








Técnica Ronaldo Pontes de abdominoplastia em bloco

Ronaldo Pontes block abdominoplasty technique

LEONARDO XAVIER BRAGA ^{1*} 
ARTHUR CASOLARI ARAÚJO MANSUR
DAVID ¹ 
RICARDO ARIEL KAM ¹ 
RAFAEL DE OLIVEIRA LOPES ¹ 
GISELA HOBSON PONTES ¹ 

■ RESUMO

Introdução: Abdominoplastia é um procedimento não apenas com características estéticas, mas também de reconstrução estrutural da parede abdominal. O objetivo do trabalho é mostrar a experiência dos autores em abdominoplastias, enfocando nos resultados estéticos da cicatriz e a evolução destes pacientes, aplicando as técnicas de ressecção em bloco do Professor Ronaldo Pontes (RP). **Métodos:** O estudo foi uma série retrospectiva de casos de 124 pacientes, entre março de 2014 a março de 2017, submetidos à abdominoplastia em bloco pela técnica RP. **Resultados:** Na nossa casuística, demonstrou-se uma mínima incidência de complicações encontradas com a técnica em Bloco RP, em comparação às encontradas na literatura, e, também, demonstrou um número pífio de casos de alterações na cicatrização. **Conclusão:** A técnica descrita e suas variantes atendem a necessidade de diversos tipos de casos e garantem cirurgias seguras e eficazes, com resultados muito satisfatórios, sendo uma técnica reprodutível.

Descritores: Abdominoplastia; Seroma; Hematoma; Cicatriz hipertrófica; Queloide.

■ ABSTRACT

Introduction: Abdominoplasty involves not only aesthetic characteristics but abdominal wall structural reconstruction. This study aimed to illustrate the authors' experience with abdominoplasty, focusing on the scar's aesthetic results and the evolution of application of the block resection technique of Professor Ronaldo Pontes (RP). **Methods:** The study included a series of retrospective cases of 124 patients treated between March 2014 and March 2017 who underwent RP block abdominoplasty. **Results:** In our studies, a minimal incidence of complications and a small number of healing alterations were noted with the RP block technique compared to those found in the literature. **Conclusion:** A técnica descrita e suas variantes atendem a necessidade de diversos tipos de casos e garantem cirurgias seguras e eficazes, com resultados muito satisfatórios, sendo uma técnica reprodutível.

Keywords: Abdominoplasty; Seroma; Hematoma; Hypertrophic scar; Keloid.

Instituição: Hospital Niterói D'Or, Niterói,
RJ, Brasil.

Artigo submetido: 4/6/2018.
Artigo aceito: 21/10/2019.

Conflitos de interesse: não há.

DOI: 10.5935/2177-1235.2019RBCP0224

¹ Hospital Niterói D'Or, Serviço de Pós-Graduação em Cirurgia Plástica Prof. Ronaldo Pontes Niterói, RJ, Brasil.

INTRODUÇÃO

O primeiro a usar a expressão lipectomia abdominal foi Kelly¹, em 1889, onde realizava a excisão dermo adiposa transversal incluindo o umbigo.

A abdominoplastia é um dos procedimentos estéticos mais comumente realizados que englobam não apenas características estéticas, mas também a reconstrução estrutural da parede abdominal².

Devido ao número de variações e modificações de procedimentos de abdominoplastia, é fundamental selecionar a técnica apropriada baseada nas características do paciente a fim de minimizar a morbidade e a incapacidade pós-operatória, proporcionando ao mesmo tempo um resultado desejável e previsível³.

Inicialmente foram realizadas abdominoplastias, caracterizadas por incisão baixa, separação craniana do retalho, tratamento do músculo aponeurótico, tração caudal, ressecção, transposição do umbigo e fechamento da ferida. Este tipo de procedimento frequentemente resultou em cicatrização assimétrica devido à irregularidade da tração do retalho. No abdômen adiposo, esse problema foi agravado pela dificuldade de suportar um retalho extremamente pesado durante a dissecação⁴.

Por esse motivo, no início da década de 60, procedeu-se a ressecção em bloco do retalho previamente marcado, com dissecação lateral, o que facilitaria o ato cirúrgico, proporcionando melhor controle sobre o sangramento, bem como diminuição do tempo operatório. Com o aprimoramento da técnica e a pedido dos diferentes casos, em 1971, se idealizaram quatro tipos de ressecção horizontal e sua aplicação em inúmeros casos, sempre seguindo o mesmo princípio⁵.

OBJETIVO

O objetivo do trabalho é mostrar a experiência em abdominoplastias realizadas, enfocando nos resultados estéticos da cicatriz e a evolução destes pacientes aplicando as técnicas de ressecção em bloco do Professor Ronaldo Pontes.

MÉTODOS

O estudo foi uma série retrospectiva observacional, realizada através de coleta de dados de prontuários, compreendendo um total de 124 pacientes, sendo 122 do sexo feminino e 2 do sexo masculino, e que foram submetidos à cirurgia de abdominoplastia em bloco (Figura 1), mediante a técnica descrita pelo Professor Doutor Ronaldo Pontes (RP), no período de março de 2014 a março de 2017, respeitando a individualização de todas as suas variantes (Quadro 1).

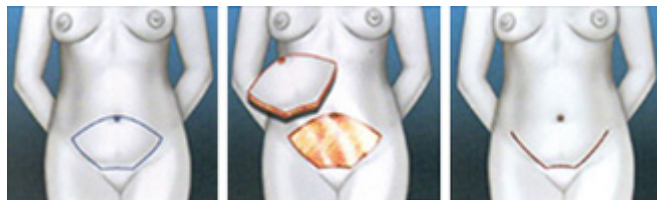


Figura 1. Técnica de abdominoplastia em bloco.

Quadro 1. Técnica cirúrgica de abdominoplastia em bloco.

1. Marcação da incisão do abdome em bloco (técnica RP) com o paciente nas posições de pé e deitada;
2. Colocação das botas pneumáticas;
3. Paciente em decúbito dorsal horizontal, com assepsia e antisepsia, colocação de campos estéreis, sob anestesia geral;
4. Infiltração local com solução anestésica*;
5. Incisão de excesso de tecido conforme marcação prévia e circunferencial de umbigo;
6. Ressecção de excesso de tecido previamente marcado, mantendo o umbigo inserido na aponeurose**;
7. Descolamento do retalho, em túnel, até o apêndice xifoide com marcação da plicatura do sistema músculo-aponeurótico do reto abdominal;
8. Plicatura conforme marcação, com fio prolene número zero e fixação do umbigo na aponeurose com quatro pontos cardinais;
9. Tração caudal do retalho para marcação da onfaloplastia na pele em Y (estrela de 3 pontos);
10. Revisão de hemostasia e introdução de dreno de sucção de sistema fechado (saindo pela região púbiana);
11. Confecção de pontos de Baroudi;
12. Onfaloplastia, resultando em triângulo equilátero (direcionando para o púbis);
13. Síntese do retalho em três planos;
14. Curativo local.

Tipo I (RP1) - Indicado em pacientes com flacidez supra e infra umbilical. O traçado cranial da elipse passa logo acima da cicatriz umbilical, descendo suavemente para os dois lados, onde vai encontrar o meio da parte lateral da demarcação do biquíni. O traçado inferior tem três segmentos, dois laterais de concavidade cranial e o arco supra púbico, que tem ligeira concavidade caudal e diâmetro inferior ao do púbis. Os dois arcos laterais inferiores devem ser igualmente curvos, com curvatura oposta aos superiores, para resultar em uma cicatriz ligeiramente encurvada, de concavidade superior.

Tipo II (RP2) - Também chamada de mini abdome, nesta, a elipse ocupa o terço inferior entre o umbigo e o púbis. Esta variante é indicada para pacientes com apenas flacidez infraumbilical, sem necessidade da plicatura dos músculos reto abdominais. A indicação do Tipo II deve ser extremamente criteriosa e deve ser negada quando existir flacidez significativa na região epigástrica.

Tipo III (RP3) - Indicado exclusivamente para pacientes com umbigo alto e flacidez infraumbilical. O desenho é idêntico ao do Tipo II, com a diferença onde a cicatriz umbilical é seccionada na sua base, e, após a dissecação cranial e plicatura dos retos abdominais, ela é reinserida abaixo do seu ponto original, tendo o rebaixamento do umbigo cerca de 2cm.

Tipo IV (RP4) - Indicado em pacientes com flacidez supra e infraumbilical, em que não haja indicação das outras variantes. A marcação é semelhante ao Tipo I, porém o traçado cranial da elipse passa logo abaixo da cicatriz umbilical, onde posteriormente tem seu ponto original fechado longitudinalmente, já que não se encontra incluído na área a ser ressecada. Então, o retalho desce normalmente e o umbigo é transposto semelhante a uma abdominoplastia típica, resultando uma incisão em T invertido.

Vertical - Para casos em que há cicatriz prévia vertical supraumbilical ou em casos com redundância de pele em que o custo-benefício favorece a existência da cicatriz vertical.

Nas técnicas realizadas de abdominoplastia foram utilizados os pontos de adesão do Professor Baroudi.

Os critérios de exclusão no estudo foram: pacientes menores de 18 anos e maiores de 65 anos, índice de massa corporal (IMC) menor de 20, cirurgia ginecológica cavitária prévia, deformidades abdominais após cirurgia abdominal e ou bariátrica, rastreamento positivo para câncer de mama e intenções de gestação.

Os critérios de inclusão no estudo foram: pacientes maiores de 18 anos e menores de 65 anos, pacientes com flacidez de pele supraumbilical e infraumbilical, presença de diástase do músculo reto abdominal, pacientes com prole satisfeita e índice de massa corporal acima de 20. (Tabela 1)

Tabela 1. Relação do IMC dos pacientes.

IMC	Frequência	%
20-22	13	10.40
23-25	48	38.80
26-28	35	28.20
29-31	15	12.10
32-34	8	6.50
≥35	5	4.00

Foi realizado, em todos os pacientes, exame físico detalhado e discutidas exaustivamente com as pacientes todas as implicações de uma cirurgia plástica abdominal, bem como orientação sobre fertilidade e as comorbidades prévias (tabela 2), tempo necessário para recuperação, deambulação com certa flexão do abdome, tempo de internação e o uso de drenos de sucção. Foram solicitados exames laboratoriais de rotina,

ultrassonografia de abdômen total e parede abdominal, e doppler venoso dos membros inferiores.

Tabela 2. Frequência das comorbidades.

Tipos de comorbidades	Frequência	%
Ausência (pacientes hígdos)	84	67.74
Diabetes	4	3.22
Hipertensão Arterial	15	12.09
Hipotiroidismo	8	6.45
Outras	15	12.09

No pós-operatório, todos pacientes foram submetidos à profilaxia de trombose venosa profunda, com uso de botas pneumáticas, no pré e pós-operatório e *clexane* no pós-operatório. Termo de esclarecimento escrito foi fornecido e documentação fotográfica realizada de forma rotineira.

As pacientes foram acompanhadas diariamente nos dois primeiros dias de pós-operatório e semanalmente durante o primeiro mês, seguido de uma vez mensalmente. O resultado estético foi avaliado após 6 meses de cirurgia.

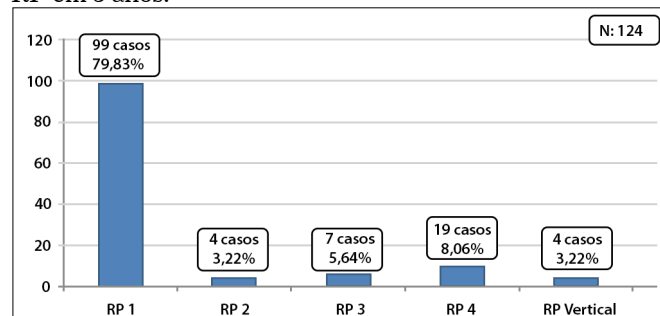
RESULTADOS

A idade média foi de 44,5 anos (variação de 18 a 63 anos) (tabela 3). O tempo cirúrgico médio foi de 154 minutos (variação de 100 a 250 minutos). O tempo de permanência dos drenos foi em média de 7 dias. A variante tipo RP1 foi a mais utilizada conforme Quadro 2. As cirurgias associadas a abdominoplastias estão apresentadas no Quadro 3.

Tabela 3. Frequência das idades.

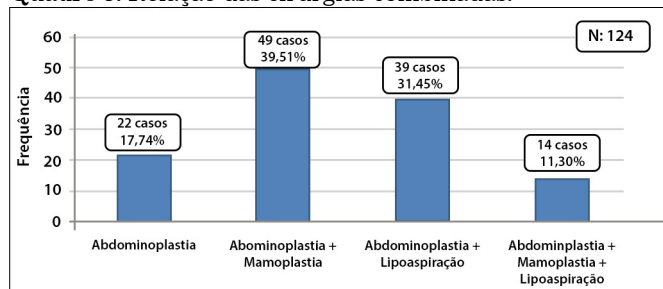
Idade	Frequência	%
18 a 30 anos	20	16,12
31 a 45 anos	67	54
46 a 60 anos	33	27
61 a 65 anos	4	3

Quadro 2. Frequência da utilização das variantes da técnica RP em 3 anos.



Na nossa casuística, demonstrou uma mínima incidência de complicações encontradas com a técnica

Quadro 3. Relação das cirurgias combinadas.



de abdominoplastia em bloco RP, em comparação às encontradas na literatura, está representada na Tabela 4. Também demonstrou um número pífio de casos de alterações na cicatrização (Tabela 5). As pacientes operadas tiveram alto grau de satisfação morfológica e funcional.

Tabela 4. Frequência das complicações.

Tipo de complicações	Frequência	Literatura
Seromas	1.61 % (2 casos)	1,0 a 4,2%
Hematomas	0.80 % (1 casos)	5,0 a 6,1%
Infecção do sítio cirúrgico	0.00 % (0 casos)	2,2 a 7,3%
Necrose ou sofrimento do retalho	0.80 % (1 casos)	4,8 a 6,0%
Trombose venosa profunda	0.00 % (0 casos)	1,0 a 1,1%
Embolia pulmonar	0.00 % (0 casos)	0,5 a 0,8%

Tabela 5. Alterações de cicatrização.

Tipo de complicações	Frequência (n = 124)	%
Sem complicações	118	95.18
Deiscência de ferida	0	0.00
Cicatriz hipertrófica	2	1.61
Cicatriz queloidiana	1	0.80

Caso 1

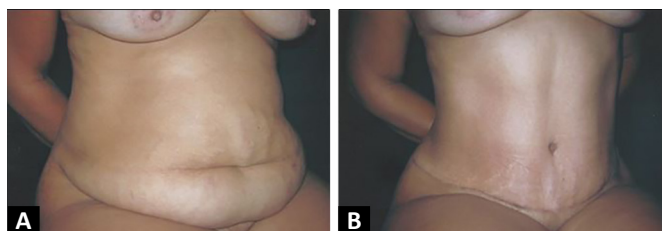


Figura 2. A. Pré-Operatório; B. Pós-Operatório de 6 meses.

Caso 2

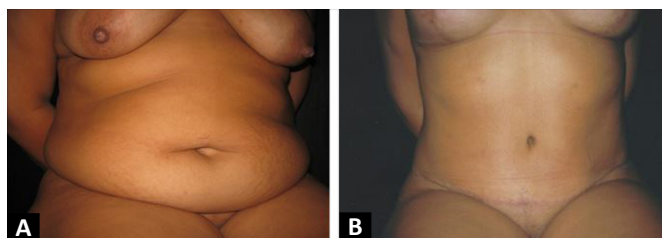


Figura 3. A. Pré-Operatório; B. Pós-Operatório de 6 meses.

Caso 3

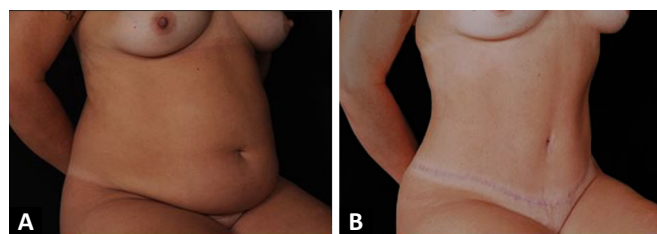


Figura 4. A. Pré-Operatório; B. Pós-Operatório de 6 meses.

Caso 4

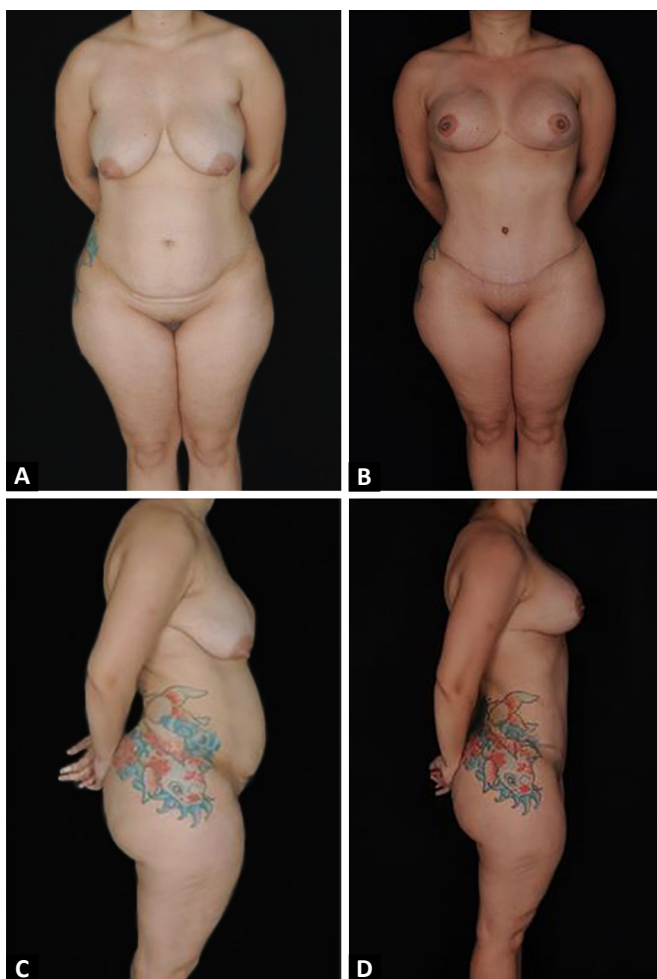


Figura 5. A. Pré-Operatório (vista frontal); B. Pós-Operatório de 6 meses (vista frontal); C. Pré-Operatório (vista de perfil); D. Pós-Operatório de 6 meses (vista de perfil).

Procedimento Para Garantir Aspectos Éticos

O estudo foi realizado com dados obtidos a partir do arquivo pessoal do cirurgião. Para obter a lista de pacientes que preencheram os critérios de inclusão e exclusão, não houve contato direto com os pacientes, portanto, nenhum consentimento informado foi necessário. A identidade dos pacientes

que participaram do estudo permaneceu anônima, uma vez que suas identidades não eram necessárias para o estudo.

Concordamos em cumprir os princípios éticos e morais que devem reger todas as pesquisas envolvendo seres humanos, tais como: A Declaração de Helsinque, Relatório Belmont, Boas Práticas Clínicas e os Padrões e Critérios Éticos estabelecidos nos códigos de confidencialidade de ética e/ou leis atuais. Comprometemo-nos também a respeitar a confidencialidade dos dados obtidos nos registros clínicos e qualquer outro método de coleta de dados, e a não divulgar informações que permitam identificar os sujeitos do estudo.

As autorizações foram solicitadas às autoridades do Hospital Niterói D'Or, bem como a revisão e aprovação do Comitê de Ética Institucional.

DISCUSSÃO

Os métodos e abordagens diferem muito entre si, deixando assim as revisões bibliográficas⁶⁻¹² e comparações com estudos retrospectivos discutíveis. Dessa forma, tentamos contornar as discrepâncias, definindo os fatos com um objetivo simples, comparando as complicações mais comuns com as nossas evidências.

Como a prática de cirurgias combinadas aumenta os riscos de morbidade, conseqüentemente elevam: tempo de internação, índice de transfusão sanguínea no intra e pós-operatório, incidência de tromboembolismo e de infecções graves¹²⁻¹⁵. Acreditamos que o bom senso é fundamental para avaliar o custo-benefício do procedimento, sabendo a segurança de realizar cirurgias combinadas à abdominoplastia.

As vantagens da técnica Ronaldo Pontes são simplificar a ressecção, dispensar a necessidade de segurar um retalho muito longo e pesado durante a dissecação, facilitar o controle do sangramento, garantir melhor simetria da cicatriz resultante, reduzir drasticamente o tempo do procedimento, estimular o melhor planejamento pré-operatório; e, como a marcação do retalho a ser ressecado é feita geralmente na véspera ou na enfermaria, acaba diminuindo o tempo de utilização da sala do centro cirúrgico e o tempo de anestesia do paciente⁵. Dessa forma, minimizando muito os casos de complicações e defeitos cicatriciais.

Enfatizamos que, dentre todas as complicações, a trombose venosa profunda (TVP) e a embolia pulmonar são as mais dramáticas. A incidência de TVP em pacientes submetidos à cirurgia geral tem sido reportada em cerca de 6 a 12%⁹ e a de embolia pulmonar, em 1,5%⁹. Esses eventos foram evitados em nossos casos, pelo conhecimento de sua fisiopatologia e das medidas preventivas e baixo tempo cirúrgico.

CONCLUSÃO

A técnica descrita e suas variantes atendem a necessidade de diversos tipos de casos e garantem cirurgias seguras e eficazes, com resultados muito satisfatório sendo uma técnica reprodutível.

A prevenção de hematomas e seromas se torna eficaz pela rigorosa hemostasia, uso de pontos de adesão e a utilização dos drenos de sucção, prevenindo através de uma drenagem ativa prolongada, e assim, minimizando os índices dessas complicações associadas às orientações adequadas do pós-operatório.

Portanto, o conhecimento da fisiopatologia, medidas profiláticas e a utilização de uma técnica com menor tempo cirúrgico, reduzem o risco de eventos tromboembólicos, conseqüentemente, a drástica embolia pulmonar. Dessa forma, cumprimos com as nossas funções perante aos pacientes, zelando pelas suas vidas e ganhando alto grau de satisfação morfológica e funcional.

COLABORAÇÕES

- LXB** Aprovação final do manuscrito, Conceitualização, Gerenciamento de Recursos, Investigação, Realização das operações e/ou experimentos, Redação - Preparação do original, Supervisão
- ACAMD** Gerenciamento de Recursos, Supervisão
- RAK** Análise e/ou interpretação dos dados, Análise estatística, Coleta de Dados, Investigação, Metodologia, Redação - Preparação do original, Redação - Revisão e Edição
- ROL** Análise e/ou interpretação dos dados, Análise estatística, Coleta de Dados, Conceitualização, Redação - Preparação do original, Redação - Revisão e Edição
- GHP** Aprovação final do manuscrito, Redação - Preparação do original, Supervisão, Validação

REFERÊNCIAS

- Kelly HA. Excision of the flat abdominal wall lipectomy. *Surg Gynec Obstet.* 1910;10:229-231.
- Callia W. Contribuição para o estudo da correção cirúrgica do abdome pêndulo e globoso-técnica original [tese]. São Paulo: Universidade de São Paulo, Faculdade de Medicina; 1965.
- Grazer FM. Abdominoplasty. *Plast Reconstr Surg.* 1973 Jun;51(6):617-23.
- Pitanguy I. Evaluation of body contouring surgery today: a 30-year perspective. *Plast Reconstr Surg.* 2000;105(4):1499-516.
- Pontes R. Abdominoplastia - Ressecção em Bloco e sua Aplicação em Lifting de Coxa e Torsoplastia. São Paulo: Revinter; 2004.
- Dillerud E. Abdominoplasty combined with suction lipoplasty: a study of complications, revisions and risk factors in 487 cases. *Ann Plast Surg.* 1990 Nov;25(5):333-8.

7. Nurkim MV, Mendonça LB, Martins PAM, Silva JLB, Martins PDE. Incidência de hematoma e seroma em abdominoplastia com e sem drenos. *Rev Soc Bras Cir Plást.* 2002;17(1):69-74.
8. Jaimovich CA, Mazzarone F, Parra JFN, Pitanguy I. Semiologia da parede abdominal: seu valor no planejamento das abdominoplastias. *Rev Soc Bras Cir Plást.* 1999;14(3):21-50.
9. Abs R. Accidents thromboemboliques en chirurgie plastique: revue de la literature et proposition d'un algorithme de prophylaxie. *Ann Chir Plast Esthet.* 2000;45(6):604-9.
10. Anger J, Baruzzi AC, Knobel E. Um protocolo de prevenção de trombose venosa profunda em cirurgia plástica. *Rev Bras Cir Plást.* 2003;18(1):47-54.
11. Weinmann EE, Salzman EW. Deep-vein thrombosis. *N Engl J Med.* 1994;331(24):1630-41.
12. Jatene PR, Jatene MC, Barbosa AL. Abdominoplastia: experiência clínica e revisão da literatura. *Rev Bras Cir Plást.* 2005;20(2):65-71.
13. Almeida EG, Almeida Júnior GL. Abdominoplastia: Estudo Retrospectivo. *Rev Bras Cir Plást.* 2008;23(1):1-10.
14. Oliveira EA, Valera F, Monte ALR, López C. Prevenção do seromas nas abdominoplastias associadas à lipoaspiração e sem drenagem ativa. *Rev Soc Bras Cir Plást.* 2008;23(1):41-7.
15. Arantes HL, Rosique RG, Rosique MJF, Mélega JMA. Há necessidade de drenos para prevenir seroma em abdominoplastias com pontos de adesão?. *Rev Bras Cir Plást.* 2009;24(4):521-4.

***Autor correspondente:**

Leonardo Xavier Braga

Rua Otávio Carneiro, 143, Sala 401, Icaraí, Niterói, RJ, Brasil.

CEP: 24220-000

E-mail: leonardoxbraga@yahoo.com