



Ritidoplastia em paciente de 11 anos como tratamento auxiliar da elastólise pós-inflamatória (cutis laxa) - desafios no tratamento.

Rhytidoplasty in an 11-year-old patient as adjuvant treatment for post inflammatory elastolysis and cutis laxa - challenges in the treatment.

Wellerson Marcos Mattioli¹

Fausto Viterbo²

Emiliano Sá Fortes De Araújo³

Priscilla Rocha Pinho⁴

RESUMO

Cútis laxa é uma morbidade rara, caracterizada por ser uma desordem do tecido conjuntivo que se manifesta principalmente por flacidez cutânea, podendo acometer variavelmente outros órgãos. Os autores relatam um caso de *cútis laxa* em paciente de 11 anos que desenvolveu face senil com pronunciada ritidose perioral e periocular, bem como acentuação dos sulcos nasogenianos. Foi realizada ritidoplastia como tratamento cirúrgico. Apresentou boa evolução pós-operatória, com cicatrizes de boa qualidade e melhora notável na flacidez do terço médio da face e, posteriormente, recorrência parcial da mesma no acompanhamento tardio de dois anos. Paciente e familiares ficaram muito satisfeitos com o resultado. A equipe cirúrgica, entretanto, percebeu limitação do resultado cirúrgico e necessidade de complementação com tratamentos auxiliares como *peelings* e similares.

Descritores: Cutis laxa. Ritidoplastia. Face.

ABSTRACT

Cutis laxa is a rare morbidity, is characterized as a connective tissue disorder manifested primarily by sagging cut and may affect other organs. The authors report a case of cutis laxa in a patient of 11 years old with the development of a senile fascia with pronounced ritidose perioral, periocular and nasolabial sulcus. Rhytidectomy was performed as an auxiliary treatment. The patient showed a good evolution of the postoperative scars with good quality and remarkable improvement in sagging of the mid-face and later recurrence of the same part in the follow-up evaluation two years. Patient and family were very pleased with the outcome. The surgical team, however, realized the limitation of the procedure and the need for additional treatment with auxiliaries and the like as peeling.

Keywords: Cutis laxa. Rhytidoplasty. Face.

trabalho foi realizado na Faculdade de Medicina de Botucatu (universidade Estadual Paulista-UNESP).SP, Brasil.

Artigo recebido: 25/03/2011

Artigo aceito: 24/05/2011

DOI: 10.5935/2177-1235.2013RBCP0693

1. Membro da SBCP

2. Membro Titular da SBCP, Regente do serviço de cirurgia plástica da faculdade de medicina de Botucatu- UNESP.

3. Membro da SBCP.

4. Membro da SBCP.

INTRODUÇÃO

Cútis laxa é uma doença rara, a qual gera hipoelasticidade da pele causada por defeito nas fibras de elastina¹. Foi primeiramente descrita em 1966, por Marshall et al., que descreveram dermatose, de etiologia desconhecida, que se caracteriza por lesões eritemato-papulosas com progressão centrífuga, bordas elevadas e colarete de descamação². Tais lesões envolvem, levando a intensa desfiguração, determinando aspecto de envelhecimento precoce³. Há formas congênitas (autossômicas dominante e recessiva e de caráter recessivo ligado ao X) e adquiridas, que diferem, tanto clínica como geneticamente^{1,4}. A forma congênita inicia suas manifestações já ao nascimento ou desenvolve-se durante os primeiros meses de vida, sendo transmitida como um caráter recessivo autossômico, sendo grave, com alta taxa de morbimortalidade. Tem apresentação sistêmica e síndrome com retardo no crescimento, displasia esquelética, enfisema pulmonar, envolvimento cardiovascular e múltiplas hérnias^{1,4,5}. Geralmente, manifesta-se até os 4 anos de idade, tendo período variável na duração de sua fase ativa inflamatória, atingindo a fase atrófica de estabilização do processo ainda na infância². Essa tem sido associada com mutações nos genes fibulin 4 e 5, assim como em uma subunidade ATPase vesicular^{5,6}.

A autossômica dominante apresenta sintomatologia relativamente leve, com manifestações limitadas à pele, afetando principalmente a face, estando relacionada a mutações no gene da elastina². O caráter recessivo ligado ao X associa-se com diminuição na atividade de lisil oxidase, enzima responsável pela formação de grupos aldeído, essenciais para ligações cruzadas do colágeno. O tipo ligado ao X é caracterizado por divertículos e disfunção da bexiga, crescimento de cornos occipitais ósseos e inteligência relativamente normal. Os indivíduos afetados manifestam, caracteristicamente, face senil, nariz adunco com narinas evertidas, lábio superior longo, pálpebras inferiores evertidas e bochechas pendentes. A forma adquirida, que muitas vezes é precedida por uma enfermidade febril vaga, usualmente apresenta-se após a puberdade, mas algumas vezes não aparece até a meia idade ou mais tarde^{2,4}. Quando a *cútis laxa* se associa à febre e dermatose neutrofílica é denominada Síndrome de Marshall⁵.

Histologicamente, a *cútis laxa* se caracteriza por redução no número de fibras elásticas da derme, com fragmentação e alteração do seu arranjo normal⁴.

São descritas múltiplas formas de tratamento, como uso de corticoterapia, colchicina, dapsone, doxiciclina, anti-inflamatórios não hormonais e ci-

closporinas, além de procedimentos cirúrgicos como ritidoplastia, blefaroplastia e cantopexia^{1,2,5}.

RELATO DE CASO

Paciente com 11 anos, sexo feminino, parda, portadora de Elastólise Pós-Inflamatória e *Cútis Laxa* (EPCL), acompanhada desde os 2 anos de idade na Disciplina de Dermatologia da Faculdade de Medicina de Botucatu - UNESP. As manifestações clínicas iniciaram-se aos 2 anos de idade, com aparecimento de pápulas e vesículas disseminadas que evoluíram para placas descamativas, de superfície apergaminhada e tamanhos variados, sem alterações sistêmicas. Na região da face, tais lesões conferiam aspecto de envelhecimento (Fig. 1), com pronunciada ritidose perioral e periorcular, bem como acentuação dos sulcos nasogenianos. Iniciou tratamento à base de retinoides com os dermatologistas aos 10 anos, com resultados limitados. Aos 11 anos, foi encaminhada para a cirurgia plástica e submetida à ritidoplastia, sob anestesia geral. O procedimento foi iniciado com incisão temporal que se estendeu à região pré-auricular, contornando o lobo da orelha, avançando na região retroauricular até região a têmporo-occipital, aí parcialmente intracapilar. O retalho cutâneo foi dissecado acima do SMAS e do platísma. Foram aplicados dois pontos de tração no retalho facial em sentido oblíquo súpero-posterior, um na região temporal e outro retroauricular. Não foram realizadas plicaturas no SMAS e platísma, pois não havia flacidez nestas estruturas. O excesso cutâneo foi ressecado, colocou-se dreno de aspiração contínua e foi realizada síntese por planos (Fig. 2).

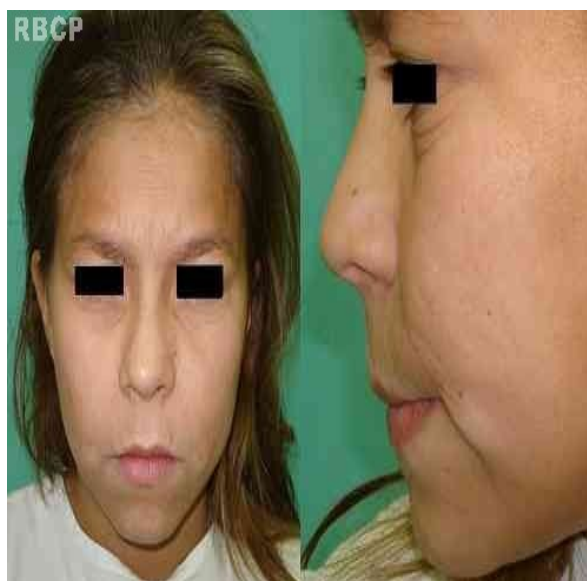

Figura 1 - Pré-operatório.

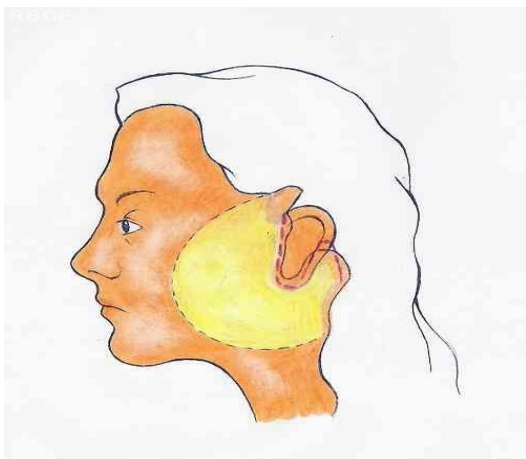


Figura 2 - Desenho esquemático demonstrando a incisão (linha pontilhada), área descolada (em amarelo) e excesso cutâneo.

Não houve qualquer intercorrência no intra-operatório e pós-operatório imediato. Na avaliação pós-operatória de seis meses, apresentou cicatrizes finas e claras e melhora notável na flacidez do terço médio da face (Fig. 3).

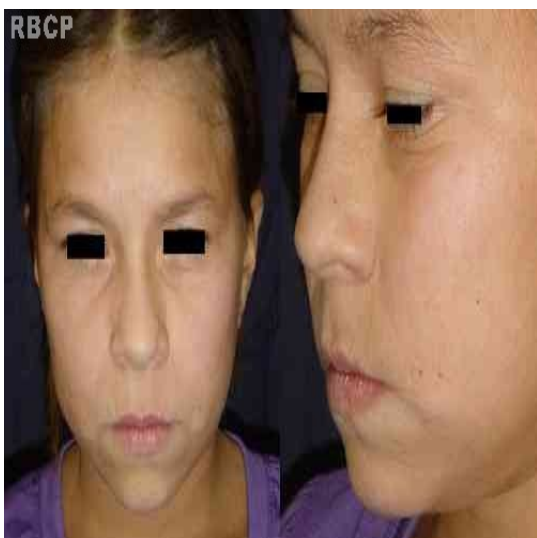

Figura 3 - Pós-operatório de 6 meses.

No acompanhamento pós-operatório de dois anos, as cicatrizes, como esperado, continuavam de boa qualidade (Fig. 4), entretanto, observou-se recorrência parcial da flacidez cutânea (Fig. 5). Paciente e familiares ficaram muito satisfeitos com o resultado. A equipe cirúrgica, entretanto, percebeu limitação do resultado cirúrgico. Talvez esta afecção mereça complementação mais intensa com tratamentos auxiliares como *peelings* e similares.

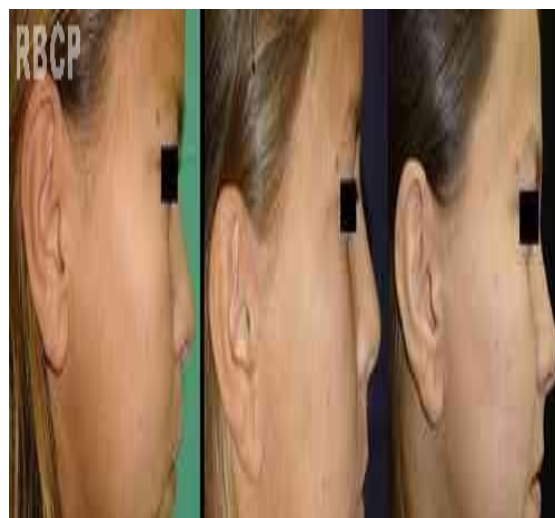

Figura 4 - Paciente em perfil no pré-operatório, pós-operatório de 6 meses e 24 meses respectivamente, evidenciando a evolução da cicatriz.

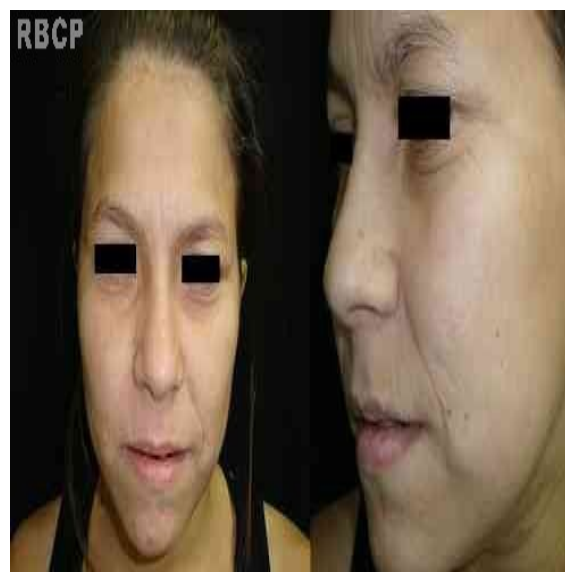

Figura 5 - Pós-operatório de 24 meses.

DISCUSSÃO

Cutis laxa é uma doença rara, resultante da degradação e da aglutinação de fibras elásticas da derme⁷. A EPCL ocorre, predominantemente, em países tropicais (nove para um), afetando principalmente a raça negra (oito para um) e o sexo feminino (quatro para um)². Faz parte de um grupo heterogêneo de desordens do tecido conjuntivo caracterizada por flacidez da pele, com acometimento variável de outros órgãos.

O caso relatado pelos autores está em concordância com outros relatos da literatura, quanto

à faixa mais acometida por esta doença.

Alguns autores indicam sempre a realização da plicatura do sistema superficial musculoaponeurótico, referindo ter resultados mais duradouros quando este apresenta-se frouxo e enfatizam a primordial importância da correção cirúrgica da flacidez cutânea^{1,8}. No caso relatado, não foi realizada plicatura do sistema superficial musculoaponeurótico ou do platisma devido à paciente ser jovem, não apresentando flacidez dos mesmos, justificando a realização somente da ritidoplastia com ressecção cutânea. Acreditamos que todas as atenções têm que ser voltadas para o tratamento da flacidez cutânea, onde, e principalmente no caso descrito, se apresenta a manifestação prioritária. Deve-se ressaltar que os procedimentos cirúrgicos atuais, como ritidoplastia, blefaroplastia e cantopexia visam à melhora dos sintomas desta morbidade, sem contribuir para a involução ou cura da doença de base, a qual, apesar destes procedimentos, continua sua progressão natural, necessitando de futuras abordagens. É importante salientar que estes procedimentos cirúrgicos têm resultado limitado, mas promovem melhora na qualidade de vida dos pacientes, com grande impacto psicossocial, amenizando o evoluir natural da doença¹. Deve-se encorajar a associação com outros procedimentos estéticos como *peelings* e *lasers*, a fim de complementar os resultados cirúrgicos.

CONCLUSÃO

Em nossa análise, de acordo com caso apresentado, deve-se ser encorajada a realização de ritidoplastia nos pacientes portadores da *Cutis laxa*, já que contribui para melhora importante do estigma de face senil, cuja aparência se desvincu-

lava de sua idade cronológica, trazendo importante benefício físico, social e psicológico, minimizando o evoluir natural da doença. Salientamos a importância da associação de procedimentos estéticos como *peelings* e *lasers* visando à potencialização dos resultados cirúrgicos.

Wellerson Marcos Mattioli
Rua Petúnia, 101/28, Jardim Bom Pastor
Botucatu - SP CEP: 18603-502

REFERÊNCIAS

1. Banks ND, Redett RJ, Mofid MZ, Manson PN. Cutis laxa: clinical experience and outcomes. *Plast Reconstr Surg.* 2003;111(7):2434-42.
2. Aguilar CR, Gontijo B, Vale ECS. Elastólise pós-inflamatória e cutis laxa (doença de James Marshall): estudo de casos. *An Bras Dermatol.* 2007;82(4):317-26.
3. Carvalho MLR, Vale ES, Figueiredo VF. Elastólise pós-inflamatória e cutis laxa. *An Bras Dermatol.* 1991;66(2):83-5.
4. Siqueira MFC, Ministério PA, Valadares ER, Purisch S, Bambilra EA, Pardini VC. Cutis laxa associada à insuficiência cardíaca congestiva. *J Pediatr (Rio J).* 1999;75(1):63-8.
5. Nahas FX, Sterman S, Gemperli R, Ferreira MC. The role of plastic surgery in congenital cutis laxa: a 10-year follow-up. *Plast Reconstr Surg.* 1999;104(4):1174-8.
6. Morava E, Lefeber DJ, Urban Z, de Meirleir L, Meinecke P, Gillessen Kaesbach G, et al. Defining the phenotype in an autosomal recessive cutis laxa syndrome with a combined congenital defect of glycosylation. *Eur J Hum Genet.* 2008;16(1):28-35.
7. Haider M, Alfadley A, Kadry R, Almutawa A. Acquired cutis laxa type II (Marshall syndrome) in an 18-month-old child: a case report. *Pediatr Dermatol.* 2010;27(1):89-91.
8. Steiner CE, Cintra ML Marques-de-Faria AP. Cutis laxa with growth and developmental delay, wrinkly skin syndrome and geroderma osteodysplastica: a report of two unrelated patients and a literature review. *Genet Mol Biol.* 2005;28(2):181-90.