

## RECONSTRUÇÃO IMEDIATA DO VOLUME MAMÁRIO COM EXPANSORES PERMANENTES

### *Immediate volumetric breast reconstruction with permanent expanders*

LUIZ EDUARDO TOLEDO AVELAR<sup>1</sup>, RODRIGO OTÁVIO GONTIJO TOSTES<sup>2</sup>, JOÃO CARLOS CISNEIROS GUEDES DE ANDRADE JÚNIOR<sup>3</sup>,  
GUILHERME DO VALLE CASTRO RIBEIRO<sup>4</sup>, MARCELO VERSIANI TAVARES<sup>5</sup>

#### RESUMO

**Introdução:** O uso de expansores permanentes em reconstruções mamárias imediatas possibilita a reparação volumétrica em um único estágio, com bom formato da mama reconstruída, ausência de cicatrizes adicionais e pequena morbidade. Trata-se de mais uma opção no arsenal cirúrgico para a reconstrução total da mama, substituindo a cirurgia em dois tempos, quando utilizados expansores convencionais com posterior troca por próteses de silicone gel, com resultado estético satisfatório. **Método:** Os autores descrevem sua experiência após 18 reconstruções imediatas de mama utilizando expansores permanentes, com período de acompanhamento variável, chamando atenção para as características da amostra, detalhes técnicos do procedimento, resultados obtidos e complicações ocorridas.

**Descritores:** Implante mamário. Implantes de mama. Neoplasias mamárias, cirurgia. Expansores de tecido. Mamoplastia, métodos. Mastectomia, reabilitação.

#### SUMMARY

**Background:** The utilization of permanent expanders in immediate breast reconstructions allows volumetric repair in a single bow, with a well shaped reconstructed breast, no further scars and little morbidity. It's another option in the surgical arsenal for total breast reconstruction, replacing the two steps surgery with conventional expanders and late exchange for gel prosthesis, with satisfactory aesthetic results. **Methods:** The authors describe their experience after eighteen procedures utilizing permanent expanders, with a variable follow-up time, highlighting the sampling characteristics, technical details, results and complications.

**Descriptors:** Breast implantation. Breast implants. Breast neoplasms, surgery. Tissue expanders. Mammoplasty, methods. Mastectomy, rehabilitation.

1. Membro Titular da Sociedade Brasileira de Cirurgia Plástica; Coordenador do Serviço de Cirurgia Plástica do Hospital Socor – BH.
2. Professor Adjunto de Cirurgia Plástica da UFMG; Membro Especialista da Sociedade Brasileira de Cirurgia Plástica.
3. Membro Especialista da Sociedade Brasileira de Cirurgia Plástica; Membro do Serviço de Cirurgia Plástica do HC-UFMG e Hospital Socor – BH.
4. Membro Especialista da Sociedade Brasileira de Cirurgia Plástica; Membro do Serviço de Cirurgia Plástica do Hospital Socor – BH.
5. Membro Titular da Sociedade Brasileira de Cirurgia Plástica; Coordenador do Serviço de Cirurgia Plástica do Hospital Lifecenter – BH.

**Correspondência para:** Luiz Eduardo Toledo Avelar  
Av. Contorno, 4852 sala 801 – Bairro Funcionários – Belo Horizonte – MG  
CEP: 30110-032 – Tel.: 0xx31 3284-2141

## INTRODUÇÃO

A reconstrução mamária constitui capítulo importante da cirurgia plástica, estendendo-se desde o diagnóstico do câncer de mama, com avaliação da indicação e das possibilidades de reconstrução, até os refinamentos estéticos finais da mama reconstruída e reinserção social da paciente<sup>1</sup>. Buscam-se os melhores resultados funcionais e estéticos com procedimentos menos invasivos e no menor número de etapas possível.

O presente trabalho possui como objetivo, discutir a utilização dos expansores permanentes<sup>2</sup> como mais uma técnica disponível para as reconstruções do volume mamário, permitindo proporcionar à paciente um aspecto natural após a mastectomia por meio de material aloplástico. Diminuindo um tempo cirúrgico, se comparadas às reconstruções com expansores convencionais e prótese de silicone gel<sup>3,4</sup>, são bem indicadas nos casos em que a sobre de pele na mastectomia não permite o uso imediato de prótese com volume adequado, e quando se deseja algum grau de manipulação de volume no pós-operatório, além de permitir tempo operatório reduzido, baixa morbidade e bons resultados estéticos.

## MÉTODO

Em todas as pacientes, foram utilizadas próteses mamárias expansíveis permanentes, da marca Mentor®, modelo Becker 35, cujo conjunto foi montado separadamente em uma mesa acessória e extraído todo o ar do sistema para evitar o desconforto do chacoalhar no pós-operatório. A escolha do volume dos expansores foi realizada no pré-operatório, levando-se em conta critérios clínicos, como o tamanho da mama contralateral, a largura do tórax, presença de flacidez cutânea e o próprio desejo da paciente.

Imediatamente após a mastectomia, independentemente da manipulação axilar pelo mastologista, os expansores foram colocados em posição retromuscular, por meio do descolamento do músculo peitoral maior e sua desinserção da porção costal inferiormente e da parte inferior da porção esternal medialmente. As válvulas, por sua vez, foram posicionadas na região torácica lateral, através de um túnel subcutâneo<sup>5,6</sup>.

Em seguida, realizou-se a fixação da porção inferior do músculo peitoral maior no retalho cutâneo da mastectomia, inferiormente à incisão, levando à interposição do músculo entre a linha de sutura cutânea e o expansor, proporcionando uma maior proteção, bem como uma redução das chances de exposição do mesmo em eventuais deiscências cutâneas<sup>6</sup>.

Foram utilizados drenos de aspiração a vácuo e, imediatamente ao fechamento completo das incisões, os expansores foram parcialmente inflados até o preenchimento completo de eventuais espaços mortos, respeitando-se a flacidez e a distensibilidade muscular e, após 30 dias, foram iniciadas as expansões pós-operatórias.

## RESULTADOS

Durante o período de setembro de 2005 a fevereiro de 2007, foram realizadas 18 reconstruções imediatas, em 17 pacientes utilizando o expansor permanente de mama (Tabela 1). A idade das pacientes variou entre 27 e 68 anos, com uma média de 47,64 anos. O volume dos expansores variou entre 255 a 565 ml, com média de 369,44ml.

Das 17 pacientes operadas, provenientes de diferentes mastologistas, nove apresentaram carcinomas ductais invasivos, cinco, carcinomas ductais *in situ* de alto grau, tendo uma dessas pacientes apresentado a doença bilateralmente, dois do tipo carcinoma lobular e um tumor filóide recidivante.

As expansões foram iniciadas após 30 dias de pós-operatório, porém sempre antes do início e sem comprometimento dos tratamentos adjuvantes, tendo sido indicada quimioterapia em seis casos e radioterapia em quatro casos (Tabela 2). O tempo e o número de expansões variou de acordo com cada caso, sobretudo baseando-se no volume da mama contralateral. Foram feitas, em média, três a sete sessões de expansão, em um período de um a três meses depois do seu início.

Em sete pacientes operadas, houve necessidade de esvaziamento axilar, oito foram submetidas a estudo do linfonodo sentinela com congelação per-operatória e apenas duas não precisaram da abordagem axilar.

Onze (73%) pacientes foram submetidas a cirurgia para simetrização da mama contralateral. As demais não foram operadas por apresentarem as mamas contralaterais de volumes pequenos ou médios e sem ptose ou por ainda não terem chegado a esse momento da reconstrução. Em todas as pacientes, foi utilizada drenagem por aspiração contínua a vácuo, cuja média de permanência pós-operatória foi de cinco dias.

Ocorreram complicações pós-operatórias em três pacientes operadas, assim discriminadas: dois casos de infecção local e um de necrose cutânea parcial pós-mastectomia. Ambos os casos de infecção foram tratados com antibioticoterapia venosa em regime hospitalar, e a necrose de pele pós-mastectomia, ocorrida em um caso onde foi realizada expansão per-operatória, tratada por desbridamento cirúrgico e desinsuflação do volume previamente injetado. Em nenhum dos casos, houve necessidade de retirada do expansor definitivo da mama.

A retirada da válvula foi feita por ocasião da reconstrução aréolo-papilar, embora exista hoje uma tendência a manter a mesma para posteriores manipulações de volume<sup>7</sup>. A avaliação dos resultados, embora subjetiva, foi considerada muito satisfatória em todos os casos, tanto do ponto de vista do médico quanto do paciente<sup>8</sup> (Figuras 1 a 4).

Tabela 1 - Características da população estudada.					
Paciente	Idade (anos)	Data da cirurgia	Mama (lado)	Axila (procedimento)	Expansor (volume)
1	43	27/9/2005	Dir.	Não	255ml
2	47	4/10/2005	Dir.	LNS	255ml
3	32	19/10/2005	Dir.	Não	255ml
4	43	4/11/2005	Esq.	LNS	290ml
5	44	1/11/2005	Esq.	LNS	290ml
6	67	17/1/2006	Dir.	Esvaziamento	565ml
7	54	21/3/2006	Esq.	LNS	460ml
8	38	20/6/2006	Dir.	Esvaziamento	460ml
9	55	28/6/2006	Esq.	LNS	460ml
10	59	11/8/2006	Esq.	LNS	400ml
11	64	16/8/2006	Esq.	Esvaziamento	565ml
12	27	6/10/2006	Esq.	Esvaziamento	255ml
13	45	7/11/2006	Esq.	LNS	325ml
14	68	14/11/2006	Esq.	LNS	400ml
15	44	1/12/2006	Esq.	Esvaziamento	365ml
16	42	26/1/2007	Esq.	Esvaziamento	400ml
17	38	6/2/2007	Dir.	Não	325ml
			Esq.	Esvaziamento	325ml

Tabela 2 - Características dos tratamentos realizados.				
Paciente	Tipo Histológico	Quimioterapia	Radioterapia	Complicações
1	Ductal <i>in situ</i>	Não	Não	Não
2	Ductal <i>in situ</i>	Não	Não	Não
3	Filóides	Não	Não	Não
4	Ductal invasor	Não	Não	Não
5	Ductal invasor	Não	Não	Não
6	Ductal invasor	Sim	Sim	Não
7	Ductal invasor	Não	Não	Não
8	Ductal invasor	Sim	Sim	Infecção
9	Ductal invasor	Não	Não	Não
10	Ductal <i>in situ</i>	Não	Não	Não
11	Lobular invasor	Sim	Sim	Não
12	Ductal invasor	Sim	Sim	Necrose
13	Ductal <i>in situ</i>	Não	Não	Não
14	Ductal <i>in situ</i>	Não	Não	Não
15	Ductal invasor	Sim	Não	Infecção
16	Lobular invasor	Sim	Não	Não
17	Ductal <i>in situ</i>	Não	Não	Não

Figura 1 - A: pós-operatório de reconstrução de mama direita com expansor permanente; expansão completa. Visão frontal. B: pós-operatório de reconstrução de mama direita com expansor permanente; expansão completa. Visão lateral esquerda. C: pós-operatório de reconstrução de mama direita com expansor permanente; expansão completa e mamoplastia de simetrização. Visão frontal. D: pós-operatório de reconstrução de mama direita com expansor permanente; expansão completa e mamoplastia de simetrização. Visão lateral direita. E: pós-operatório de reconstrução de mama direita com expansor permanente; expansão completa e mamoplastia de simetrização. Visão lateral esquerda. F: pós-operatório de reconstrução de mama direita com expansor permanente; expansão completa, mamoplastia de simetrização e reconstrução do CAM (resultado final). Visão frontal.

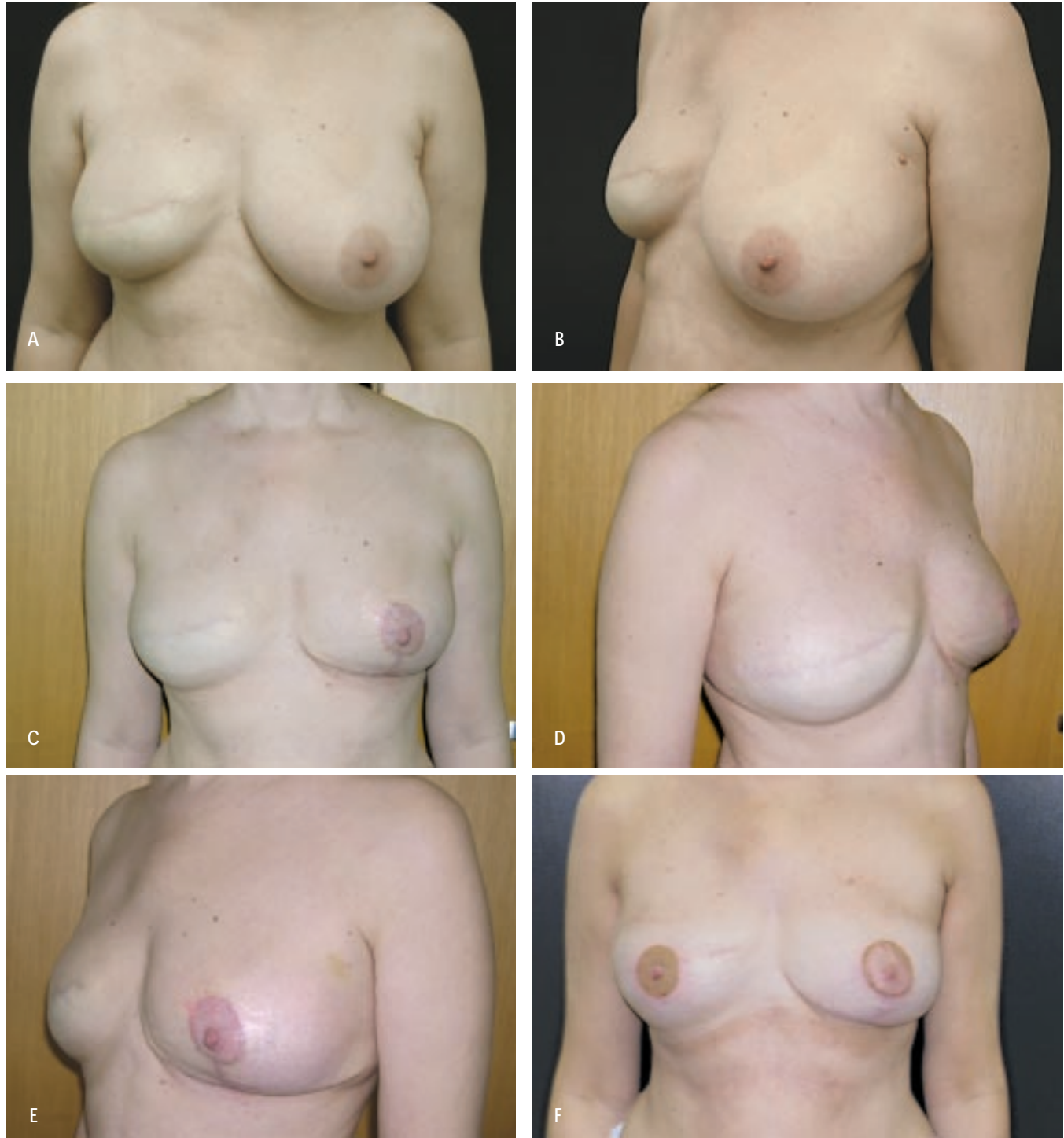

Figura 2 - A: pré-operatório de mastectomia total à esquerda. Visão frontal. B: pré-operatório de mastectomia total à esquerda. Visão lateral esquerda. C: pós-operatório de reconstrução de mama esquerda com expensor permanente; expansão completa. Visão frontal.

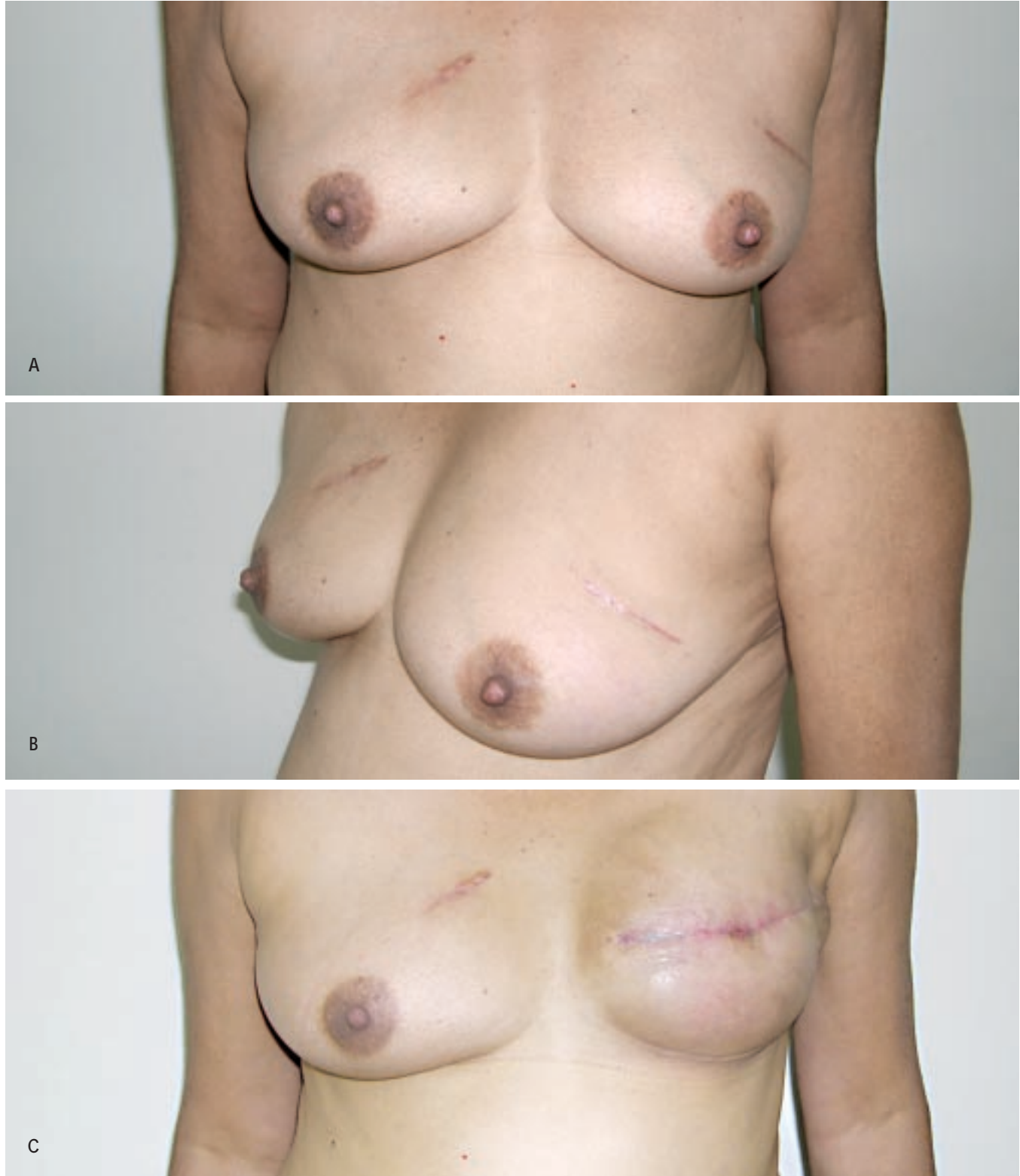


Figura 2 - D: pós-operatório de reconstrução de mama esquerda com expansor permanente; expansão completa. Visão lateral esquerda.

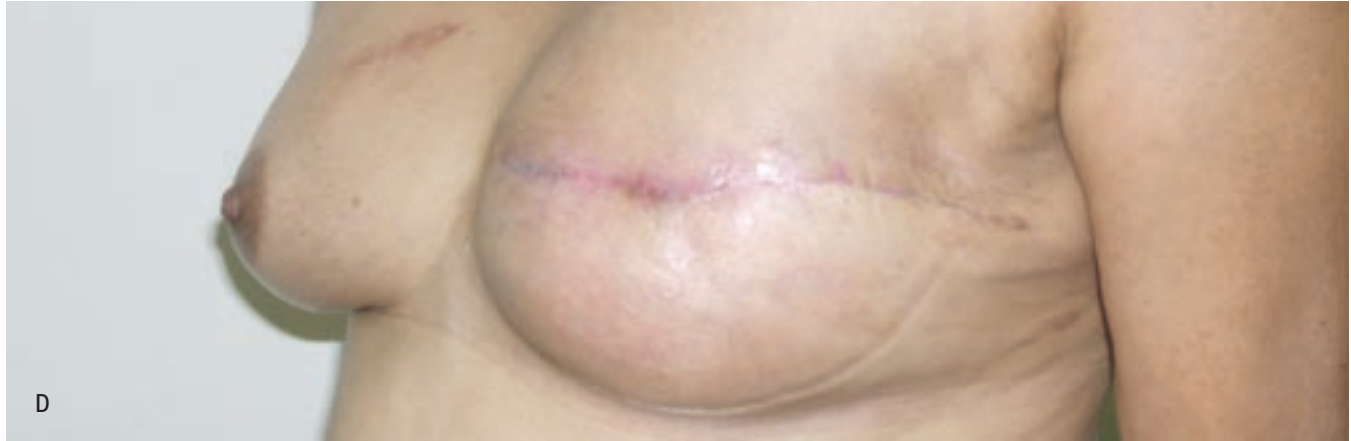

Figura 3 - A: pré-operatório de mastectomia total à esquerda. Visão frontal. B: pré-operatório de mastectomia total à esquerda. Visão lateral esquerda. C: pós-operatório de reconstrução de mama esquerda com expansor permanente; expansão completa. Visão frontal. D: pós-operatório de reconstrução de mama esquerda com expansor permanente; expansão completa. Visão lateral esquerda.

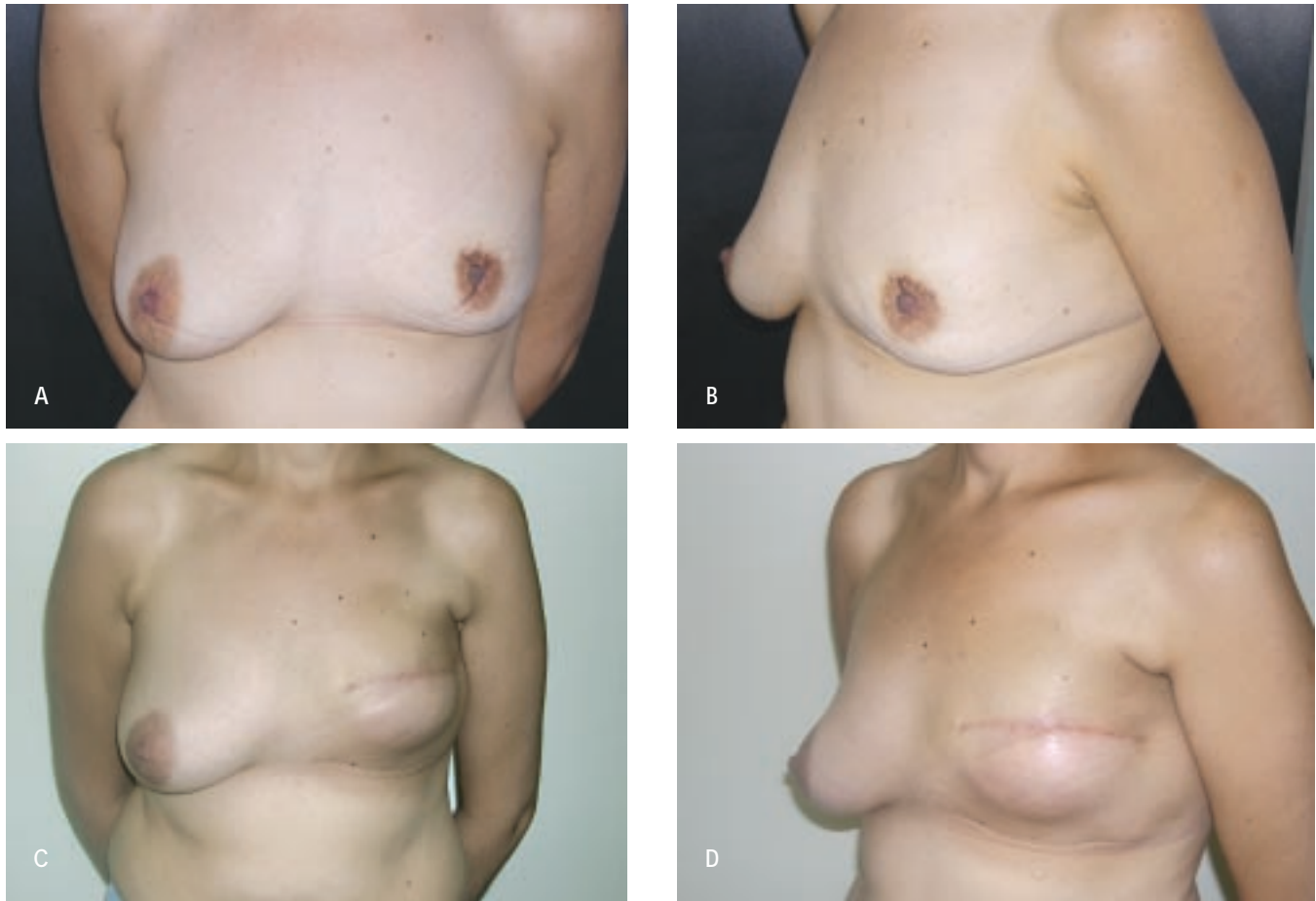
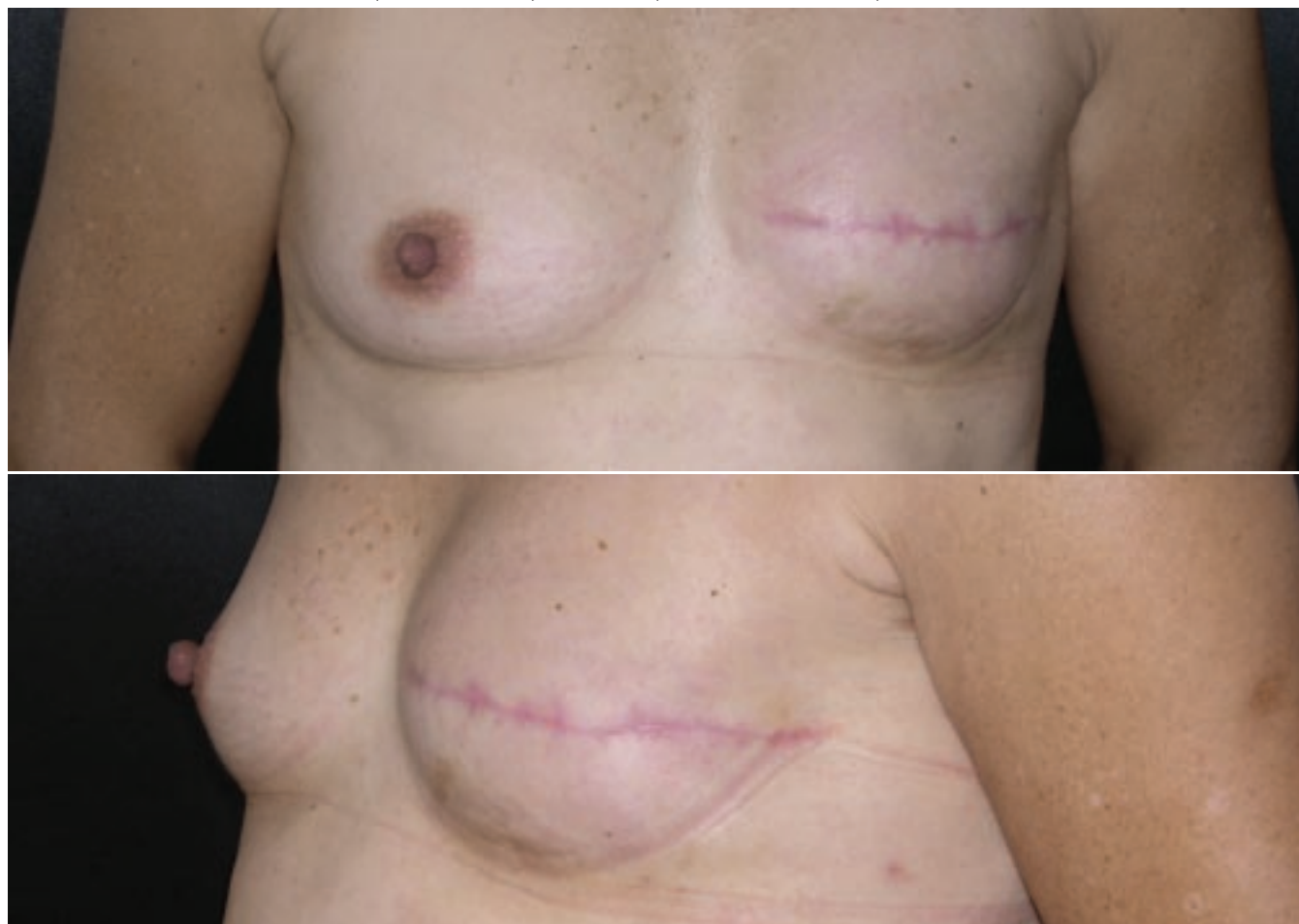

Figura 4 – A: pós-operatório de reconstrução de mama esquerda com expansor permanente; expansão completa. Visão frontal. B: pós-operatório de reconstrução de mama esquerda com expansor permanente; expansão completa. Visão lateral esquerda.



## DISCUSSÃO

É inquestionável o valor atual dos materiais aloplásticos nas reconstruções mamárias. A indicação de expansores de tecidos e próteses mamárias é cada vez mais freqüente, principalmente com o avanço nos conhecimentos acerca da evolução do câncer de mama, o que permitiu o desenvolvimento de mastectomias mais conservadoras, quase sempre com a preservação da musculatura peitoral e revestimento cutâneo<sup>9,10</sup>.

As técnicas de reconstrução com próteses e expansores vêm ganhando evidência por se tratar de operações relativamente simples, rápidas e de baixa morbidade. Dentro desse contexto, os expansores permanentes tornam-se importantes, uma vez que tornam desnecessário um segundo tempo cirúrgico em pacientes com quantidades reduzidas de pele, o que inviabilizaria o uso imediato de uma prótese mamária definitiva.

Apesar do aparente alto custo inicial desses expansores (duas a três vezes o valor de um expansor convencional), seu uso torna-se viável se levarmos em conta a não necessidade de posterior troca pela prótese definitiva. Para a paciente, o fato de conseguir-se a restauração do volume mamário no mesmo ato cirúrgico da mastectomia, sem aumento de morbidade e com resultado estético satisfatório, constitui importante auxílio no enfrentamento da doença e dos tratamentos adjuvantes, reduzindo o tempo de absenteísmo, bem como acelerando o final do processo de reconstrução mamária, se considerarmos todas as etapas do mesmo.

A técnica cirúrgica utilizada para a colocação do expansor permanente é a mesma empregada para a colocação dos expansores convencionais, não havendo aumento de tempo cirúrgico ou morbidade. Após completada a expansão desejada, o sistema valvular pode ser retirado, o que

pode coincidir com a simetria da mama contralateral ou reconstrução da placa aréolo-papilar, não havendo necessidade de novo tempo cirúrgico.

O grupo de pacientes apresentado, embora pequeno, representa bem o universo de mulheres com câncer de mama, com variação etária ampla e predomínio absoluto do tipo histológico carcinoma ductal<sup>11</sup>. A quimioterapia e radioterapia foram indicadas e realizadas de acordo com critérios oncológicos, não interferindo no processo de expansão, sendo que, nos casos em que a radioterapia foi indicada (quatro casos), realizou-se a mesma após completa expansão. A abordagem axilar também seguiu critérios oncológicos. Não houve necessidade de abordagem axilar no pós-operatório devido à confirmação dos resultados da congelação per-operatória do linfonodo sentinela no exame de parafina.

As complicações apresentadas pelas pacientes restringiram-se a alterações locais, prontamente resolvidas com o tratamento, instituído e sem comprometimento do processo de tratamento, bem como do resultado a curto prazo, haja vista que nenhum dos expansores foi retirado.

Dos expansores permanentes disponíveis no mercado, optou-se pelos da marca Mentor®, por serem considerados de boa qualidade e de mais fácil extração da válvula ao final da expansão, não dependendo de kit próprio. Dos três tipos disponíveis, Becker 25, 35 e 50, utilizou-se o 35, com formato anatômico, correspondendo a 35% do seu volume de silicone gel e 65% de solução salina.

O índice de complicações encontrado foi de 16,6% (três nas 18 mamas reconstruídas), o que está de acordo com a literatura pesquisada. Torna-se importante ressaltar que a necrose cutânea não se trata de complicação exclusiva da reconstrução, podendo ser inerente à mastectomia e diretamente relacionada à espessura do retalho deixado pelo mastologista.

Os resultados estéticos alcançados com a técnica foram considerados bons, tanto pela equipe quanto pelas pacientes operadas, comparáveis ao resultado obtido com a operação em dois tempos, porém com maior facilidade em se chegar a um volume final que proporcione simetria de volume entre a mama reconstruída e a mama contralateral.

## CONCLUSÃO

A utilização do expansor permanente contribui positivamente para as técnicas de reconstrução mamária imediatas.

Além de possibilitar mais uma opção cirúrgica, substitui a técnica da colocação do expansor convencional, que posteriormente necessitaria troca por uma prótese de silicone gel, permitindo um único tempo cirúrgico. É mais econômico financeiramente, alcança mais rápido o resultado final da reconstrução, não aumenta a morbidade do tratamento, não provoca cicatrizes além das deixadas pela mastectomia e permite manipulação do volume mamário reconstruído.

## REFERÊNCIAS BIBLIOGRÁFICAS

- Mendes FH, Figueiredo JCA, Pereira WB, Mélega JM. Reconstrução mamária: uma revisão e classificação de técnicas. In: Tournieux AAB, Curi MM, eds. Atualização em cirurgia plástica. São Paulo:Robe;1996. p.341-51.
- Becker H. Breast reconstruction using an inflatable breast implant with detachable reservoir. *Plast Reconstr Surg.* 1984;73(4):678-83.
- Carramaschi F, Gemperli R, Speranzini M, Ferreira MC. Reconstrução mamária imediata e tardia com expansores de tecido. *Rev Hosp Clin Fac Med São Paulo.* 1995;50(suppl.):6-9.
- Spear SL, Spittler CJ. Breast reconstruction with implants and expanders. *Plast Reconstr Surg.* 2001;107(1):177-87.
- Di Benedetto G, Aquinati A, Santoli M, Bertani A. Which is the best position for the remote injection dome using the adjustable expander/prosthesis in breast reconstruction? A comparative study. *Plast Reconstr Surg.* 2004;113(6):1629-33.
- Eskenazi LB. New options for immediate reconstruction: achieving optimal results with adjustable implants in a single stage. *Plast Reconstr Surg.* 2007;119(1): 28-37.
- Salgarello M, Seccia A, Eugenio F. Immediate breast reconstruction with anatomical permanent expandable implants after skin-sparing mastectomy: aesthetic and technical refinements. *Ann Plast Surg.* 2004;52(4):358-66.
- Gui GP, Tan SM, Faliakou EC, Choy C, A'Hern R, Ward A. Immediate breast reconstruction using bi-dimensional anatomical permanent expander implants: a prospective analysis of outcome and patient satisfaction. *Plast Reconstr Surg.* 2003;111(1):125-40.
- Forze Operative Nazionali sul Cancro della Mammella. Protocollo di diagnosi e trattamento del carcinoma mammario FONCM. Firenze:Edizione OIC;2001.
- Madden JL. Modified radical mastectomy. *Surg Gynecol Obstet.* 1965;121(6):1221-30.
- The World Health Organization. Histological typing of the breast tumors. Second Edition. *Am J Clin Pathol.* 1982; 78(6):806-16.