

Neo-onfaloplastia: técnica do enxerto da pele umbilical e retalho dérmico em “V” invertido. Apresentação de casos

PEDRO CELSO DE CASTRO PITA, ANNE MICHELLE REZENDE LACERDA, JOSÉ ROMERO DE ALMEIDA FERREIRA FILHO

Introdução

Apesar de ser uma cicatriz, o umbigo carrega importante conotação estética e sensual. A forma final e o aspecto da cicatriz umbilical resultante após uma dermolipectomia são motivos de grande preocupação para os pacientes e cirurgiões plásticos. Os pontos de fixação da cicatriz umbilical, associados à plicatura dos músculos retos abdominais durante a dermolipectomia, provocam uma grande diminuição da irrigação, levando a complicações como estenose ou perda total da cicatriz umbilical decorrente da necrose parcial ou total. Em 1976, Avelar apresentou sua técnica quebrando a cicatriz em três retalhos. Muitos autores seguiram os mesmos conceitos. Na impossibilidade de preservar o umbigo devido a hérnias, eventrações, com conseqüente diminuição da irrigação, levando a necrose parcial ou total, apresentamos uma opção técnica para neo-onfaloplastia, simples e fácil execução.

Objetivo

Reconstrução da cicatriz umbilical com enxerto de pele e retalho dérmico.

Métodos

Retira-se a pele da cicatriz umbilical com cerca de 1 cm de diâmetro para o futuro enxerto. Na parede abdominal, no local correspondente ao novo umbigo, confeccionamos um retalho em “V” invertido, também com cerca de 1 cm de comprimento e pedículo superior. Após determinado o novo local do neo-umbigo, enxertamos a pele da própria cicatriz umbilical na aponeurose e, em seguida, é fixado o pequeno retalho em “V” invertido da pele

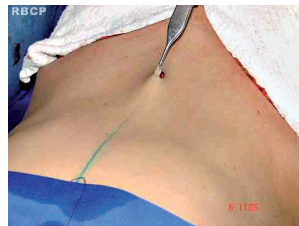

Figura 1

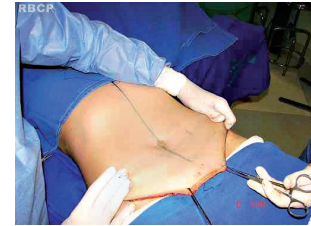

Figura 5

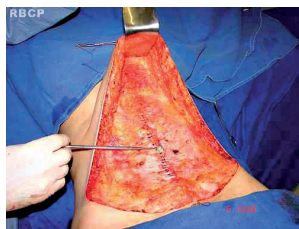


Figura 2

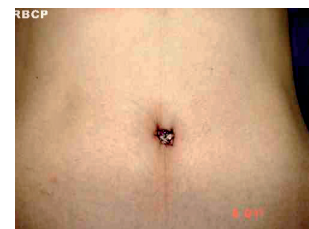


Figura 6

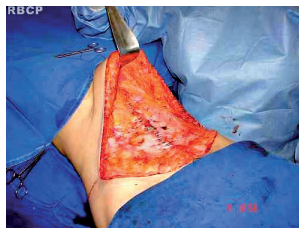

Figura 3

parede abdominal provoca uma perfeita integração da pele enxertada com o retalho, com boa profundidade e naturalidade.

Discussão

A reconstrução da cicatriz umbilical nas pacientes que apresentam hérnias e eventrações tem trazido, em muitos casos, complicações, como necrose isquêmica, podendo haver perda parcial ou total da cicatriz umbilical. A utilização do enxerto da pele da própria cicatriz umbilical, associada ao retalho em “V” invertido, tem se mostrado como uma boa opção técnica para estes casos.

Conclusão

Após 4 anos de evolução dos casos operados, observamos bom resultado estético e satisfação dos pacientes. Isto nos levou a continuar a indicar esta opção técnica para os referidos casos.

da parede abdominal ao enxerto, com esta associação definimos o novo umbigo.

Resultados

Observou-se que a associação do enxerto da própria pele da cicatriz umbilical com o retalho em “V” invertido da