

Abdominoplastia pós-bariátrica com plicatura vertical de pele e cicatriz em T invertido

HAMILTON BORGES JUNIOR, CÉLIO FERREIRA LEÃO, ARMANDO TEIXEIRA DE SOUSA NETO

Introdução

A cirurgia bariátrica, cada vez mais frequente, trouxe para a cirurgia plástica um novo campo de atuação, que vem crescendo exponencialmente. A grande perda ponderal em curto espaço de tempo é responsável por várias deformidades, que no abdome são decorrentes pelo grande excesso de pele vertical e horizontal. Muitas vezes, a retirada de excesso de pele nas abdominoplastias tem permitido a permanência de flacidez, que acaba por gerar descontentamento. Buscamos com essa nova abordagem (resseção horizontal seguida da ressecção vertical de pele, com auxílio de nossa plicatura vertical) maximizar a retirada de tecido e melhorar o contorno corporal, trazendo maior satisfação para o paciente.

Objetivo

Proporcionar a maior retirada de tecido abdominal, dividindo o procedimento em dois tempos subsequentes, para possibilitar melhor resultado estético.

Métodos

Foram submetidas à nova abordagem cirúrgica nove pacientes. Marcação: Linha horizontal de 12 a 16 cm na região púbica, distante de 5 a 7 cm do intróito vaginal, das extremidades linhas retas finalizam-se nas cristas ilíacas ântero-superiores, das mesmas, duas outras linhas retas se unirão no ápice do umbigo e, por fim, nova linha reta une umbigo ao apêndice xifoide. Anestesia peridural. O ato cirúrgico inicia-se com a retirada de todo retalho demarcado inferiormente ao umbigo, segue-se com o descolamento do retalho superior até o apêndice xifoide e posterior plicatura dos músculos reto abdominais, com sutura contínua festonada com nylon 0 laçado. Neste momento, incisa-se o

retalho superior verticalmente e inicia-se a passagem de pontos simples das extremidades para o centro, unindo o retalho superior à linha horizontal previamente incisada, de tal forma que todo o excesso de pele localize-se na zona central. O retalho vertical bipartido é tracionado para cima e, com uma agulha reta longa, transfixamos as duas metades na topografia do umbigo em ida e volta, com nylon 0, finalizando a manobra com nó manual, segue-se da mesma forma com mais três ou quatro manobras semelhantes na região acima do umbigo, sempre tracionando todo o excesso de pele vertical. As regiões demarcadas entre as plicaturas verticais são ressecadas e iniciamos a síntese dos tecidos em três planos, em seguida realizamos drenagem a vácuo e sutura do umbigo no retalho superior bipartido.

Resultados

Nossas complicações foram mínimas e as pacientes apresentaram bons resultados estéticos e funcionais. A cicatriz resultante foi em T invertido, com menor amplitude do componente horizontal quando comparada à técnica clássica. Com a plicatura vertical da pele conseguimos otimizar a ressecção vertical, proporcionando cinturas mais acentuadas, melhora da estética da região dorsal e epigástrica. Foram observados dois casos de seromas, com resolução através de punção e drenagem. Não foram observados casos de infecção, trombose venosa profunda ou necrose de tecido. Nos deparamos com dois casos de alargamento da cicatriz umbilical.

Conclusão

Com a divisão dos tempos cirúrgicos em retirada horizontal e vertical e com a plicatura vertical de pele, foi possível obter melhor contorno corporal e melhor satisfação das pacientes.

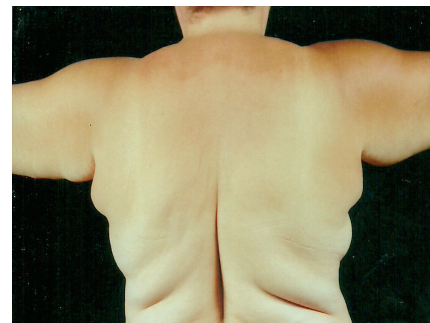

Figura 1

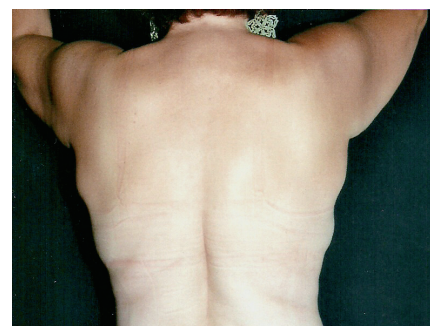


Figura 2

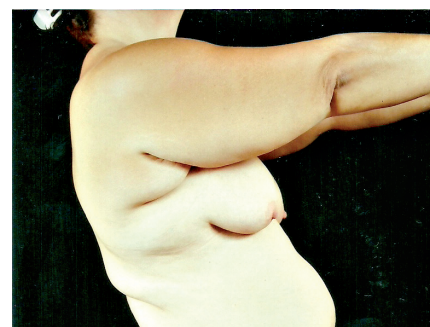


Figura 3

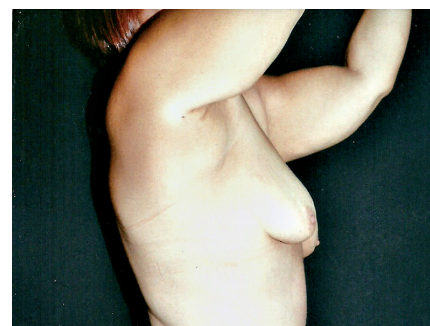


Figura 4