

# Reconstrução de lóbulo após alargador de orelha

ANDRÉ AHMED PEREIRA, SYLVIANE LO KHING TIEN, GISELE BOTEGA DA SILVA, CAMILA MATOS CORREIA BESSA, MONIQUE AWAD

## Introdução

O uso de alargadores de lóbulo de orelha vem se tornando cada vez mais comum na sociedade. Porém, a adoção dessa prática contrasta com a busca desenfreada de alguns de seus adeptos ao retorno da condição original, muitas vezes sem que se detenha a noção da real possibilidade de sua correção ou das dificuldades apresentadas nesse sentido. Nesse momento, em que lóbulo alargado é visto então como uma deformidade, cabe ao cirurgião plástico dispor dos recursos para se obter os resultados mais próximos daquele desejado pelo paciente. O lóbulo da orelha, enquanto unidade estética importante na composição da face, remete a importantes alterações estéticas adquiridas, conforme padrões culturais e comportamentais, utilizando-se para esse fim principalmente o uso de brincos. Porém, o lóbulo da orelha se presta também como forma de expressão em setores específicos da sociedade. Um exemplo disso consiste no uso de alargadores, como no exemplo a seguir. O indivíduo que lança mão desse recurso para modificação corpórea, em muitos casos, decide após período variável de tempo, pelo retorno ao aspecto original de sua orelha. Eis que o cirurgião plástico assume papel importante no sentido de ajudar tal paciente na sua reintegração social, inclusive no que tange à inclusão no mercado de trabalho.

## Objetivo

No presente trabalho, apresentamos a descrição de técnica por nós utilizada no Serviço de Cirurgia Plástica do Hospital Municipal Barata Ribeiro - Rio de Janeiro/RJ.

## Métodos

Foram tratados 5 pacientes, 4 homens e 1 mulher, com idades entre 25 e 37 anos, no período de março/2010 a

junho/2011. A técnica utilizada baseia-se na secção do ramo alargado do lóbulo em sua porção mais distal, resultando em dois retalhos alongados em sua extensão longitudinal, um anterior e outro posterior. Procede-se então à decorticação das superfícies externa e interna do retalho anterior e de toda superfície interna da fenda, incluindo a do retalho posterior. A superfície externa do retalho posterior é poupada, pois essa irá compor a região distal do novo lóbulo. O retalho anterior dobra-se de forma a unir sua superfície cruenta interna àquela correspondente à parte proximal da fenda. O retalho posterior é dobrado em seguida, envolvendo-o por sobre o retalho anterior, de forma que sua superfície interna decorticada seja suturada à superfície externa do retalho anterior.

## Resultados

Os pacientes demonstraram extrema satisfação no que diz respeito ao formato alcançado e à qualidade, ao posicionamento e à extensão das cicatrizes. Não houve sofrimento em nenhuma porção dos retalhos. O objetivo de reconstruir o lóbulo foi conseguido sem maiores dificuldades.



Figura 1

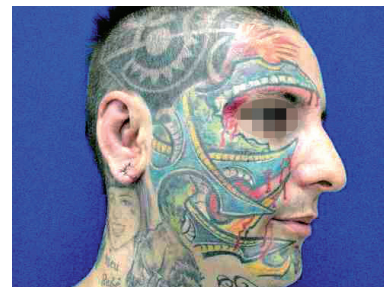


Figura 2

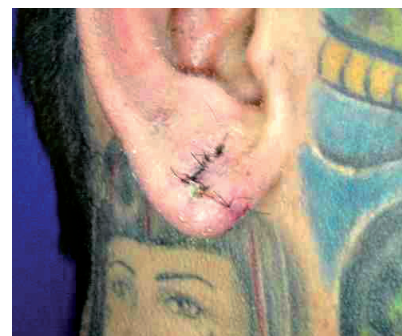

Figura 3

## Discussão

A boa vascularização no lóbulo permite ao cirurgião certa liberdade na manipulação dos tecidos locais para confecção dos retalhos e imbricação dos mesmos. Entretanto, o bom senso deve preponderar, de forma que a observação da boa perfusão das pontas dos retalhos e pequenos acabamentos segundo a sensibilidade do cirurgião deverá ser necessária. Nesse sentido, os tecidos em excesso devem ser ressecados.

## Conclusão

A reconstrução de lóbulo de orelha pós-alargador se mostrou eficaz, utilizando-se técnica simples de sobreposição de retalhos anterior e posterior. Não é raro o paciente recorrer novamente ao uso de alargador no próprio lóbulo reconstruído, o que pode conferir dificuldades adicionais em procedimentos corretivos futuros. Dessa forma, convém programar-se acompanhamento psicológico especializado para esse tipo de paciente.