

Avaliação das técnicas de mamoplastia quanto a sua influência tardia na distância do complexo areolopapilar ao sulco inframamário

Comparative analysis of mammoplasty techniques based on the long-term effect on the nipple-areolar-complex to inframammary crease distance

ALEXANDRE ANDRADE SOUZA¹
LEÃO FAIWICHOW²
ÁLVARO DE AZEVEDO
FERREIRA³
TIAGO SARMENTO SIMÃO⁴
DÉBORA NASSIF PITOL⁴
FELIPE RODRIGUES MÁXIMO⁴

RESUMO

Introdução: A cirurgia plástica mamária tem como foco adequação do volume, suspensão e forma da mama. Diversas técnicas são utilizadas para redução e mastopexia, com grande atenção ao pedículo responsável pelo suprimento vascular do complexo areolopapilar (CAP). O objetivo deste trabalho é avaliar a técnica e a escolha do pedículo na manutenção da forma do polo inferior da mama no seguimento pós-operatório de 6 meses. **Método:** Foi realizada análise prospectiva de 20 pacientes do sexo feminino, totalizando 40 mamas, com índice de massa corporal (IMC) entre 22 e 25 e idade variando de 21 anos a 54 anos, submetidas a mamoplastia (reduzora e mastopexia) no Serviço de Cirurgia Plástica e Queimaduras do Hospital do Servidor Público Estadual de São Paulo. Foram empregadas técnicas baseadas em pedículos superior e medial e pedículo tipo I de Liacyr Ribeiro. A distância entre a cicatriz vertical do CAP e o sulco inframamário foi mensurada no pós-operatório imediato e depois de 6 meses, a fim de comparar o efeito de cada pedículo na manutenção da distância vertical. A análise estatística foi feita pelo teste *t* de Student, considerando significativos valores de $P < 0,005$. **Resultados:** Os pedículos utilizados foram superior ($n = 16$), medial ($n = 20$) e tipo I de Liacyr Ribeiro ($n = 4$). A distância da cicatriz vertical (CAP-sulco inframamário), no pós-operatório imediato, variou de 5 cm a 6 cm, com média de 5,6 cm. As medidas pós-operatórias tardias variaram entre 5,5 cm e 8 cm, com média de 6,6 cm. No que se refere às variações na medida da distância CAP-sulco inframamário quando relacionadas às técnicas de pedículo tipo I de Liacyr Ribeiro ($P = 0,2048$), de pedículo superior ($P = 0,0012$) e de pedículo medial ($P = 0,0057$), apenas o pedículo superior apresentou significância quanto ao alargamento dessa distância. **Conclusões:** A medida da distância vertical entre a porção mais caudal do CAP e a cicatriz horizontal posicionada no sulco inframamário (CAP-sulco inframamário) pode ser obtida de forma simples, a fim de entender a influência de cada pedículo no resultado tardio das mamoplastias.

Descritores: Mamoplastia. Mama/cirurgia. Cirurgia plástica/métodos.

ABSTRACT

Background: Breast cosmetic surgery has focused on the correction of breast volume, suspension, and shape. In most of the breast reduction and mastopexy techniques currently in use, the vascular pedicles responsible for the blood supply to the nipple areolar complex (NAC) are of particular importance. The objective of the present study was to evaluate the results obtained with different techniques and pedicle choices with regard to the maintenance of lower breast pole shape during a postoperative 6-month follow-up period. **Methods:** A total of 20 female patients (40 breasts) with a body mass index (BMI) ranging from 22

Trabalho realizado no Serviço de Cirurgia Plástica e Queimaduras do Hospital do Servidor Público Estadual de São Paulo (HSPE-SP), São Paulo, SP, Brasil.

Artigo submetido pelo SGP (Sistema de Gestão de Publicações) da RBCP.

Artigo recebido: 25/8/2011
Artigo aceito: 31/10/2011

1. Cirurgião plástico, membro associado da Sociedade Brasileira de Cirurgia Plástica (SBCP), médico pós-graduando (mestrado) do Serviço de Cirurgia Plástica e Queimaduras do Hospital do Servidor Público Estadual de São Paulo (HSPE-SP), São Paulo, SP, Brasil.
2. Cirurgião plástico, doutor, membro titular da SBCP, regente do Serviço de Cirurgia Plástica e Queimaduras do HSPE-SP, São Paulo, SP, Brasil.
3. Cirurgião plástico, membro titular da SBCP, médico assistente do Serviço de Cirurgia Plástica e Queimaduras do HSPE-SP, São Paulo, SP, Brasil.
4. Médico residente do Serviço de Cirurgia Plástica e Queimaduras do HSPE-SP, São Paulo, SP, Brasil.

to 25 and ages between 21 and 54 years who underwent breast lift and reduction surgery at the Plastic Surgery and Burns Department of Hospital do Servidor Público Estadual de São Paulo were retrospectively analyzed. The superior medial pedicle and Liacyr Ribeiro type I pedicle techniques for mammary reduction were used. The distance between the vertical scar of the NAC and the inframammary crease was measured in the immediate postoperative period and after 6 months to compare the effect of each pedicle on vertical distance maintenance. Statistical analyses were performed by Student's *t* test, and P values < 0.005 were considered statistically significant. **Results:** The pedicles used were superior (n = 16), medial (n = 20), and Liacyr Ribeiro type I (n = 4). The vertical scar (NAC-inframammary crease) measured between 5 cm and 6 cm (mean = 5.6 cm) during the immediate postoperative period, while later postoperative measurements ranged between 5.5 cm and 8 cm (mean = 6.6 cm). The differences in the NAC-inframammary crease distance between the Liacyr Ribeiro type I pedicle (P = 0.2048), superior pedicle (P = 0.0012), and medial pedicle (P = 0.0057) based surgeries only reached statistical significance in the superior pedicle surgery with respect to an increase in this measurement. **Conclusions:** Measurement of the vertical distance between the most caudal portion of the NAC and the inframammary crease scar is simple and might contribute to our understanding of the effect of different pedicle techniques on the long-term results of mammoplasty.

Keywords: Mammoplasty. Breast/surgery. Plastic surgery/methods.

INTRODUÇÃO

A cirurgia plástica mamária tem por objetivo restaurar o padrão jovial e gracioso da mama. Basicamente, os objetivos vão da redução do excesso de tecido glandular, nas hipertrofias, ao remodelamento do cone mamário, na ptose, ou seja, nas reduções o foco da operação torna-se a adequação do volume e nas mastopexias, a suspensão e a nova forma da mama¹. Diversas técnicas são utilizadas para redução e mastopexia, com grande atenção ao pedículo responsável pelo suprimento vascular do complexo areolopapilar (CAP).

As hipertrofias mamárias podem representar um problema emocional e psicológico para as pacientes, bem como motivo de queixas relacionadas ao excesso tecidual e ao peso do tecido glandular transferido para as regiões lombar e dos ombros, resultante da gravidade. Várias classificações foram propostas quanto ao grau de hipertrofia, porém nenhuma se tornou universalmente utilizada, por serem complexas.

As técnicas utilizadas em mamoplastias redutoras visam à manutenção da fisiologia da glândula e à garantia de boa forma a longo prazo, produzindo as menores cicatrizes possíveis e mantendo a sensibilidade de todo o complexo mamário. Para alcançar tais objetivos, são necessários redução dos excessos tissular e glandular, remodelamento do complexo mamário, reposicionamento do CAP e ressecção do excesso de pele por meio de incisões e cicatrizes.

Diversas técnicas foram descritas e utilizadas ao longo dos últimos anos. Baseiam-se em pedículos de suprimento vascular específicos, que correspondem a retalhos axiais, garantindo nutrição adequada ao CAP, assim como deslocamento

do mesmo até sua nova posição, sem trazer prejuízo ao novo formato da mama. Esses pedículos podem ser centrais, laterais, mediais, superiores, inferiores ou combinados. Com relação às técnicas mais utilizadas, podemos citar a técnica descrita por Pitanguy, em 1961, utilizando pedículo superior com nutrição proveniente de perfurantes da artéria torácica interna, medialmente, e da artéria torácica externa, lateralmente²⁻⁷. A ressecção do tecido mamário é realizada mediante pinçamento digital e estimativa do excesso tecidual, com a elevação do CAP até o ponto de maior projeção do cone mamário previamente identificado como ponto A, projeção do sulco mamário sobre a linha hemiclavicular. Segue-se à montagem dos pilares lateral e medial glandular remanescente, conferindo à cicatriz final a forma de T invertido.

A técnica de mamoplastia redutora utilizando pedículo medial, baseado nas perfurantes da artéria torácica interna, confere um ponto diferencial quando comparada à técnica clássica de Pitanguy: a rotação e a subida do CAP são realizadas com maior segurança, sem necessidade de liberações excessivas da derme, prejudicando o fluxo do CAP via plexo subdérmico. A marcação da ressecção de pele e a montagem da mama são semelhantes às da técnica de Pitanguy, tendo como diferencial o desenho do pedículo, o qual deve ter base de 6 cm a 10 cm, com proporções de 1:1, a depender do caso.

A ptose mamária caracteriza-se pela flacidez decorrente do excesso de pele, continente, não acompanhada pelo volume de seu conteúdo, parênquima. Tais efeitos na mama são, na maioria das vezes, tempo-dependentes, como gestações prévias ou perdas ponderais significativas. Vale ainda ressaltar o processo de lipossustituição da mama causado

pela idade e pelos efeitos hormonais, quando o parênquima glandular atrofia e dá lugar a tecido adiposo, com falha na trama de sustentação do cone mamário via ligamentos de Cooper.

A ptose mamária pode ser classificada pela graduação de Regnault ou Laldardie: a primeira classifica a ptose mamária em menor, moderada, maior, glandular e pseudoptose e a segunda, em graus.

O objetivo do tratamento da ptose mamária é a ressecção do excesso de pele e a preservação do máximo de tecido possível, na ausência de hipertrofia, conferindo boa forma, projeção e dimensões com o mínimo de cicatrizes por tempo mais duradouro⁸⁻²⁰.

Para tanto, vale lembrar o efeito da pele flácida na preservação da forma do conteúdo mamário vs. continente, exercendo força gravitacional sobre o polo inferior em sua cicatriz vertical.

A técnica proposta por Liacyr Ribeiro⁹ utiliza retalho de pedículo inferior não-areolado associado a pedículo superior. Esse autor, posteriormente, classificou esse tipo de pedículo como tipo I, cujo conteúdo dermoglandular seria utilizado para preencher o polo superior da mama, comumente vazio em pacientes portadoras de ptose mamária. A irrigação desse pedículo é proveniente de ramos perfurantes do quarto, do quinto, do sexto e do sétimo espaços intercostais, via artéria torácica interna.

Basicamente, a técnica do pedículo tipo I de Liacyr Ribeiro utiliza marcação da ressecção do excesso tecidual da mama conforme Pitanguy, por meio de manobra de pinçamento bidigital e manutenção de pedículo superior e, conseqüentemente, do CAP. O retalho de pedículo inferior dermolipoglandular é realizado a fim de preencher e melhorar o polo superior da mama. A montagem dos pilares ocorre conforme técnica de Pitanguy e as cicatrizes resultantes também apresentam formato de T invertido.

O objetivo deste trabalho é avaliar o efeito de cada técnica, observando o papel de cada pedículo no peso realizado sobre o polo inferior da mama no pós-operatório tardio, influenciando assim uma ptose recidivante ou residual, que pode ser quantificada por meio da comparação entre as distâncias verticais no pós-operatório tanto imediato como tardio.

MÉTODO

Foi realizada análise prospectiva de 20 pacientes do sexo feminino, totalizando 40 mamas, com índice de massa corporal (IMC) entre 22 e 25, idade entre 21 anos e 54 anos, submetidas a mamoplastia (reduzora e mastopexia) no Serviço de Cirurgia Plástica do Hospital do Servidor Público Estadual de São Paulo, em 2009. O estudo foi aprovado pelo comitê de ética da instituição. As pacientes foram operadas por um único cirurgião, utilizando técnicas baseadas em pedículos

superior, medial e inferior tipo I de Liacyr Ribeiro, todas com marcação semelhante à técnica de Pitanguy.

As pacientes foram fotografadas no pré-operatório sob técnica padronizada. As cirurgias foram realizadas em centro cirúrgico, com anestesia geral, com marcação padrão utilizando método proposto por Pitanguy, por meio de pinçamento bidigital e com cicatriz vertical. A distância entre o ponto A (projeção do sulco na linha hemiclavicular) e a posição da porção mais cefálica do CAP determinava a necessidade de pedículos superior ou medial areolados. Tal escolha baseava-se na mobilidade e na rotação do pedículo sem tensão e menor risco de comprometimento vascular.

A opção pelo pedículo inferior não-areolado tipo I de Liacyr Ribeiro ficava restrita a pacientes com ptose moderada e com escassez de polo superior da mama, o que não foi observado em nenhum dos casos de hipertrofia mamária.

As cirurgias foram realizadas com ressecção do excesso glandular nas hipertrofias e ressecção do excesso de pele nas ptoses, com montagem utilizando pontos com náilon 2.0 nos pilares lateral e medial. Ao fim da cirurgia, após a realização dos últimos pontos e a confecção do CAP, foram realizadas as mensurações.

No pós-operatório imediato, foram realizadas medidas do comprimento da cicatriz vertical, a qual corresponde à distância entre o ponto mais inferior do CAP e a cicatriz horizontal resultante do procedimento (correspondente ao sulco mamário). Os valores utilizados variaram de 5 cm a 6 cm para obtenção do melhor aspecto do cone mamário e melhor projeção da mama.

Após seis meses, foram realizadas novas mensurações, a fim de se comparar o efeito de cada pedículo na manutenção da distância vertical e, por conseguinte, no formato do polo inferior. Com auxílio de régua milimetrada, a distância entre o ponto mais caudal do CAP e a porção mais cefálica da cicatriz horizontal, correspondente ao sulco inframamário, foi mensurada por um avaliador independente (Figura 1). Vale lembrar que pacientes com cicatrizes alargadas e hipertróficas foram excluídas do estudo, para não causar distorção nas medidas quanto à cicatriz horizontal. Todas as pacientes foram fotografadas no pós-operatório.

Análise estatística foi realizada a fim de buscar variações no pós-operatório tanto imediato como tardio das distâncias verticais quando relacionadas ao tipo de pedículo utilizado. Utilizou-se o teste *t* de Student, considerando-se significantes valores de $P < 0,005$.

RESULTADOS

As pacientes possuíam hipertrofia mamária e ptose moderadas e todas ficaram satisfeitas com o resultado pós-operatório (Figura 2).

Não foram observadas complicações relacionadas ao procedimento, como hematomas, seromas, necrose ou deis-

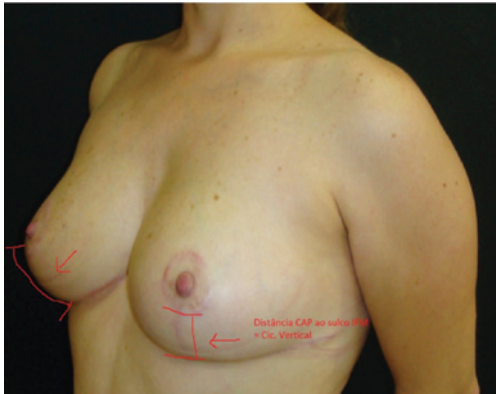


Figura 1 – Medida do complexo areolopapilar ao sulco inframamário.

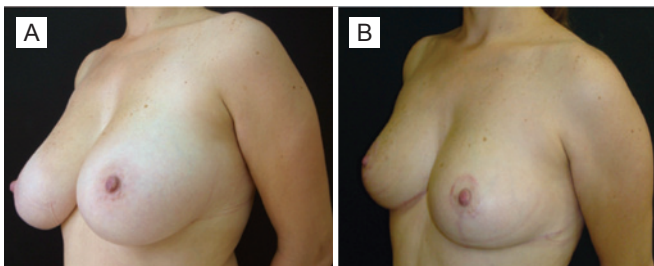


Figura 2 – Em A, pré-operatório de mamoplastia. Em B, pós-operatório.

cência. As pacientes com hipertrofia ou alargamento cicatricial foram excluídas do estudo por causarem viés na medição da distância entre a porção mais caudal do CAP e da cicatriz horizontal correspondente ao sulco mamário.

Foram utilizados pedículos superior (n = 16), medial (n = 20) e tipo 1 de Liacyr Ribeiro (n = 4), quando consideramos as mamas em separado.

As medidas da distância da cicatriz vertical (CAP-sulco mamário), realizadas no pós-operatório imediato, variaram de 5 cm a 6 cm, com média de 5,6 cm. As medidas no pós-operatório tardio de 6 meses variaram entre 5,5 cm e 8 cm, com média de 6,6 cm. No que se refere às variações da medida da distância CAP-sulco inframamário quando relacionadas à técnica operatória, verificamos: pedículo tipo I de Liacyr Ribeiro, $P = 0,2048$; pedículo superior, $P = 0,0012$; e pedículo medial, $P = 0,0057$. Diante dos resultados, apenas o pedículo superior apresentou significância estatística quanto ao alargamento dessa distância vertical no polo inferior da mama (Tabela 1).

DISCUSSÃO

Diversas técnicas para redução mamária e correção de ptose são utilizadas, sendo baseadas em pedículos vasculares

específicos e com escolha dependente de cada caso específico. Em nosso serviço, a experiência com os pedículos superior e medial nas mamoplastias e a segurança da viabilidade do CAP determina seu emprego em quase todos os casos. A alternância entre pedículos superior e medial baseia-se na necessidade de elevação do CAP até a nova posição, no cruzamento entre a linha hemiclavicular e a projeção do sulco mamário, a qual chamamos de ponto A.

Nas pacientes em que houve necessidade de elevação > 3 cm, foi utilizado o pedículo medial; e naqueles com necessidade de elevação < 3 cm, foi utilizado o pedículo superior. Por essa razão, na totalidade dos casos de mamoplastias redutoras foram utilizados os pedículos medial ou superior.

Nos casos em que havia flacidez mamária, sem hipertrofia associada, foi realizada mastopexia, que consiste na retirada de excesso dermoepidérmico e montagem da mama segundo técnica de pedículo tipo I de Liacyr Ribeiro. Essa técnica utiliza, além do pedículo superior, proposto por Pitanguy, um pedículo inferior dermolipoglandular não-areolado, com a finalidade de manter o volume e preencher o polo superior da mama flácida e ptosada. Por esse motivo, essa abordagem foi utilizada nas pacientes portadoras de ptose mamária leve a moderada, bem como nos casos de pedículo tipo I de Liacyr Ribeiro.

Mesmo conferindo bons resultados a curto prazo, todas essas técnicas merecem ser avaliadas quanto à evolução pós-operatória e à manutenção dos resultados e objetivos, como forma, posicionamento do CAP e volume. A distância vertical, que vai da porção mais caudal do CAP até a porção mais cranial da cicatriz horizontal, correspondente ao sulco mamário, é de fácil mensuração e observação no pós-operatório tanto imediato como tardio. Essa medida representa uma forma objetiva de avaliar a ptose residual e recidivante, já que o peso do tecido glandular na cicatriz vertical atua forçando o aumento de seu comprimento vertical, acarretando resultados variados de acordo com cada técnica. Dessa maneira, cada tipo e cada localização de pedículo irão pressionar o polo inferior de forma diferente, alongando também de maneira particular cada cicatriz vertical. Por isso, tal medida simples, objetiva e prática pode trazer algumas conclusões.

No grupo de pacientes em que foi utilizado o pedículo medial, constituindo 20 mamas com hipertrofia leve a moderada, não se verificaram variações estatisticamente significantes na medida da cicatriz vertical, o que talvez comprove o efeito da manutenção rotacional do pedículo em posição mais superior (Figura 3).

Pedículo superior isolado foi usado em 16 mamas, sem intercorrências ou complicações. Os resultados quanto ao alongamento da cicatriz vertical observados foram estatisticamente significantes. Tais achados podem corresponder a um efeito de báscula mais intenso, causado ainda pelo descenso do polo superior para uma posição mais caudal, levando assim a uma pressão maior sobre o polo inferior.

Tabela 1 – Variação da distância do complexo areolopapilar ao sulco inframamário.

Caso	Idade (anos)	Pedículo	Distância vertical no pós-operatório imediato (cm)	Distância vertical no pós-operatório tardio (cm)
5	26	Tipo I de Liacyr Ribeiro	5	6
6	26	Tipo I de Liacyr Ribeiro	5	6
13	31	Tipo I de Liacyr Ribeiro	5,5	6,5
14	31	Tipo I de Liacyr Ribeiro	5,5	6
1	21	Medial	5,5	5,5
2	21	Medial	5,5	6
7	27	Medial	6	8
8	27	Medial	6	7,8
17	32	Medial	6	7,3
18	32	Medial	6	7,2
21	36	Medial	5,5	5,5
22	36	Medial	5,5	5,5
25	36	Medial	5	6
26	36	Medial	5	5,5
27	38	Medial	5,5	5,5
28	38	Medial	5,5	6
29	39	Medial	6	7
30	39	Medial	6	8
31	43	Medial	6	7,7
32	43	Medial	6	6,5
37	53	Medial	5,5	7,5
38	53	Medial	5,5	7
39	54	Medial	6	6,5
40	54	Medial	6	6
3	25	Superior	5	6
4	25	Superior	5	6
9	27	Superior	5,5	6,5
10	27	Superior	5,5	6,5
11	31	Superior	6	7,5
12	31	Superior	6	7
15	32	Superior	5,5	7,5
16	32	Superior	5,5	7,7
19	34	Superior	6	6,5
20	34	Superior	6	6,5
23	36	Superior	5,5	7
24	36	Superior	5,5	7,5
33	49	Superior	5,5	5,5
34	49	Superior	5,5	6
35	51	Superior	6	7
36	51	Superior	6	7

Nesse contexto, podemos observar aumento do comprimento da cicatriz vertical, o que corresponde a discreta mudança do aspecto da mama (Figura 4).

Na tentativa de contrabalançar tais mudanças, o preenchimento do polo superior da mama utilizando o mesmo pedículo superior areolado somado a um pedículo inferior dermolipoglandular resultou na ausência de variação significativa do comprimento da cicatriz vertical. Diante dos resultados obtidos, associados à análise das fotografias pós-operatórias, verifica-se manutenção do polo superior e ausência do movimento de báscula excessivo, mantendo a forma e preservando o aspecto em ambos os polos da mama (Figura 5).

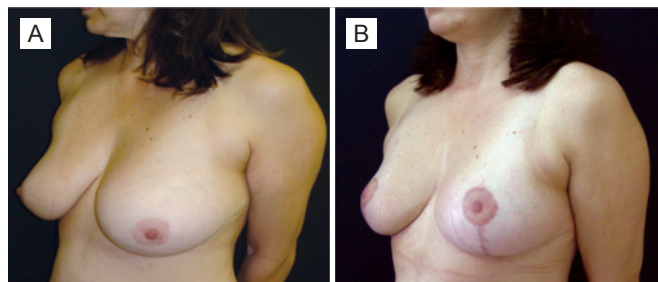


Figura 3 – Em A, pré-operatório de mamoplastia com pedículo medial. Em B, pós-operatório.

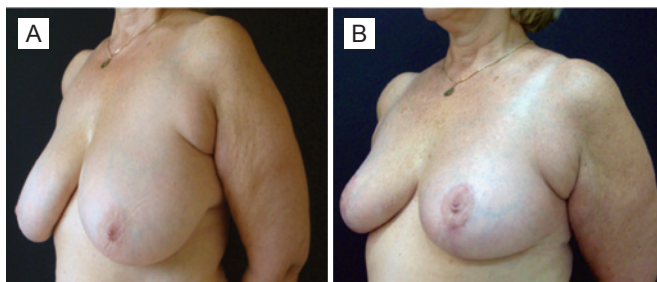


Figura 4 – Em A, pré-operatório de mamoplastia com pedículo superior. Em B, pós-operatório.

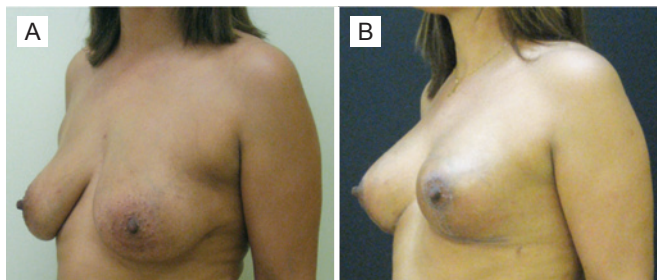


Figura 5 – Em A, pré-operatório de mamoplastia com pedículo tipo I de Liacyr Ribeiro. Em B, pós-operatório.

CONCLUSÕES

A medida da distância vertical entre a porção mais caudal do CAP e a cicatriz horizontal posicionada no sulco inframamário (CAP-sulco inframamário) pode ser obtida de forma simples, no pós-operatório tanto imediato como tardio, a fim de entender a influência de cada pedículo no resultado tardio das mamoplastias. Dessa forma, pode-se, por meio de medidas objetivas, tentar desenvolver formas de garantir resultados mais duradouros.

REFERÊNCIAS

- Arié G. Una nueva técnica de mastoplastia. *Rev Latinoam Cir Plast.* 1957;3(1):23-31.
- Pitanguy I. Surgical treatment of breast hypertrophy. *Br J Plast Surg.* 1967;20(1):78-85.
- Pitanguy I. The breast. In: Pitanguy I, ed. *Aesthetic plastic surgery of head and body.* Berlin:Springer;1981.
- Pitanguy I. Reduction mammoplasty by the personal technique. In: Chang WHJ, ed. *The breast: an atlas of reconstruction.* Baltimore: Williams and Wilkins; 1984. p. 75-160.
- Pitanguy I. Reduction mammoplasty: a personal odyssey. In: Goldwyn RM, ed. *Reduction mammoplasty.* Boston: Little, Brown; 1990. p. 95.
- Pitanguy I, Radwanski HN. Philosophy and principles in the correction of breast hypertrophy. In: Mang WL, Bull HG, eds. *Ästhetische chirurgie.* Berlin: Einhorn Presse; 1996. p. 216-32.
- Pitanguy I. Evaluation of body contouring surgery today: a 30-year perspective. *Plast Reconstr Surg.* 2000;105(4):1499-514.
- Baroudi R. Preoperative evaluation for breast surgery. In: Georgiade ND, ed. *Aesthetic surgery of the breast.* Philadelphia: Saunders; 1990. p. 19.
- Ribeiro L. *Cirurgia plástica da mama.* Rio de Janeiro: Medsi; 1989.
- Hidalgo DA. Improving safety and aesthetic results in inverted T scar breast reduction. *Plast Reconstr Surg.* 1999;103(3):874-86.
- Hidalgo DA, Elliot LF, Palumbo S, Casas L, Hammond D. Current trends in breast reduction. *Plast Reconstr Surg.* 1999;104(3):806-15.
- Jackson IT, Bayramicli M, Gupta M, Yavuzer R. Importance of the pedicle length measurement in reduction mammoplasty. *Plast Reconstr Surg.* 1999;104(2):398-400.
- Kakagia D, Tripsiannis G, Tsoutsos D. Breastfeeding after reduction mammoplasty: a comparison of 3 techniques. *Ann Plast Surg.* 2005;55(4):343-5.
- Kreithen J, Caffee H, Rosenberg J, Chin G, Clayman M, Lawson M, et al. A comparison of the LeJour and Wise pattern methods of breast reduction. *Ann Plast Surg.* 2005;54(3):236-41.
- Lacerna M, Spears J, Mitra A, Medina C, McCampbell E, Kiran R, et al. Avoiding free nipple grafts during reduction mammoplasty in patients with gigantomastia. *Ann Plast Surg.* 2005;55(1):21-4.
- Lassus C. Breast reduction: evolution of a technique--a single vertical scar. *Aesthetic Plast Surg.* 1987;11(2):107-12.
- Lassus C. A 30-year experience with vertical mammoplasty. *Plast Reconstr Surg.* 1996;97(2):373-80.
- Lejour M. Vertical mammoplasty and liposuction of the breast. *Plast Reconstr Surg.* 1994;94(1):100-14.
- Lejour M. Vertical mammoplasty: early complications after 250 personal consecutive cases. *Plast Reconstr Surg.* 1999;104(3):764-70.
- Lista F, Ahmad J. Vertical scar reduction mammoplasty: a 15-year experience including a review of 250 consecutive cases. *Plast Reconstr Surg.* 2006;117(7):2152-65.

Correspondência para:

Alexandre Andrade Souza
Rua Tancredo Serra e Silva, 2.049 – ap. 304 – bl. 6 – Horto – Teresina, PI, Brasil – CEP 64052-475
E-mail: alex_andrade@hotmail.com