

Classificação cirúrgica de Firmin para deformidades de orelha: análise crítica de série de casos operados no Brasil

Firmin's surgical classification for ear deformities: critical analysis of a series operated in Brazil

CESAR AUGUSTO RAPOSO-DO-AMARAL¹
CASSIO EDUARDO RAPOSO-DO-AMARAL²
FRANÇOISE FIRMIN³

RESUMO

Introdução: A reconstrução para corrigir as deformidades auriculares, congênicas ou adquiridas, é uma cirurgia desafiadora devido à grande variabilidade clínica e dos tipos de tratamento. Firmin descreveu uma classificação cirúrgica com a finalidade de auxiliar o cirurgião plástico na realização do tratamento. **Objetivo:** Demonstrar que não existe uma regra única entre os tipos clínicos e os possíveis tipos de incisão na pele e apresentar a melhor maneira de utilizar a classificação cirúrgica de Firmin. **Método:** Foram avaliados 12 pacientes, todos portadores de deformidades congênicas ou adquiridas. Os pacientes foram classificados clínica e cirurgicamente pela autora sênior. Foram excluídos do estudo os pacientes submetidos à reconstrução de orelha sem a necessidade de cartilagem costal, utilizando cartilagem conchal da orelha contralateral. Todos os pacientes foram submetidos à reconstrução de orelha e acompanhados por um ano. Foi avaliado também o índice de complicações. **Resultados:** As classificações cirúrgicas de incisão na pele foram: 3 pacientes tipo II, 2 pacientes tipo IIIa e 4 pacientes tipo IIIb. Os tipos de maquete foram: 5 pacientes tipo I e 4 pacientes tipo III. Não houve mudanças das indicações cirúrgicas. O índice de complicações foi considerado baixo. **Conclusão:** A classificação cirúrgica de Firmin para reconstrução auricular demonstrou ser uma excelente ferramenta para direcionar o cirurgião plástico no planejamento terapêutico. O tipo de incisão, proposto por Firmin, a ser utilizado na correção cirúrgica tem relação com o tamanho e a localização do remanescente auricular ou com sua ausência, e é independente da classificação clínica.

Descritores: Orelha/cirurgia. Orelha Externa /anormalidades. Deformidades Adquiridas da Orelha. Procedimentos Cirúrgicos Reconstructivos Microtia.

ABSTRACT

Introduction: The reconstruction to correct microtia and acquired ear deformities is a defying surgery due to clinical variations and many forms of treatment. Rogers and Tanzer described the clinical classification that is the most utilized in the literature and Firmin described a surgical classification to assist the plastic surgeon in the treatment. **Objective:** Demonstrate that there is no strict indications between the clinical types and types of skin incision and to present the best way to use Firmin's surgical classification. **Methods:** 12 patients with congenital (microtia) or acquired (burn sequela) ear deformities were evaluated. The patients were categorized clinically and surgically by the senior author. All patients underwent reconstructive surgery and were followed up for one year. It was also evaluated the complication index. **Results:** The clinical classification was: 3 patients as small anomaly, 4 as lobular type, 3 as conchal type and 2 patients with total defect / burn sequel. The surgical classification of skin incision was: 3 patients as type II, 2 as type IIIa and 4 as type IIIb. For the framework was: 5 patients type I and 4 patients type III. The complication index was low. **Conclusion:** The Firmin's surgical classification for ear reconstruction demonstrated to be an excellent tool to guide the plastic surgeon in the therapeutic treatment. The Firmin's types of incision utilized in the corrective surgery have a relationship with the size and location of the auricular remanent and are independent of the clinical classification.

Keywords: Ear/surgery. Ear, External/abnormalities. Reconstructive Surgical Procedures. Ear Deformities, Acquired Microtia.

Trabalho realizado no Hospital SOBRAPAR, Campinas, SP, Brasil.

Artigo submetido no SGP (Sistema de Gestão de Publicações) da RBCP.

Artigo recebido: 15/3/2011
Artigo aceito: 30/5/2011

1. Cirurgião Plástico; Diretor do Hospital SOBRAPAR, Campinas, SP, Brasil.
2. Membro Titular da Sociedade Brasileira de Cirurgia Plástica; Vice-Presidente do Hospital SOBRAPAR, Campinas, SP, Brasil.
3. Membro Titular da Sociedade Francesa de Cirurgia Plástica, Clinique Bizet, Paris, França.

INTRODUÇÃO

A reconstrução para corrigir as deformidades auriculares, congênitas ou adquiridas, é uma cirurgia desafiadora devido à grande variabilidade clínica e pela complexidade da forma em três dimensões (maquete) da própria orelha.

De acordo com Tanzer^{1,2}, existem alguns princípios básicos que devem ser respeitados para a realização de qualquer tipo de reconstrução de orelha não importando a técnica. São eles: 1. planejamento em estágios; 2. uso de cartilagem autóloga; 3. uso de enxertos de pele sempre que possível, ao invés de retalhos de pele espessos; 4. uso da pele anterior para inserção da maquete cartilaginosa e preservação da vascularização e inervação; 5. reconstrução de todos planos ausentes, uma vez que a orelha consiste de uma estrutura de 4 planos e que estes se juntam em ângulos agudos.

Rogers³ e Tanzer⁴ foram os primeiros autores a oferecer classificação clínica sistematizada das microtias. Segundo Rogers³, a microtia é caracterizada pela malformação e hipodesenvolvimento da orelha e, na maioria dos casos, existe somente um remanescente rudimentar. Alguns cirurgiões fizeram modificações pessoais desta, como Avelar⁵, Nagata⁶⁻¹⁰ e Firmin¹¹⁻¹⁴.

A classificação cirúrgica proposta por Firmin¹¹⁻¹³ se divide em tipos de incisão da pele, tipos de maquete cartilaginosa e os possíveis tipos de elevação. Os tipos de incisão são: 1. zetaplastia com transposição lobular, como descrita por Tanzer^{1,2} pela técnica de 4 estágios, Brent¹⁵⁻¹⁷, e também por Nagata^{7,10} na técnica de 2 estágios (Figura 1); 2. incisão transfixante, como descrita por Nagata^{8,9} (Figura 2); 3. incisão simples na pele, sendo esta subdividida em tipo 3a (Figura 3) e 3b (Figura 4), segundo Firmin¹¹⁻¹³.

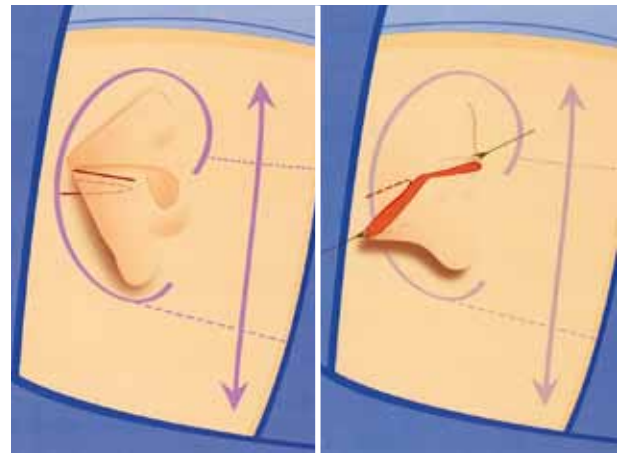


Figura 2 – Desenho esquemático da incisão transfixante (tipo 2), concedido pela Dra. Firmin.

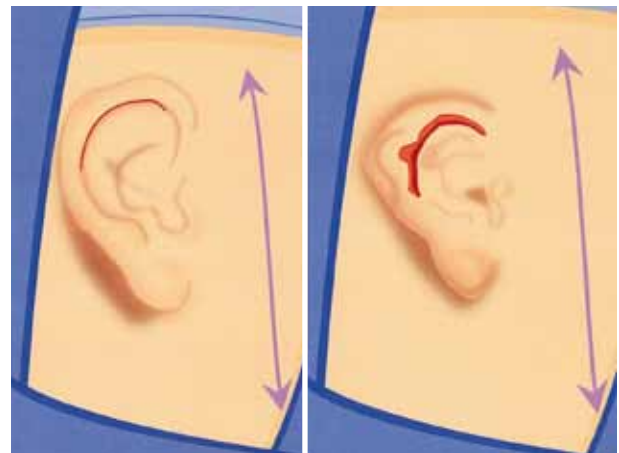


Figura 3 – Desenho esquemático da incisão tipo 3a, concedido pela Dra. Firmin.

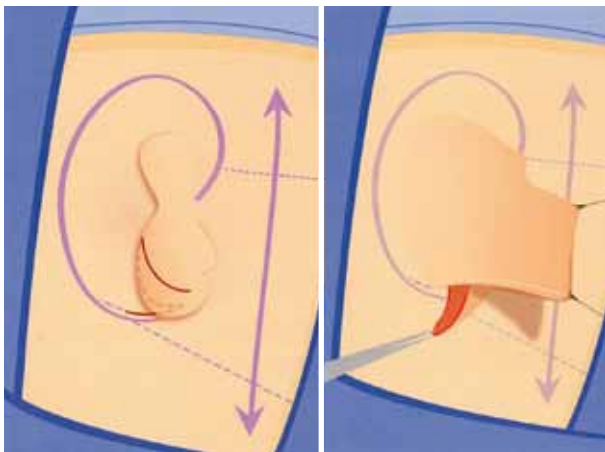


Figura 1 – Desenho esquemático da incisão tipo 1, concedido pela Dra. Firmin.

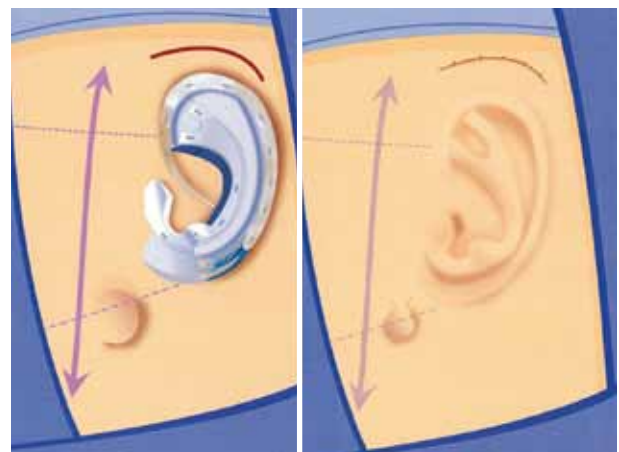


Figura 4 – Desenho esquemático da incisão tipo 3b, concedido pela Dra. Firmin.

Para Tanzer^{1,2}, a única e melhor opção para todos os casos de reconstrução auricular era a incisão na pele com a zetaplastia para o reposicionamento lobular, sendo este o primeiro de quatro estágios. Brent¹⁵⁻¹⁷ modificou a técnica de Tanzer, passando a zetaplastia do lóbulo auricular para o segundo estágio, podendo também haver a compressão dos estágios, porém a zetaplastia era a mesma. Entretanto, foi Nagata⁷⁻¹⁰ que não somente evoluiu a técnica de reconstrução auricular para dois estágios, mas também descreveu as incisões com plastias em W e U (tipo 1) (Figura 1), e a incisão transfixante (Figura 2).

A incisão transfixante (tipo 2 de Firmin¹¹⁻¹⁴) pode ser utilizada em qualquer tipo de deformidade auricular, congênita ou adquirida, que tenha pele suficiente para receber uma maquete cartilaginosa e seus relevos. Consiste em transfixar o remanescente auricular e, após avaliar o melhor posicionamento posterior, incisar a região retroauricular. Depois suturar a borda inferior retroauricular com a borda posterior do remanescente criando um bolsa receptora, como descrito por Nagata^{8,9}.

A classificação cirúrgica sugerida por Firmin¹¹⁻¹⁴ incorpora as incisões acima e adiciona as incisões simples da pele. A incisão 3a é utilizada naqueles casos em que o remanescente auricular apresenta ausência das estruturas anatômicas, mas pele o suficiente para receber a nova maquete cartilaginosa esculpida (Figura 3). Na quase totalidade dos casos que utilizam esta incisão não é necessário o segundo tempo de Nagata¹⁸, segundo Firmin¹¹⁻¹⁴.

O tipo 3b também é uma incisão simples na pele e deve ser utilizado nos casos de anotia ou implantação baixa do cabelo, nestes casos o segundo tempo de Nagata sempre será necessário, segundo Firmin¹¹⁻¹⁴ (Figura 4). Em alguns casos de anotia, o paciente pode apresentar um pequeno lóbulo auricular remanescente, sendo necessário realizar todas as medidas antropométricas pré-operatórias para avaliar a altura do remanescente e seu tamanho e decidir se será indicado a sua utilização durante o primeiro tempo, como descrito por Firmin¹¹⁻¹⁴.

As maquetes cartilagosas na classificação cirúrgica de Firmin são divididas em: I. maquete cartilaginosa completa apresentando todas as estruturas auriculares; II. presença de todas as estruturas, exceto o tragus; e, III. ausência do tragus e antitragus (Figura 5).

Os possíveis tipos de elevação durante o segundo tempo são divididos, segundo Firmin^{12,19,20}, em: A: uso do retalho da fâscia temporal superficial; B: técnica descrita por Brent¹⁵⁻¹⁷ para a elevação do neopavilhão; C: Uso do retalho da fâscia occipital; e D: sendo este semelhante ao B, mas com adição de cartilagem através de um túnel para maior projeção. O segundo tempo não será amplamente discutido, pois o será em um segundo artigo, devido à sua complexidade.

Antes de utilizar a classificação cirúrgica de Firmin, a autora sênior descreve as etapas do planejamento pré-operatório. Inicialmente, faz-se necessário desenhar a orelha contralateral em folha de radiografia transparente. Nos casos bilaterais, pode-se desenhar o pavilhão auricular de um parente para obter um exemplo. Em seguida, por meio do desenho, analisa-se a ausência ou a existência de relevos e compara-se aos remanescentes presentes (Figura 6). Por fim, avalia-se a posição da orelha em relação ao esqueleto craniofacial e escolhem-se os tipos de incisão e de maquete cartilaginosa a ser utilizada.

O objetivo deste trabalho é demonstrar que não existe uma regra única entre os tipos clínicos e os possíveis tipos de incisão na pele e apresentar a melhor maneira de utilizar a classificação cirúrgica de Firmin¹⁹.

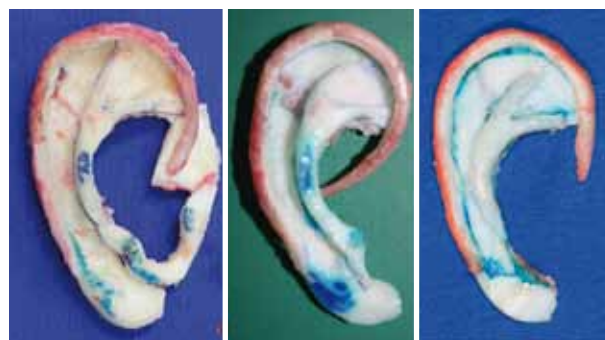

Figura 5 – Exemplos de tipos de maquete cartilaginosa: tipo I à esquerda; tipo II ao centro (imagem concedida pela Dra. Firmin); e tipo III à direita.



Figura 6 – Análise ambulatorial de um caso através do desenho contralateral em folha de radiografia transparente.

MÉTODO

Foram avaliados 12 pacientes, todos portadores de deformidades congênitas (microtias) ou adquiridas (como sequelas de queimaduras), em março de 2010, no Hospital SOBRAPAR. Alguns pacientes do Hospital SOBRAPAR não foram incluídos no trabalho devido ao limite máximo do número de paciente que poderiam ser operados em uma semana e a seleção prévia dos pacientes visou à obtenção de uma grande variedade clínica, com casos primários e secundários. Destes pacientes, 9 (75%) eram do sexo masculino e 3 (25%), do sexo feminino. A idade variou de 9 a 39 anos, com média de 16 anos. Todos os pacientes foram categorizados pela autora sênior com a classificação clínica sugerida por Nagata⁷⁻¹⁰, e com a cirúrgica sugerida por Firmin¹¹⁻¹⁴.

Nesse trabalho, foi utilizada a classificação clínica caracterizada por: I. pequena anomalia; II. tipo lobular; III. tipo conchal; IV. anotia; V. seqüela de trauma/queimadura, subdividida em Va (perdas totais) e Vb (perdas parciais) (Figuras 7 a 10). A classificação cirúrgica empregada foi: 1. zetaplastia; 2. incisão transfixante e 3. incisão na pele, subdividida em 3a, que não necessitará do segundo estágio de Nagata¹⁸, e 3b, que necessitará. As maquetes foram classificadas como: I. completa; II. sem o tragus; e III. sem o tragus e o antitragus.

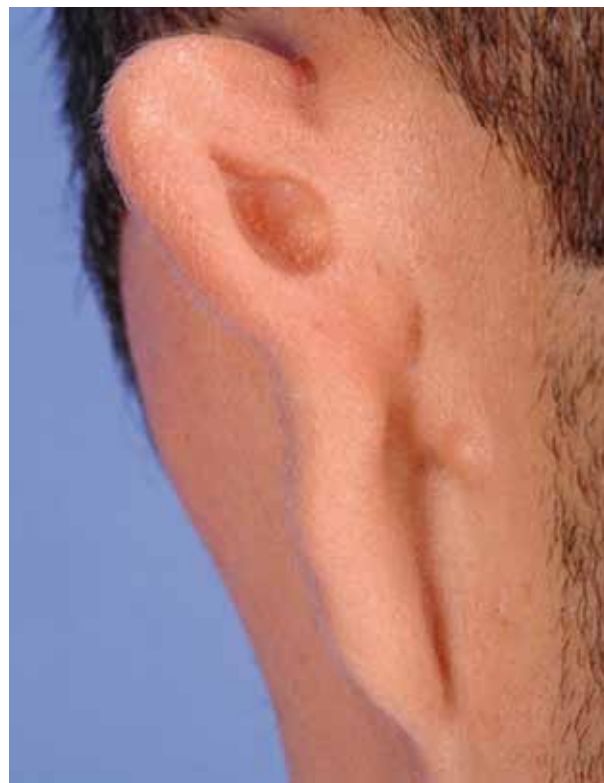

Figura 8 – Exemplo do grupo lobular.

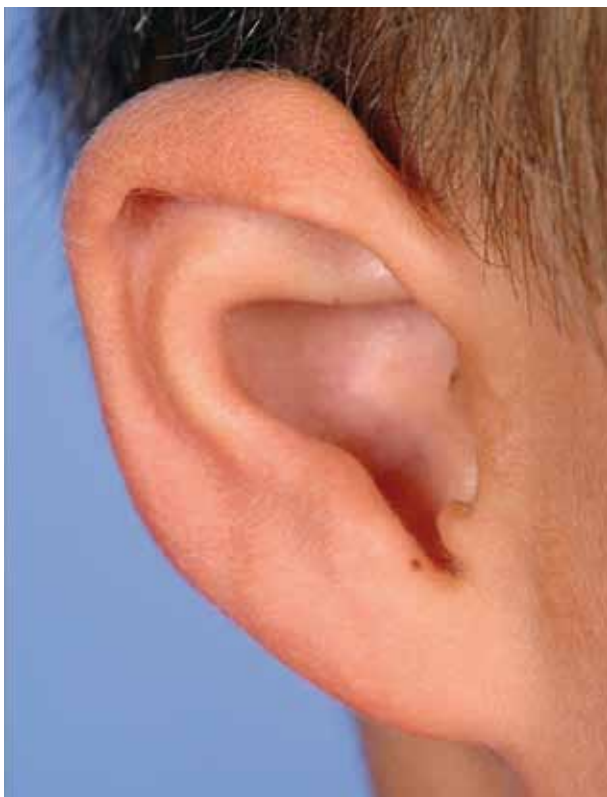

Figura 7 – Exemplo do grupo pequena anomalia (orelha direita de tamanho reduzido e acometimento da hélice e escafa).

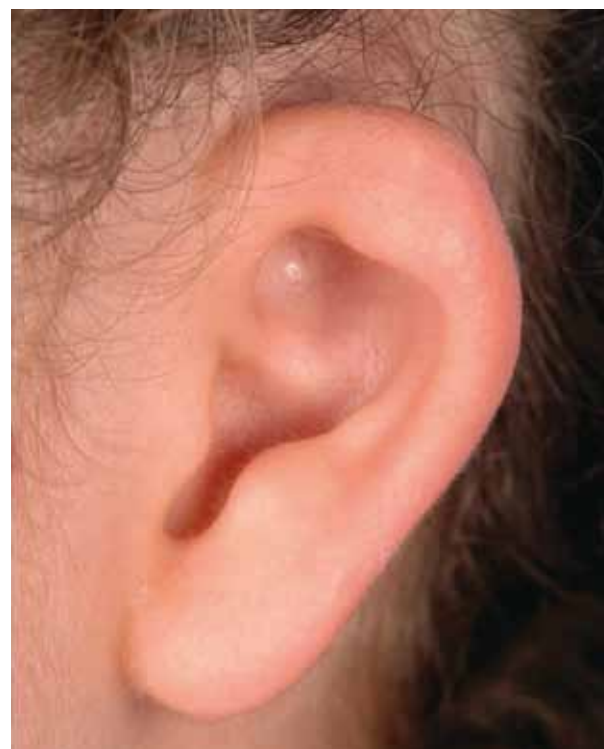

Figura 9 – Exemplo do grupo conchal.

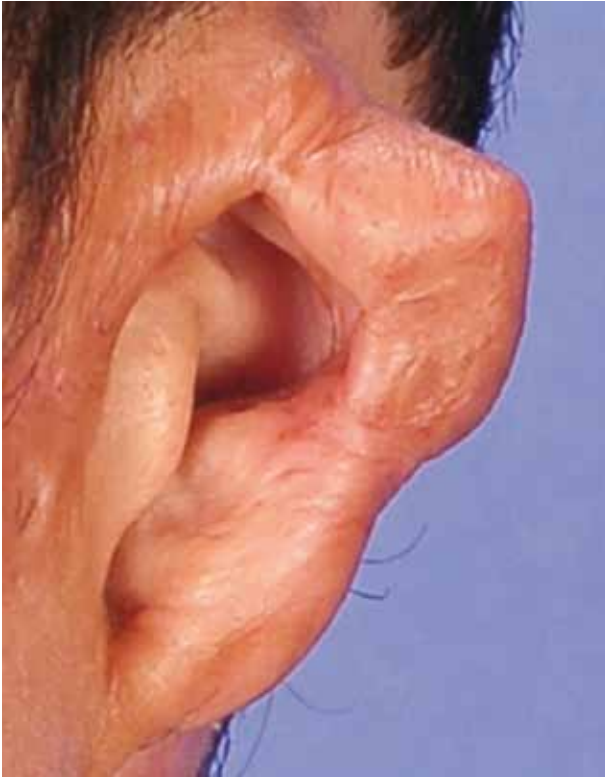

Figura 10 – Exemplo do grupo com perdas totais decorrentes de queimaduras.

Os pacientes foram submetidos a cirurgias corretivas na terceira semana do mês de março, no Hospital SOBRAPAR, e acompanhados por um ano. Foram avaliados também o tempo cirúrgico e de internação, e a possível mudança da indicação cirúrgica entre o ambulatório e o intraoperatório.

Os pacientes portadores de deformidades auriculares congênicas ou adquiridas foram submetidos a uma rigorosa inspeção clínica. Além das medidas antropométricas, desenhou-se a orelha não afetada em folha de radiografia transparente e colocou-se acima da orelha afetada para poder identificar com cautela as estruturas ausentes e a presença ou ausência de pele suficiente para o tipo adequado de incisão na pele.

Os fatores avaliados para o índice de complicações foram: hematoma no pós-operatório imediato, infecção, deiscência da ferida operatória com exposição cartilaginosa e necrose dos retalhos cutâneos. Cada uma dessas recebeu uma pontuação no caso de sua presença: hematoma = 1 ponto, infecção = 2 pontos, deiscência = 3 pontos e necrose da pele do arcabouço = 6 pontos. Este tipo de complicação recebeu a pontuação como a somatória das outras devido sua gravidade e dificuldade de tratamento. Portanto, por paciente houve uma possibilidade de 4 complicações e pontuação máxima de 12 pontos.

O índice de complicações baixo foi considerado como menor ou igual a 3 pontos em até 2 pacientes dos 12, moderado como maior que 3 e menor que 6 pontos em até 2 pacientes da

série e alto como maior ou igual a 6 pontos em até 2 pacientes.

Foram excluídos os casos classificados como pequena anomalia, os quais foram submetidos à reconstrução auricular com a técnica de Musgrave²¹, que consiste na criação da hélice e escafa do pólo superior do pavilhão auricular através de uma incisão retroauricular, incisões retilíneas e centrípetas na cartilagem acometida e enxertia de cartilagem da concha ipsilateral ou contralateral.

RESULTADOS

O tempo cirúrgico variou de 2 a 6 horas.

As classificações clínicas foram: 3 pacientes como tipo I (pequena anomalia, 25%), 4 como tipo II (lobular, 33,3%) e 3 como tipo III (conchal, 25%), e 2 pacientes como tipo Va (perdas totais / seqüela de queimaduras, 16,6%). As classificações cirúrgicas de incisão na pele foram: 3 (25%) pacientes tipo 2, 2 (16,6%) pacientes tipo 3a e 4 (33,3%) pacientes tipo 3b. Quanto aos tipos de maquete cartilaginosa, foram: 5 (41,6%) pacientes tipo I e 4 (33,3%) pacientes tipo III. Não houve classificação clínica para os tipos IV e Vb ou indicações para a incisão tipo 1 e a maquete tipo II. Três pacientes tiveram a indicação cirúrgica pela técnica de Musgrave, sendo excluídos do trabalho. A Tabela 1 seguinte evidencia a comparação entre os tipos clínicos e os tipos de incisões. As Figuras 11 a 13 evidenciam exemplos dos resultados obtidos com estas.

Tabela 1 – Comparação entre os tipos clínicos e os tipos de incisões.

	AMS	PSS	BFS	TA	GP	ROP	DBA	WTT	PHT
Tipo Clínico	II	II	II	II*	III	III	III*	Va	Va
Tipo de Incisão	3b	3b	3b	2*	3a	3a	2*	3b	2

*demonstram que não existe correlação entre tipo clínico e tipo de incisão; **os pacientes classificados clinicamente como tipo 1 foram excluídos da tabela.

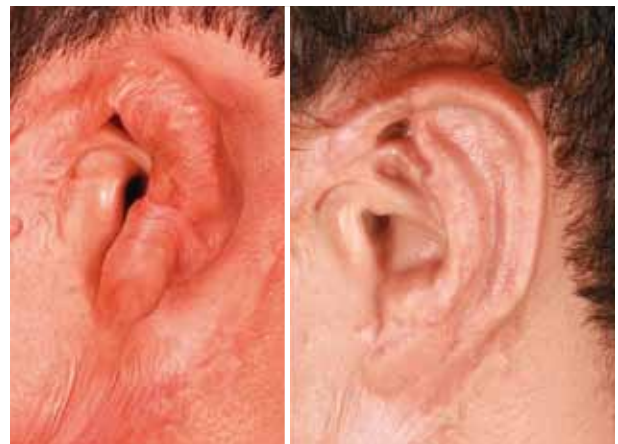

Figura 11 – Resultado obtido em caso com seqüela de queimadura com incisão tipo 2: pré-operatório e pós-operatório de 1 ano (antes do segundo tempo da reconstrução auricular; elevação).

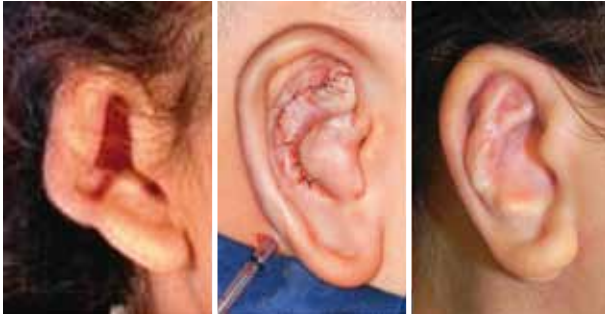

Figura 12 – Resultado obtido com a incisão tipo 3a, em classificação clínica tipo conchal: no pós-operatório imediato e 1 ano (nestes casos não é necessário o segundo tempo).

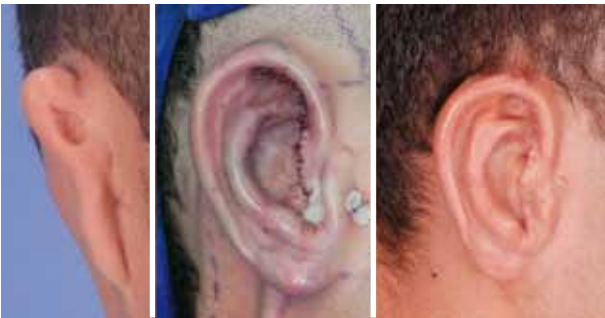

Figura 13 – Resultado obtido com a incisão tipo 3b, em classificação clínica tipo lobular: pós-operatório imediato e 1 ano (antes do segundo tempo da reconstrução auricular).

O tempo de internação dos pacientes submetidos à correção das deformidades auriculares foi de 3 dias, exceto aqueles classificados como pequena anomalia que permaneceram internados por 1 dia.

O índice de complicações foi baixo, devido à deiscência da ferida operatória e exposição cartilaginosa do tragus (3 pontos) em 1 paciente no pós-operatório.

Não houve mudanças das indicações cirúrgicas da avaliação ambulatorial para a intraoperatória, ou seja, as decisões realizadas pela autora sênior durante o planejamento pré-operatório foram mantidas durante todo o curso intraoperatório.

DISCUSSÃO

A decisão pelos tipos de incisão na pele, durante a reconstrução auricular, para a confecção do arcação que receberá a maquete cartilaginosa permaneceu por muitos anos estagnada na zetaplastia para rotação e reposicionamento lobular, sendo no primeiro estágio de Tanzer^{1,2} ou no segundo de Brent¹⁵⁻¹⁷. Foi Nagata^{8,9} que adicionou as incisões transfixantes para as reconstruções de orelha, porém as indicando

somente nos casos tipo conchal. A classificação de Firmin¹¹⁻¹⁴ adicionou as incisões simples na pele e organizou de forma coerente o raciocínio de outros autores¹⁵⁻¹⁷. Adicionalmente, a autora sênior demonstrou não haver correlação entre o tipo clínico da deformidade e o tipo de incisão^{11,12,19}. Esta orientação facilita o planejamento sobre a identificação da melhor incisão em cada caso. Esta decisão realizada no período pré-operatório leva a baixos índices de complicações, pois provê uma boa quantidade de pele e suturas sem tensão.

O tempo cirúrgico costuma ser motivo de preocupação e debate entre os colegas cirurgiões plásticos. Nesta série de casos, duas cirurgias para a reconstrução total de orelha duraram duas horas. No entanto, a complexidade do problema e a necessidade do uso do retalho de fásia temporo-occipital com vascularização axial baseada na artéria occipital durante o primeiro tempo, levou o tempo de duração de uma única cirurgia a 6 horas. Por este motivo, o tempo médio de todas as cirurgias não foi calculado. Adicionalmente, não identificamos relevância científica na apresentação deste dado, devido à grande variabilidade clínica das deformidades auriculares. O tempo necessário para obtenção de um resultado satisfatório é, sem dúvida, a máxima a ser seguida.

A diferença entre os grupos submetidos à reconstrução auricular com enxertia de cartilagem conchal e aquele com enxertia de cartilagem costal foi o período de internação, o primeiro grupo permaneceu um dia internado e o segundo três dias, para todos os pacientes. Este período de três dias é necessário para que seja realizada uma aspiração contínua, o que evita coleções ou hematomas, e possibilita melhor aderência entre a maquete cartilaginosa e o arcação de pele.

A incisão tipo 1 não foi utilizada, pois, segundo Firmin, este tipo de incisão não adiciona nenhuma melhoria técnica, além de proporcionar um risco de sofrimento do retalho posterior. Portanto, a decisão está facilitada e limitada entre dois tipos (tipo 2 ou 3, a ou b). A diferença entre escolher uma incisão tipo 2 baixa ou tipo 3b, e tipo 2 alta ou 3a, está na posição e no tamanho do remanescente presente. Por exemplo, caso o paciente seja um tipo clínico lobular, com o remanescente pequeno e fora da posição ideal, é melhor realizar uma incisão tipo 3b ao tentar utilizá-lo para confecção do lóbulo através da incisão tipo 2. Outro exemplo seria nos casos do tipo clínico conchal grande, aonde há a presença de boa quantidade de pele. Nestes casos, é necessária uma inspeção rigorosa das estruturas que estão faltando e do tamanho correto do pavilhão auricular desejado, pois é melhor utilizar uma incisão tipo 2 alta do que tentar uma incisão tipo 3a e depois ver-se sem pele o suficiente para o fechamento primário.

O índice de complicações pode parecer severo, mas o infortúnio de um caso é aceitável, mas de dois deve ter um grande impacto, independente do número de pacientes em uma série consecutiva, como esta realizada em uma semana.

Houve complicações, como o pneumotórax, que não fizeram parte deste índice, pois são uma intercorrência da captação da cartilagem e farão parte de outro trabalho.

Os pontos necessários para atingir o grau severo em cada paciente foi de igual ou maior a 6, pois só a necrose do retalho cutâneo (6 pontos) pode levar à necessidade de rotação do retalho de fásia temporal superficial, o que prejudica o segundo estágio, a elevação auricular. O retalho da fásia pode ser realizado no pós-operatório mediato ou tardio, sendo o primeiro para evitar a absorção cartilaginosa e o segundo para vascularizar uma nova enxertia cartilaginosa pós-absorção.

CONCLUSÃO

A classificação cirúrgica de Firmin para reconstrução auricular demonstrou ser uma excelente ferramenta para direcionar o cirurgião plástico no planejamento terapêutico. O tipo de incisão, proposto por Firmin, a ser utilizado na correção cirúrgica tem relação com o tamanho e a localidade do remanescente auricular ou com sua ausência, e é independente da classificação clínica.

Concluiu-se, também, que esta classificação aumenta o armamentário cirúrgico para as reconstruções de orelha no quesito incisão da pele nos tipos 3a e 3b. E proporciona, também, uma classificação simples e de fácil utilização para os tipos de maquete cartilaginosa.

REFERÊNCIAS

1. Tanzer RC. Microtia: a long-term follow-up of 44 reconstructed auricles. *Plast Reconstr Surg.* 1978;61(2):161-6.
2. Tanzer RC. Microtia. *Clin Plast Surg.* 1978;5(3):317-36.
3. Rogers BO. Microtic, lop, cup and protruding ears: four directly inheritable deformities? *Plast Reconstr Surg.* 1968;41(3):208-31.
4. Tanzer RC. The constricted (cup and lop) ear. *Plast Reconstr Surg.* 1975;55(4):406-15.
5. Avelar JM. Reconstrução auricular nas microtias: técnica pessoal. In: Mélega JM, Ed. *Cirurgia Plástica Fundamentos e Arte - Cirurgia Reparadora de Cabeça e Pescoço.* São Paulo:MEDSI;2002. p.972-93.
6. Nagata S. Total auricular reconstruction with a three-dimensional costal cartilage framework. *Ann Chir Plast Esthet.* 1995;40(4):371-99.
7. Nagata S. Modification of the stages in total reconstruction of the auricle: Part I. Grafting the three-dimensional costal cartilage framework for lobule-type microtia. *Plast Reconstr Surg.* 1994;93(2):221-30.
8. Nagata S. Modification of the stages in total reconstruction of the auricle: Part II. Grafting the three-dimensional costal cartilage framework for concha-type microtia. *Plast Reconstr Surg.* 1994;93(2):231-42.
9. Nagata S. Modification of the stages in total reconstruction of the auricle: Part III. Grafting the three-dimensional costal cartilage framework for small concha-type microtia. *Plast Reconstr Surg.* 1994;93(2):243-53.
10. Nagata S. A new method of total reconstruction of the auricle for microtia. *Plast Reconstr Surg.* 1993;92(2):187-201.
11. Firmin F, Guichard S. Microtia in cases of oto-mandibular dysplasia. *Ann Chir Plast Esthet.* 2001;46(5):467-77.
12. Firmin F. [Auricular reconstruction in cases of microtia. Principles, methods and classification]. *Ann Chir Plast Esthet.* 2001;46(5):447-66.
13. Firmin F. Ear reconstruction in cases of typical microtia. Personal experience based on 352 microtic ear corrections. *Scand J Plast Reconstr Surg Hand Surg.* 1998;32(1):35-47.
14. Firmin F. Reconstrucción del pabellón auricular. *Cirurgía reconstructiva y estética del tercio medio facial.* p.219-46.
15. Brent B. Auricular repair with autogenous rib cartilage grafts: two decades of experience with 600 cases. *Plast Reconstr Surg.* 1992;90(3):355-74.
16. Brent B. The correction of microtia with autogenous cartilage grafts: II. Atypical and complex deformities. *Plast Reconstr Surg.* 1980;66(1):13-21.
17. Brent B. The correction of microtia with autogenous cartilage grafts: I. The classic deformity? *Plast Reconstr Surg.* 1980;66(1):1-12.
18. Nagata S. Modification of the stages in total reconstruction of the auricle: Part IV. Ear elevation for the constructed auricle. *Plast Reconstr Surg.* 1994;93(2):254-66.
19. Firmin F. State-of-the-art autogenous ear reconstruction in cases of microtia. *Adv Otorhinolaryngol.* 2010;68:25-52.
20. Firmin F. Microtia. Reconstruction by Brent's technique. *Ann Chir Plast Esthet.* 1992;37(1):119-31.
21. Musgrave RH. A variation on the correction of the congenital lop ear. *Plast Reconstr Surg.* 1966;37(5):394-8.

Correspondência para:

Cesar Augusto Raposo do Amaral
Alameda das Palmeiras, 25 – Bairro Gramado – Campinas, SP, Brasil – CEP 13101-676
E-mail: cesaraugusto@sobrapar.org.br