

# Siliconomas

## Siliconomas

MARILHO TADEU DORNELAS<sup>1</sup>  
 MARILIA DE PÁDUA DORNELAS  
 CORREA<sup>2</sup>  
 FELIPE MARCELLOS LEMOS  
 BARRA<sup>3</sup>  
 CARLOS ALBERTO CORREA DE  
 SÁ JUNIOR<sup>3</sup>  
 MARCÍLIA DE CÁSSIA  
 DORNELAS<sup>4</sup>  
 LUDMILA LEITE SANT'ANNA<sup>5</sup>  
 GABRIEL DE MENDONÇA  
 NETTO<sup>5</sup>  
 FABRIZIO ROMAGNOLI DE  
 ARRUDA<sup>5</sup>

Trabalho realizado no Hospital  
 Universitário da Universidade  
 Federal de Juiz de Fora (HU-  
 UFJF) e na Clínica Plastic Center,  
 Juiz de Fora, MG, Brasil.

Artigo submetido pelo  
 SGP (Sistema de Gestão de  
 Publicações) da RBCP.

Artigo recebido: 9/1/2011  
 Artigo aceito: 25/2/2011

### RESUMO

**Introdução:** O silicone líquido industrial tem sido introduzido no organismo humano de forma clandestina, com a finalidade de corrigir defeitos, depressões, irregularidades e para aumentar volumes, tanto em mulheres como em homens ou transgêneros. Com tal uso, podem ocorrer várias complicações, tais como infecções, necroses teciduais e, mais tardiamente, a migração do produto, pelo sistema linfático, venoso ou mesmo pela força da gravidade. **Método:** Foram avaliados 11 pacientes portadores de siliconomas, pertencentes ao ambulatório do Serviço de Cirurgia Plástica do Hospital Universitário da UFJF e da Clínica Plastic Center, em Juiz de Fora, MG, no período de janeiro de 2005 a dezembro de 2010. Desses, 7 eram do gênero masculino e quatro do gênero feminino, sendo que desse total, 3 eram transgêneros. Todos os pacientes referiam com clareza o material injetado em seus organismos e todos fizeram o procedimento em ambiente não hospitalar e por indivíduos leigos. **Conclusão:** Este artigo tem como objetivo maior esclarecer as consequências danosas que esse produto pode causar no organismo, como cicatrizes de grandes proporções e sequelas estéticas e funcionais.

**Descritores:** Óleos de silicone/efeitos adversos. Óleos de silicone/toxicidade. Silicones.

### ABSTRACT

**Introduction:** The industrial liquid silicone has been introduced in the human body in a clandestine manner, with the purpose of correcting defects, depressions, irregularities and to increase volumes in women, men or transgenders. Several complications can occur, such as infection, tissue necrosis, and later migration of the product through the lymphatic system, venous system, or even by force of gravity. **Methods:** Eleven patients with siliconomas, belonging to the ambulatory service of plastic surgery of Hospital Universitário da UFJF and Clinic Plastic Center in Juiz de Fora, MG, were evaluated from January 2005 to December 2010. Of these, 7 were male and 4 female, and there were 3 transvestites. All patients clearly referred the material injected into their bodies and have done all the procedure in a non-hospital environment and by lay individuals. **Conclusion:** This article's primary goal is to clarify the harmful consequences that this product may cause to the body such as scars and major aesthetic and functional sequelae.

**Keywords:** Silicone oils/adverse effects. Silicone oils/toxicity. Silicones.

### INTRODUÇÃO

O silicone líquido industrial tem sido introduzido no organismo humano de forma clandestina, com a finalidade de corrigir defeitos, depressões, irregularidades e para aumentar volumes, tanto em mulheres como em homens ou transgêneros. Apesar dos grandes efeitos maléficos desse procedimento, ele é aplicado em larga escala, com relatos desastrosos

de seu uso<sup>1,2</sup>, além de sua aplicação sem os cuidados básicos com assepsia e antissepsia, em locais com higiene precária.

As complicações podem ser precoces, advindas das aplicações sem os cuidados básicos de assepsia e antissepsia, tais como infecções e necroses teciduais, e tardias, ocorrendo a migração do produto pelo sistema linfático, venoso ou mesmo pela força da gravidade, migrando para outras regiões.

1. Cirurgião Plástico, Membro Titular da Sociedade Brasileira de Cirurgia Plástica (SBCP), Juiz de Fora, MG, Brasil.
2. Cirurgiã Plástica, Membro Titular da SBCP, Chefe do Serviço de Cirurgia Plástica do Hospital Universitário da Universidade Federal de Juiz de Fora, Juiz de Fora, MG, Brasil.
3. Acadêmico de Medicina da Universidade Federal de Juiz de Fora (UFJF), Juiz de Fora, MG, Brasil.
4. Cirurgiã Plástica, Membro Especialista da SBCP, Juiz de Fora, MG, Brasil.
5. Residente do Serviço de Cirurgia Plástica da UFJF, Juiz de Fora, MG, Brasil.

O silicone injetado sofre reações típicas a corpo estranho, sendo encapsulado e, a longo prazo, envolto em fibrose calcificada que adquire consistência pétreia, endurecida, apresentando irregularidades e, algumas vezes, quando superficial, com discromia da pele.

Os autores relatam suas casuísticas com o tratamento de silicone líquido nas mamas, pálpebras, região malar, glúteo e região deltoidea, tanto em pacientes do sexo masculino, feminino e transgêneros.

Esse procedimento deixou de ser um arsenal apenas dos homossexuais, transgêneros, atingindo também homens e mulheres heterossexuais.

Este artigo tem como objetivo maior esclarecer as consequências danosas que esse produto pode causar no organismo, como cicatrizes de grandes proporções e sequelas estéticas e funcionais.

### Histórico

Desde a antiguidade, o ser humano tem interesse por melhorar sua estética e seu contorno corporal, tentando adequar-se ao padrão de beleza que impera em cada época. Ao longo dos anos, várias inovações são apresentadas como alternativa para alcançar as formas tão desejadas. Porém, nem sempre essas alternativas são seguras ou livres de complicações. No início do século XX, Gersuny tentou utilizar injeções de parafina para proporcionar aumento do volume mamário<sup>2</sup>. Tal técnica caiu em desuso devido a grandes complicações.

Nos últimos 30 anos, o silicone tem sido a grande arma na tentativa de se obter esse objetivo, sendo uma estrutura de esqueleto inorgânico de silício-oxigênio, com grupos laterais orgânicos ligados aos átomos de silício<sup>3</sup>.

Existem basicamente três formas de apresentação do silicone: líquida, gel e elastômero. A aparente simplicidade e o baixo custo do silicone líquido aumentam o uso indiscriminado.

O termo "silicone" se refere aos polímeros manufaturados que contêm silicone elementar. Esses polímeros não são uma substância única, mas uma família de compostos com uma variedade grande de propriedades físicas e químicas, pureza, esterilidade e biocompatibilidade. O silicone líquido injetável ou polidimetilsiloxano fluído, que é o produto usado para preenchimento tecidual, consiste de unidades de dimetilsiloxano que se repetem, terminadas com trimetilsiloxano<sup>4</sup>.

O silicone líquido foi introduzido no início do século XX, com finalidade estética e reparadora, teve seu apogeu no Japão, na década de 1950, e logo após apareceram as primeiras publicações das reações adversas e suas complicações, principalmente com a prática de injeção ilícita dessa substância por pessoas não qualificadas<sup>2,5</sup>.

Entre 1960 e 1970, médicos e leigos de todo o mundo usaram a técnica de injeção de óleo de silicone ou silicone industrial, com o objetivo de aumentar mamas e, também,

para melhorar o contorno corporal. Após alguns anos, variando de 3 a 20, grande parte destes indivíduos evoluiu com sérias complicações, desde migração do líquido até carcinomas<sup>6</sup>, ocasionando o abandono de tal técnica e seu uso suspenso pelo FDA americano e pela DIMED no Brasil<sup>2</sup>.

### MÉTODO

De janeiro de 2005 a dezembro de 2010, foram atendidos 11 pacientes portadores de siliconomas no ambulatório do Serviço de Cirurgia Plástica do Hospital Universitário da Universidade Federal de Juiz de Fora e na Clínica Plastic Center, em Juiz de Fora, MG.

Dentre os pacientes, 7 eram do gênero masculino e 4 do gênero feminino, sendo 3 deles transgêneros. A idade variou de 25 a 68 anos de idade.

Os locais comprometidos foram pálpebras, região malar, região deltoideana, mamas, glúteos e membros inferiores.

Todos os pacientes referiam com clareza o material injetado em seu organismo e relataram injeção do silicone em ambiente não hospitalar e por indivíduos leigos.

O diagnóstico foi basicamente clínico. As manifestações clínicas mais prevalentes foram reações imunológicas tipo alergias, granulomas de corpo estranho e deformidades variadas por deslocamento do silicone líquido.

Em alguns casos foi tentado o tratamento clínico conservador como primeira escolha terapêutica, com administração sistêmica de corticoides e infiltrações locais de esteroides nos nódulos de siliconomas, pois existem relatos na literatura de reações granulomatosas respondendo favoravelmente a uma variedade de terapêuticas, incluindo esteroides tópicos de alta potência e tratamento antibiótico<sup>7,8</sup>.

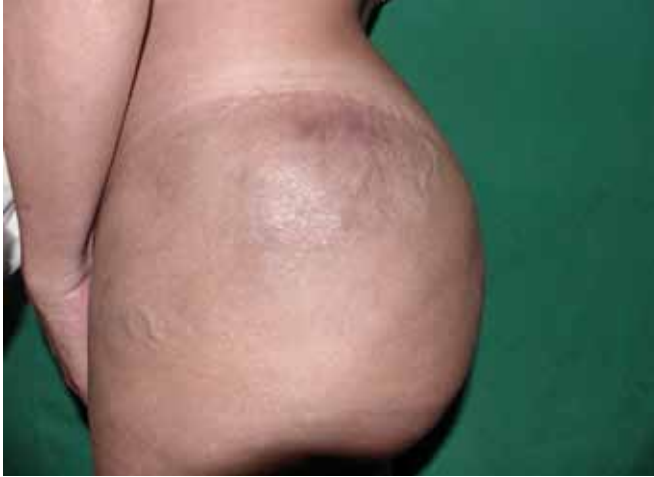O manejo preponderante foi a base de corticoides sistêmicos nos períodos de exacerbação alérgica: Prednisona 10-20 mg/dia. Em casos de reações granulomatosas intensas, aplicações de triancinolona foram realizadas nos nódulos mais evidentes.

Alguns pacientes foram submetidos a exames complementares, como radiografia, ultrassonografia e ressonância nuclear magnética, além dos exames laboratoriais e avaliação cardiológica rotineira no pré-operatório.

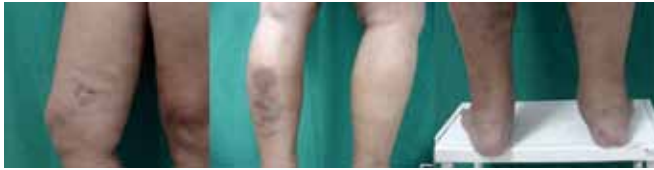Não foram atendidos pacientes em fase aguda de infecção ou necrose da pele.

O tratamento realizado em todos evoluiu para a cirurgia, variando desde a ressecção direta de nódulos até retalhos e enxertos de pele. Alguns pacientes foram submetidos à lipoaspiração quando existia grande extensão de área corporal comprometida, com o objetivo de retirar parcialmente o silicone injetado<sup>9</sup>. A paciente que apresentou comprometimento das mamas foi submetida à mastectomia subcutânea bilateral, com inclusão de próteses de silicone gel, em um único tempo cirúrgico.

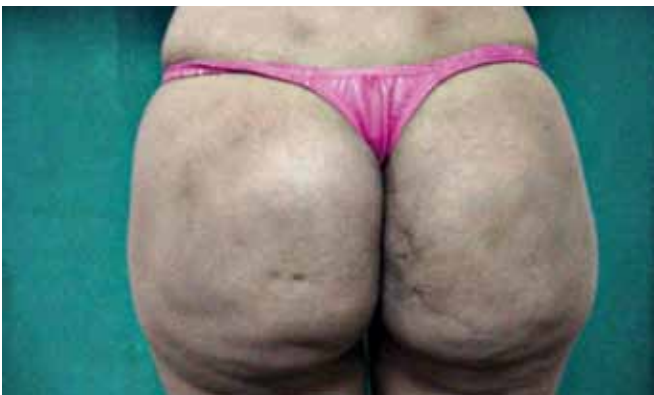As Figuras 1 a 7 ilustram alguns casos da presente casuística.



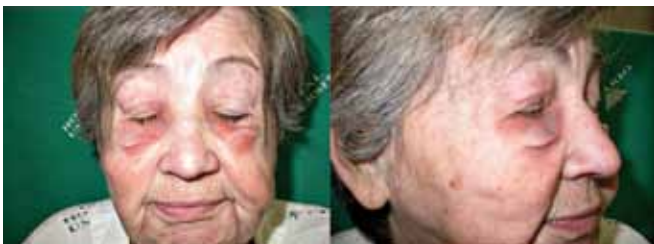**Figura 1** – Siliconoma em região trocântérica esquerda.



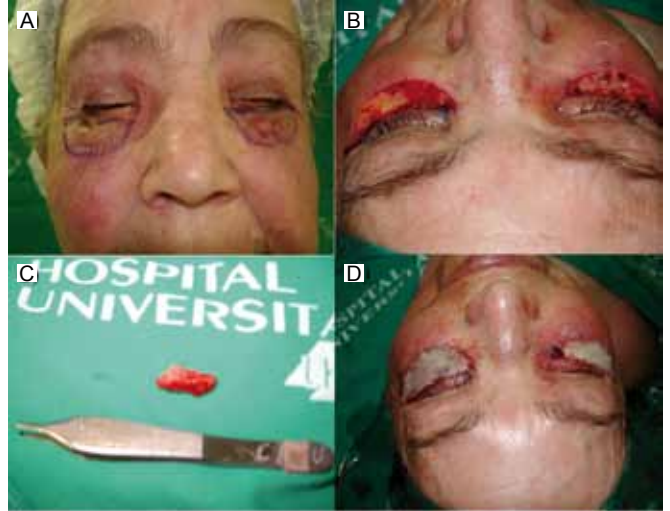**Figura 2** – Siliconoma de membro inferior. Silicone líquido aplicado na região da coxa, com migração para panturrilha e região maleolar.



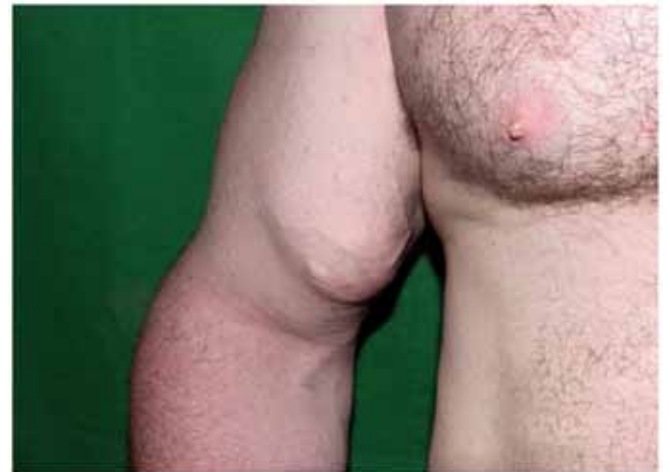**Figura 3** – Siliconoma em região glútea.



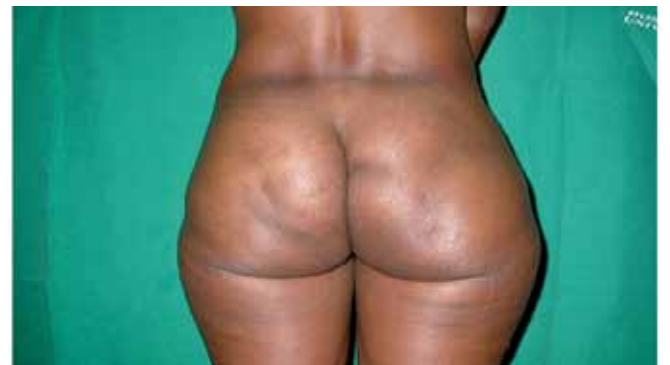**Figura 4** – Siliconoma de pálpebras.



**Figura 5** – A: Marcação de ressecção cirúrgica do siliconoma em pálpebra inferior. B: Área totalmente ressecada. C: Peça cirúrgica de siliconoma de pálpebra inferior. D: Enxerto de pele total em pálpebra inferior.



**Figura 6** – Siliconoma em bíceps direito.



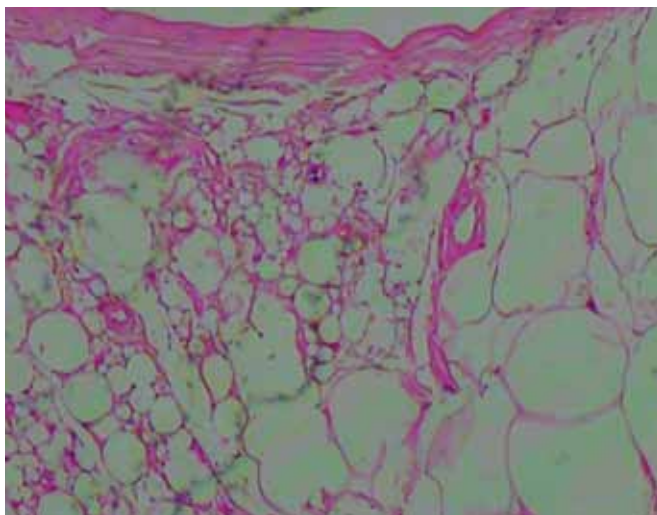
**Figura 7** – Siliconoma em região glútea.

## RESULTADOS

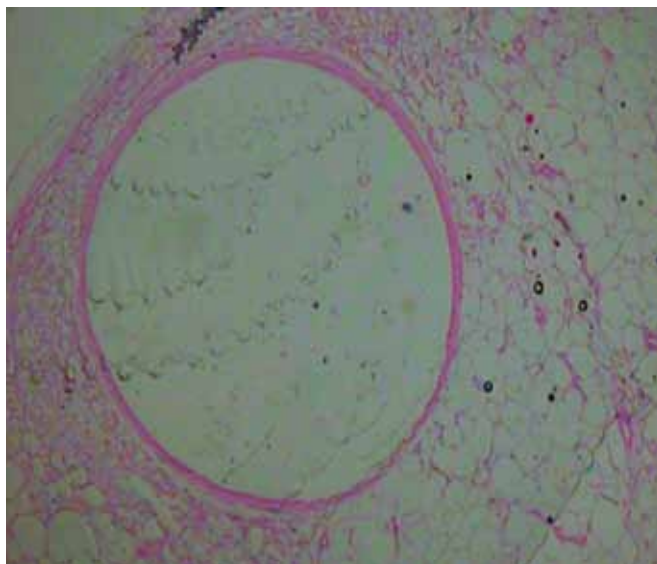
O tempo cirúrgico variou de um a três, dependendo da extensão e da área comprometida.

Todo o material ressecado nos procedimentos cirúrgicos foi submetido a exame anatomopatológico e em nenhum caso foi observada malignização da área comprometida.

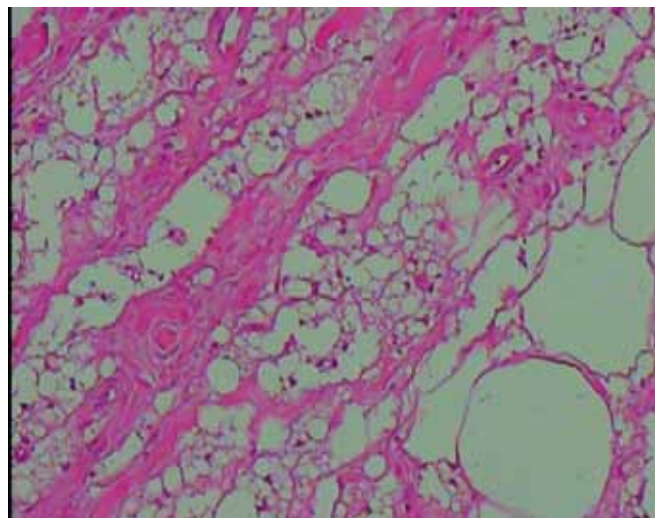
O material retirado das lipoaspirações também foi enviado para estudo anatomopatológico, comprovando a existência do silicone (Figuras 8 a 10).



**Figura 8** – Tela subcutânea exibindo espaços císticos redondos de dimensões variadas contendo material translúcido não birefringente. HE 100X.



**Figura 9** – Tela subcutânea exibindo volumoso espaço cístico contendo material translúcido não birefringente. HE 100X.



**Figura 10** – Tela subcutânea exibindo espaços císticos redondos de dimensões variadas contendo material translúcido não birefringente. HE 100X.

## DISCUSSÃO

O termo siliconomas foi popularizado, em 1965, para caracterizar a reação tipo corpo estranho similar à descrita para outros líquidos, como a parafina<sup>10</sup>. É o achado mais frequente da mastopatia por silicone e, provavelmente, tem relação com o aumento na expansão e crescimento do câncer de mama, pois ocorre uma abertura anormal dos canais linfáticos próximos aos granulomas e nos locais de migração do silicone, incluindo os linfonodos<sup>6,11,12</sup>.

O silicone tem uma superfície irregular, que não pode ser fagocitada, formando eventualmente granulomas. Partículas e microesferas menores que 15 µm são geralmente fagocitadas e podem ser transportadas para linfonodos. Microesferas maiores de polímeros não-absorvíveis com superfície lisa são encapsuladas com tecido fibroso e escapam da fagocitose. Clinicamente, todos os fluidos e partículas injetados causam reação de corpo estranho em graus variados. Até que o mecanismo de formação dos granulomas seja completamente entendido, a possibilidade para o seu desenvolvimento tardio não é previsível<sup>4,13</sup>.

Os efeitos adversos e as complicações do uso de silicone líquido injetável como preenchimento podem ser agudos, como edema, equimose, eritema e discromia, ou tardios, como supercorreção, embolia, reações granulomatosas, reações idiossincrásicas ao silicone líquido injetável, migração e doença do tecido conjuntivo<sup>7,8</sup>.

Vários autores descrevem complicações com uso de silicone injetável nas mamas<sup>13-15</sup>. Ficarra et al.<sup>16</sup> relatam vários pacientes que utilizaram silicone líquido injetável na face.

Garcia Diez et al.<sup>17</sup> reportaram caso de paciente

heterossexual que injetou silicone no pênis. Astudillo et al.<sup>18</sup> relataram caso de infiltração de silicone líquido em região glútea.

Em nossos casos, apesar de uma casuística pequena, não atendemos nenhum paciente com siliconoma na área genital.

Atualmente, com a disseminação da bioplastia, muitos indivíduos lançam mão dos preenchimentos com substâncias aloplásticas para mudarem o aspecto estético de suas genitálias, tanto homens como mulheres. Por ser o silicone líquido de fácil acesso e preços módicos, acreditamos que esses índices tendem a aumentar em nosso meio.

Monteiro et al.<sup>15</sup> reportam caso de paciente do sexo masculino que solicitou a ressecção do silicone injetado nas mamas, a fim de desestigmatizar e voltar a apresentar o contorno corporal masculino.

Vargas et al.<sup>19</sup> descreveram o estudo de 10 pacientes, sendo 9 do gênero feminino, com uso de silicone líquido. A injeção de silicone líquido era realizada mais frequentemente em indivíduos transexuais, para produzir a feminilização de seus corpos, mas pela nossa estatística o perfil desses pacientes parece estar mudando, sendo também muito utilizado por indivíduos heterossexuais.

As apresentações clínicas mais comuns foram: reações imunológicas tipo alergia com apresentação recorrente, granulomas por corpo estranho, dolorosos ou não, provocando deformidades nodulares com maior ou menor deformidade, de acordo com a localização dos mesmos, e deformidades por deslocamento.

Tratamento conservador foi a primeira escolha, com administração sistêmica de corticoides nos casos de alergia e infiltrações locais de esteroides em granulomas, pois existem relatos na literatura de reações granulomatosas respondendo favoravelmente a uma variedade de terapêuticas, incluindo esteroides tópicos de alta potência e tratamento antibiótico<sup>7,8</sup>.

Reação alérgica foi a manifestação mais prevalente, seguida da deformidade do contorno facial, com diminuição da mímica facial e dificuldade de oclusão das pálpebras. Nos casos de deformidades por migração do siliconoma ou infecção, a cirurgia para remoção parcial da substância e remodelamento dos tecidos foram indicados.

Existem casos de siliconomas de face, tratados com laser de CO<sub>2</sub>, que parece diminuir as sequelas cicatriciais<sup>20</sup>.

Dessa forma, a substância de preenchimento de partes moles ideal deve ser segura, biocompatível, estável após a implantação, não migratória, resistente à fagocitose; deve persistir e manter seu volume sem ser reabsorvida ou degradada; induzir mínima reação de corpo estranho; ser não teratogênica, não carcinogênica, não infecciosa, não tóxica e não alergênica; não requerer testes alergênicos prévios ao seu uso; preferencialmente ser autóloga, não gerar dor ou desconforto, ser de baixo custo e apta à estocagem em temperatura ambiente.

O silicone líquido está longe de atender a esses requisitos, estando, portanto, fora do arsenal terapêutico.

A demanda para restaurar a perda volumétrica que ocorre com o processo de envelhecimento estimulou o surgimento de numerosas substâncias preenchedoras, existindo hoje substâncias mais indicadas.

Historicamente, o uso do silicone se mostrou perigoso e, hoje, ainda vemos sequelas de tratamentos antigos embasados no uso dessa substância<sup>4</sup>.

## CONCLUSÃO

Apesar da pequena casuística, o perfil dos pacientes atendidos parece refletir mudança no quadro dos indivíduos que utilizam o silicone líquido injetável em variados segmentos do organismo.

Apesar da literatura apresentar casos de homem e mulheres heterossexuais, a grande maioria desses usuários era até então os transgêneros e homossexuais.

Talvez pelo fácil acesso a essa substância e ao seu baixo custo e por estarem os indivíduos sempre em busca de melhora de sua aparência, por exigência da vida moderna, essas estatísticas vêm mudando atualmente, abrangendo os heterossexuais.

O seguimento das complicações imediatas e tardias mostra que o tratamento é longo, com tempos cirúrgicos múltiplos, com sequelas funcionais e estéticas, tentando assim desencorajar os indivíduos a utilizarem o silicone líquido injetável.

Embora os indivíduos desejem resultados imediatos e duradouros, com baixo custo, o uso de preenchimentos permanentes deve ser cauteloso, buscando-se uma maneira segura que evite complicações a curto e longo prazo.

## REFERÊNCIAS

1. Andrews JM, Haddad CM, Ramos RR, Martins DMFS, Ferreira LM. Morbidade e mortalidade após injeção de silicone líquido em seres humanos. *Folha Méd.* 1989;99(2):69-72.
2. Freitas RJ, Cammarosano MA, Rossi RHP, Bozola AR. Injeção ilícita de silicone líquido: revisão de literatura a propósito de dois casos de necrose de mamas. *Rev Soc Bras Cir Plast.* 2008;23(1):53-7.
3. Ortiz-Monasterio F, Trigos I. Management of patients with complications from injections of foreign materials into the breasts. *Plast Reconstr Surg.* 1972;50(1):42-7.
4. Matton G, Anseeuw A, De Keyser F. The history of injectable biomaterials and the biology of collagen. *Aesthetic Plast Surg.* 1985;9(2):133-40.
5. Hage JJ, Kanhai RC, Oen AL, van Diest PJ, Karim RB. The devastating outcome of massive subcutaneous injection of highly viscous fluids in male-to-female transsexuals. *Plast Reconstr Surg.* 2001;107(3):734-41.
6. Frisina AA, Pedrosa CF, Gomes KS. Pacientes com siliconomas e sua associação com tumores nas mamas. *Rev Soc Bras Cir Plást.* 2005;20(2):117-9.
7. Orentreich DS, Jones DH. Silicone líquido injetável. In: Carruthers J, Carruthers A, eds. *Técnicas de preenchimentos. Série procedimentos em Dermatologia Cosmética.* Rio de Janeiro:Elsevier;2005. p.79-94.

8. Duffy D. Complications of fillers: overview. *Dermatol Surg.* 2005;31(11 Pt 2):1626-33.
9. Morgenstern L, Gleischman SH, Michel SL, Rosenberg JE, Knight I, Goodman D. Relation of free silicone to human breast carcinoma. *Arch Surg.* 1985;120(5):573-7.
10. Broder KM, Cohen SR. An overview of permanent and semipermanent fillers. *Plast Reconstr Surg.* 2006;118(3 Suppl):7S-14S.
11. Athre RS. Facial filler agents. *Op Tech Otolaryngol.* 2007;18:243-7.
12. Hans-Georg E. An introduction to polymer science. 2<sup>nd</sup> ed. New York: VCH;1997.
13. Brown SL, Silverman BG, Berg WA. Rupture of silicone-gel implants: causes, sequelae and diagnosis. *Lancet.* 1997;350(9090):1531-7.
14. Narins RS, Beer K. Liquid injectable silicone: a review of its history, immunology, technical considerations, complications, and potential. *Plast Reconstr Surg.* 2006;118(3 Suppl):77S-84S.
15. Monteiro E, Stuque CO, Freitas RJ, Bozola AR. Exérese de silicone injetável em mamas masculinas: abordagem cirúrgica. *Rev Bras Cir Plást.* 2010;25(2):404-7.
16. Ficarra G, Mosqueda-Taylor A, Carlos R. Silicone granuloma of the facial tissues: a report of seven cases. *Oral Surg Oral Med Oral Pathol Oral Radiol Endod.* 2002;94(1):65-73.
17. García Díez F, Izquierdo García FM, Benítez Álvarez ME. Granuloma de silicona en el pene "siliconoma". *Arch Esp Urol.* 2005;58(5):457-60.
18. Astudillo CA, Díaz JJ, Silva CFA, Catalán V, Agurto PU. Caso radiológico. *Rev Chilena Radiol.* 2005;11(3):150-3.
19. Vargas AF, Amorim NG, Pitanguy I. Complicações tardias dos preenchimentos permanentes. *Rev Bras Cir Plást.* 2009;24(1):71-81.
20. Chui CH, Fong PH. Carbon dioxide laser vaporization of facial siliconomas: flash in the pan or way of the future? *Ann Plast Surg.* 2008;60(3):272-5.

**Correspondência para:**

Marilho Tadeu Dornelas  
Rua Dom Viçoso, 20 – Alto dos Passos – Juiz de Fora, MG, Brasil – CEP: 36026-390  
E-mail: marilho.dornelas@uff.edu.br