

MASTOPEXIA PERIAREOLAR COM IMPLANTE MAMÁRIO SUBFASCIAL NO TRATAMENTO DA ASSOCIAÇÃO DE HIPOTROFIA E PTOSE MAMÁRIA

Mastopexy periareolar with mammary subfascial implantation in the treatment of the association of mammary hypotrophy and ptosis

MARCIO MOREIRA¹, LUANA CASARI DA SILVA², DJALMA JOSÉ FAGUNDES³

RESUMO

Realizaram-se 82 cirurgias de Mastopexia Periareolar (MP) combinadas com implante mamário no plano subfascial para corrigir hipotrofia mamária associada à ptose graus I e II. Marca-se a pele a ser retirada ao redor da aréola, delimitando-se área de ressecção cutânea de forma ovalada; desepiteliza-se e incisa-se abaixo ou acima da aréola, de acordo com o grau da ptose; descola-se no plano subfascial e introduz-se o implante McGhan® de perfil alto; sutura-se de forma circum-areolar com poliamida 3.0; sutura-se a pele com fio poliamida 6.0. Operaram-se outras 40 pacientes (grupo controle), com as mesmas alterações, utilizando técnica convencional (TC), cicatriz vertical ou em "L". Houve flacidez residual em 2,4%, em ambos os grupos; alterações cicatriciais: 1,2%, no MP e 20%, no TC; assimetria do CAM: 1,2%, no MP e 20%, no TC; hematoma: 1,2%, em ambos os grupos; seroma: 1,2%, no MP e 2,5%, no TC; contratura capsular: 1,2%, no MP e 2,5%, no TC. Grande desconforto pós-operatório relatado em 7,3%, no MP, e em 30%, no TC; moderado em 36,5%, no MP e 40%, no TC; pequeno em 56,2%, no MP e em 30%, no TC. A aparência das mamas foi considerada natural em 92,3% e o resultado excelente no MP e em 50% dos casos no TC. Principais vantagens: correção adequada da flacidez, pequena cicatriz circunscrita à área periareolar, redução do período pós-operatório e do desconforto relacionado a uma maior incisão na pele, contorno mamário mais natural devido ao revestimento do bordo do implante conferido pela cobertura fascial.

Descritores: Mama, cirurgia. Mamoplastia. Implante mamário.

SUMMARY

Eighty-two (82) Periareolar Mastopexy (PM) surgery combined with subfascial implant location were performed to correct hypotrophy with ptosis grades I and II. The skin to be removed around the areola, with an oval shape, is marked, de-epithelized and an infra or supra-areolar incision, is made in the mammary tissue, according to the degree of ptosis. Subfascial undermining and introduction of McGhan® high profile implant. Circum areola subdermic 3.0 nylon suture and closing the skin with 4.0 nylon. Other 40 patients (control group), with same disturbs, were submitted to conventional mastopexy (CM). There were residual sagging in 2.4%, in the boths groups. Hypertrophyc scar was 1.2%, in PM and 20%, in CM. Nipple-areolar complex asymmetry was 1.2%, in PM and 20%, in CM. Hematoma occurred in 1.2%, in both groups. Seroma occurred in 1.2%, in PM and in 2.5%, in CM. Capsular contraction occurred in 1.2%, in PM and 2.5%, in CM. Great post-operational discomfort was reported in 7.3%, in PM and in 30%, in CM. Moderate in 36.5%, in PM and 40%, in CM. Small in 56.2%, in PM and in 30%, in CM. The final appearance was considered natural in 92.3%, in PM and in 50%, in CM. The main advantages were the suitable correction of sagging, absence of apparent scars, shortened post-operative recovery and the less discomfort related to a major incision in the skin. The shape was much more natural due to the adequate hiding of the borders of the implant provided by the fascial covering.

Descriptors: Breast, surgery. Mammoplasty. Breast implantation.

1. Membro Titular da Sociedade Brasileira de Cirurgia Plástica, Mestrando em Cirurgia pela UNIFESP/Escola Paulista de Medicina.

2. Doutoranda do Curso de Medicina da Universidade Estadual de Maringá.

3. Mestre e Doutor em Cirurgia pela Universidade Federal de São Paulo (UNIFESP) Professor Adjunto da Disciplina de Cirurgia e Experimentação da UNIFESP/Escola Paulista de Medicina.

Correspondência para: Marcio Moreira
Avenida Tiradentes, 1084 – Centro – Maringá, PR, Brasil – CEP 87013-260 – Tel: (44) 3262-2241.
E-mail: marciomoreiradr@brturbo.com.br / plasticlinic@brturbo.com.br

INTRODUÇÃO

A escolha do tratamento cirúrgico mais adequado para pacientes portadoras de alterações estéticas das mamas é controversa. Alterações como hipotrofia mamária com pânículo adiposo pouco espesso (<2cm) e ptose mamária de grau I ou II, muitas vezes associadas a mamas tuberosas, assimétricas, aréolas mal posicionadas, corrigidas por determinados procedimentos, podem resultar em um grande número de efeitos adversos, recorrência de ptose mamária e aspecto pós-operatório insatisfatório para o médico e para a paciente¹⁻⁴.

Ptose mamária grau I tem apresentado alto índice de recorrência, quando tratada apenas por implante mamário. A correção da ptose mamária grau II através de incisões verticais, em "L" ou em "T", está frequentemente associada à diminuição da função fisiológica das mamas, presença de cicatrizes hipertróficas e aumento do desconforto pós-operatório⁵. A técnica de correção pela sutura periareolar (*round-block*) trouxe um novo conceito às mastopexias⁶.

O aspecto final da mama, em pacientes com pânículo adiposo fino, pode se mostrar artificial (efeito bola) por conta da projeção do bordo do implante ou a mama pode apresentar mobilidade constrangedora. Nestes casos, a utilização do plano subfascial é uma nova opção, cujo principal benefício é a cobertura adequada dos implantes⁷.

Considerando que a ocorrência da hipotrofia mamária e ptose numa mesma paciente é freqüente na prática clínica e que as técnicas operatórias existentes levam a resultados que nem sempre atingem a satisfação desejada, parece pertinente a aplicação da associação de duas técnicas consagradas e usadas em situações isoladas.

MÉTODO

No período de janeiro de 2000 a fevereiro de 2003, foram selecionadas 82 pacientes hígdas (164 mamas), provenientes de clínica privada (Maringá, PR), portadoras de hipotrofia mamária (moderada a intensa) e ptose mamária (graus I ou II). Não houve exclusão quanto à idade ou à etnia. Todas foram submetidas a exames clínicos, laboratoriais, eletrocardiográfico, ultra-sonográfico mamário e mamografia bilateral. Foram considerados critérios de exclusão as portadoras de comorbidades, índice de massa corporal acima de 25 ou abaixo de 20 e portadoras de cirurgia prévia de mamas.

A paciente e parente próximo foram esclarecidos sobre os procedimentos, complicações, intercorrências e resultados esperados. Todos que concordaram assinaram o Termo de Consentimento Esclarecido.

As próteses utilizadas foram McGhan® microcell texturizada perfil alto, com tamanho entre 190 e 340ml.

Foram operadas 40 pacientes utilizando-se a técnica convencional (TC) com cicatriz periareolar e vertical e prótese no plano subglandular, as quais foram consideradas como grupo controle, utilizando-se os mesmos critérios de inclusão e exclusão.

Anestesia

Os procedimentos foram realizados em centro cirúrgico, com monitoramento cardiorrespiratório, sob anestesia local (xilocaína 2%, volume máximo de 10ml/kg de peso) e complementada com sedação pela injeção de midazolam (dose única de 3mg), e infusão contínua (por meio de bomba de infusão) de propofol (200mg/hora) e fentanil (50mg/hora). Antibioticoprofilaxia com 2g de cefazolina EV.

Técnica Operatória

Com a paciente em decúbito dorsal de 45°, após prévia marcação da aréola com areolótomo de 4cm, realizou-se a marcação dos pontos A (cranial), B (caudal), C (lateral) e D (medial), formando uma figura ovalada ao redor da aréola. A junção dos pontos formou uma figura elíptica, com 5-6cm em seu eixo menor (horizontal) e 6-7cm em seu eixo maior (vertical) - Figura 1. O ponto A localizou-se 1cm acima da projeção do sulco inframamário e os demais pontos foram definidos por *pinch-test* (Figura 2), conforme descrito por Escobar⁸. Marcou-se a região a ser descolada, formando uma outra figura ovalada, com eixo superior e medial maior e lateral menor entre o 2° e o 6° espaço intercostal (Figura 2). Realizou-se a retirada do epitélio marcado ao redor da aréola.

Figura 1 - À esquerda, marcação dos pontos A, B, C e D, conforme técnica descrita por Escobar⁸. Na mama esquerda, marcação com a "letra x" da incisão infra-areolar em ptose mamária grau I; e com a "letra y," incisão supra-areolar em ptose mamária grau II.

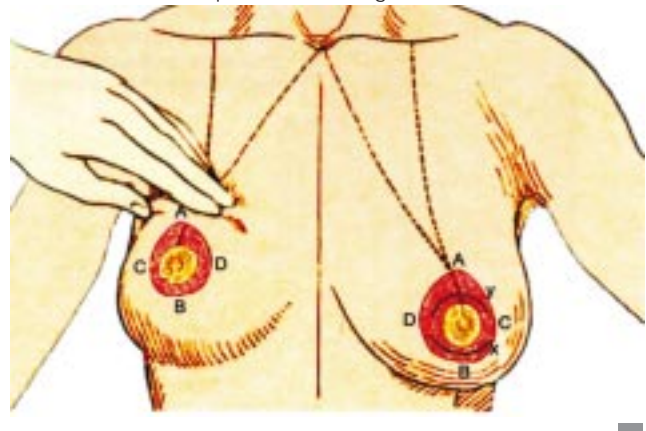

Figura 2 – Marcação da pele a ser retirada por sensibilidade digital.

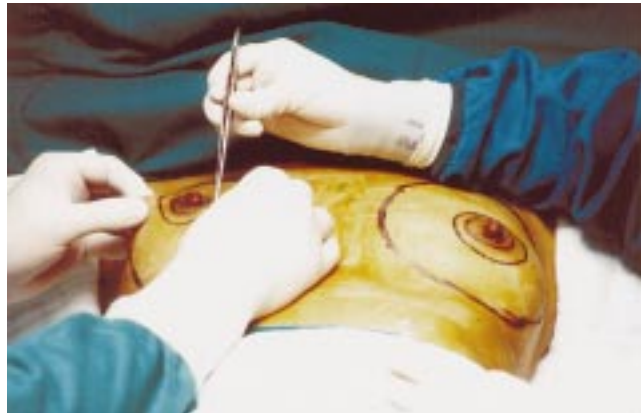
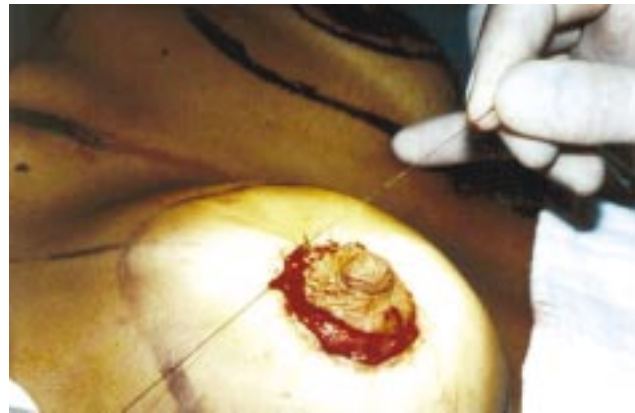
Figura 3 – Sutura subdérmica circum-areolar com fio de poliamida 3.0.



Procedeu-se à incisão de forma semilunar transversal através do parênquima mamário até a fáscia, na porção infra-areolar, nos casos de ptose grau I e supra-areolar, nos casos de ptose grau II (Figura 1).

Descolou-se no plano subfascial entre o 2º espaço intercostal, superiormente, e o 5º ou 6º espaços intercostais, inferiormente, na junção do fáscia peitoral com o fáscia do músculo reto abdominal e oblíquo lateral. A partir daí, o plano foi suprafascial por cerca de 1-2cm abaixo do sulco submamário.

Colocou-se o implante e realizou-se a sutura da glândula e do subcutâneo com fio poliglecaprone 25. Confeccionou-se uma sutura subdérmica circum-areolar do tipo *round block* (fio poliamida 3.0 preto) em derme profunda (Figura 3).

Suturou-se a pele com poliamida 4.0, nos 4 quadrantes principais, tipo capitonado horizontal (Gillies) e complementou-se com poliamida 6.0, tipo Gillies nos demais pontos.

As pacientes foram avaliadas pela equipe médica no 7º, 15º, 30º, 90º e 180º dia de pós-operatório. Na fase inicial (até o 15º dia), foi anotada, em protocolo específico, a ocorrência local de hematoma, seroma, infecção e retração cicatricial. Na fase tardia (30 ao 180º dia), foram avaliados os seguintes itens: movimentação do implante, contratura capsular, alargamento da aréola, cicatriz hipertrófica e aparência do implante (natural/artificial).

As pacientes também responderam a um questionário direto de respostas simples com três perguntas: Primeira: o desconforto pós-operatório foi grande, moderado ou pequeno?; Segunda: o efeito do implante foi artificial (bola) ou natural?; Terceira: o grau de satisfação foi: Insatisfeita; Satisfeita; ou Muito Satisfeita?

As pacientes do grupo controle também foram submetidas aos mesmos critérios de avaliação e ao mesmo questionário pós-operatório. Os resultados deste grupo foram comparados aos do grupo em estudo.

RESULTADOS

A aparência final foi considerada natural, tanto pela equipe quanto pelas pacientes, com o devido revestimento interno proporcionado pelo fáscia (Figuras 4, 5 e 6). As mamas apresentaram um aspecto inicial achatado e a linha de sutura periareolar enrugada, devido a diferença de pele suturada. Porém, após cerca de 2 a 3 meses, estes efeitos desapareceram.

Uma (1,2%) paciente do grupo MP apresentou flacidez residual e manifestou insatisfação. Esta paciente apresentava ptose mamária grau II/III e, além disso, foi a única com um implante maior que 300ml. As Figuras 7 a 10 demonstram os resultados obtidos no trabalho.

DISCUSSÃO

Diversos trabalhos^{1-5,8,9} relatam o descontentamento com as cicatrizes no tecido mamário resultantes de mastopexias com alto índice de efeitos adversos, grande desconforto pós-operatório e diminuição da função fisiológica das mamas. Cicatrizes hipertróficas estão descritas em até 25% das pacientes² e ocorreram em 20% dos casos utilizando-se TC (grupo controle). No grupo MP, houve 1,2% de hipertrofia cicatricial. Mau posicionamento ou assimetria do CAM estão descritos em 10% dos pacientes^{2,3} e ocorreram em 20% utilizando-se TC (grupo controle). No grupo MP, este efeito adverso ocorreu em 1,2% dos casos.

A inclusão de prótese no plano submuscular é preferida por diversos autores^{10,11}. Porém, é freqüente a ascensão do implante quando a paciente movimenta os braços e a presença do pólo superior mais alto e projetado e o pólo inferior achatado^{7,12}. Além disso, a dor e o desconforto pós-operatório relatado é muito maior neste plano^{11,12}. Por outro lado, a inclusão no plano subglandular, principalmente

Figura 4 - A: Pré e pós-operatório (frente): mama hipoplásica com ptose grau I, em paciente de 31 anos, após duas gestações. B: Pré e pós-operatório (obliqua esquerda): mastopexia periareolar com implante de perfil alto (230ml), McGhan® microcell no plano subfascial.

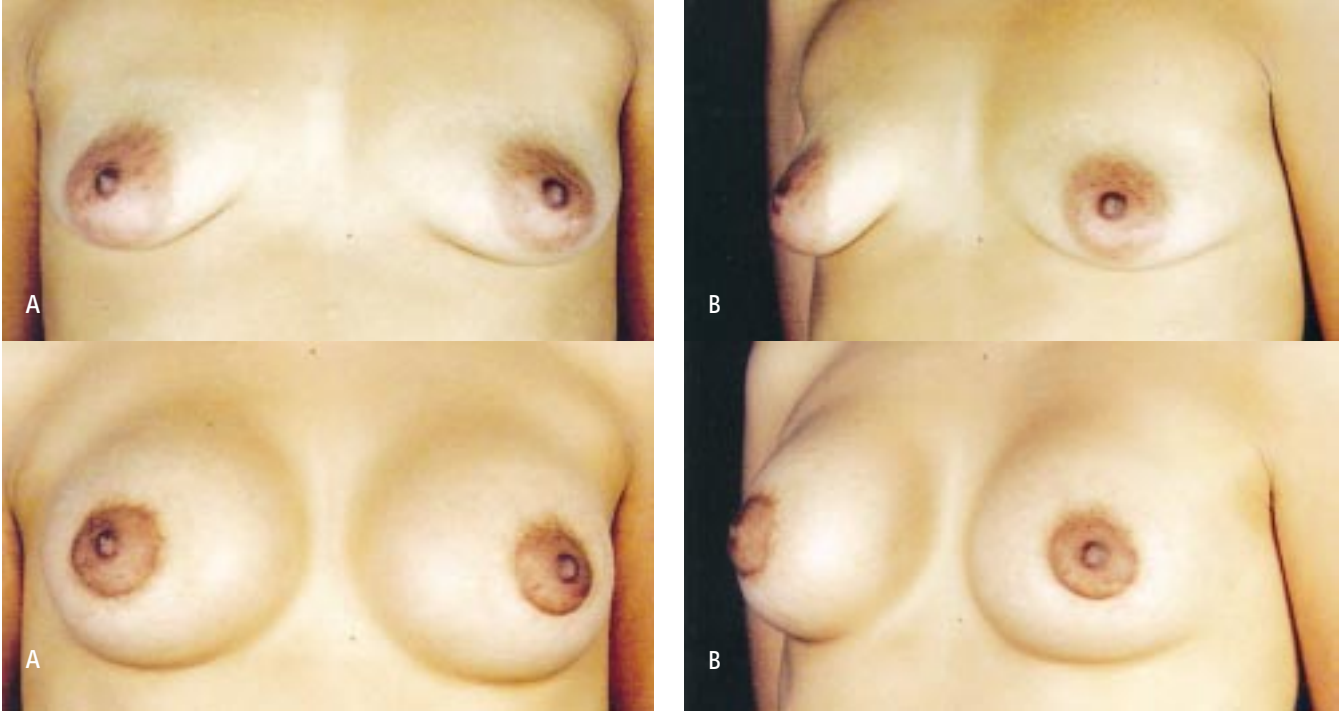


Figura 5 - A: Pré e pós-operatório (frente): mama tuberosa, hipoplásica e com ptose grau II, em paciente de 30 anos, após três gestações. B: Pré e pós-operatório (obliqua esquerda): mastopexia periareolar com implante de perfil alto (190ml), McGhan® microcell no plano subfascial.

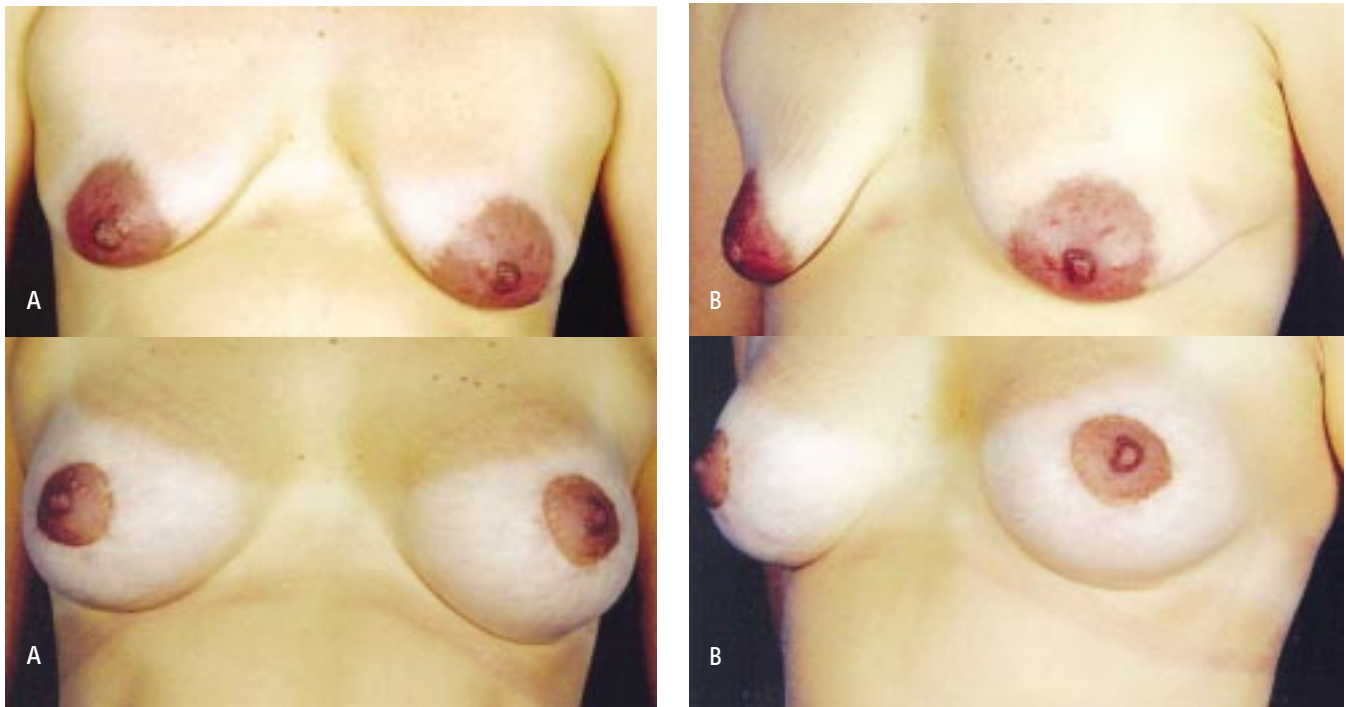

Figura 6 - A: Pré e pós-operatório (frente): mama tuberosa, hipoplásica e com ptose grau II em paciente de 18 anos, após uma gestação. B: Pré e pós-operatório (obliqua esquerda): mastopexia periareolar com implante de perfil alto (300ml), McGhan® microcell no plano subfascial.

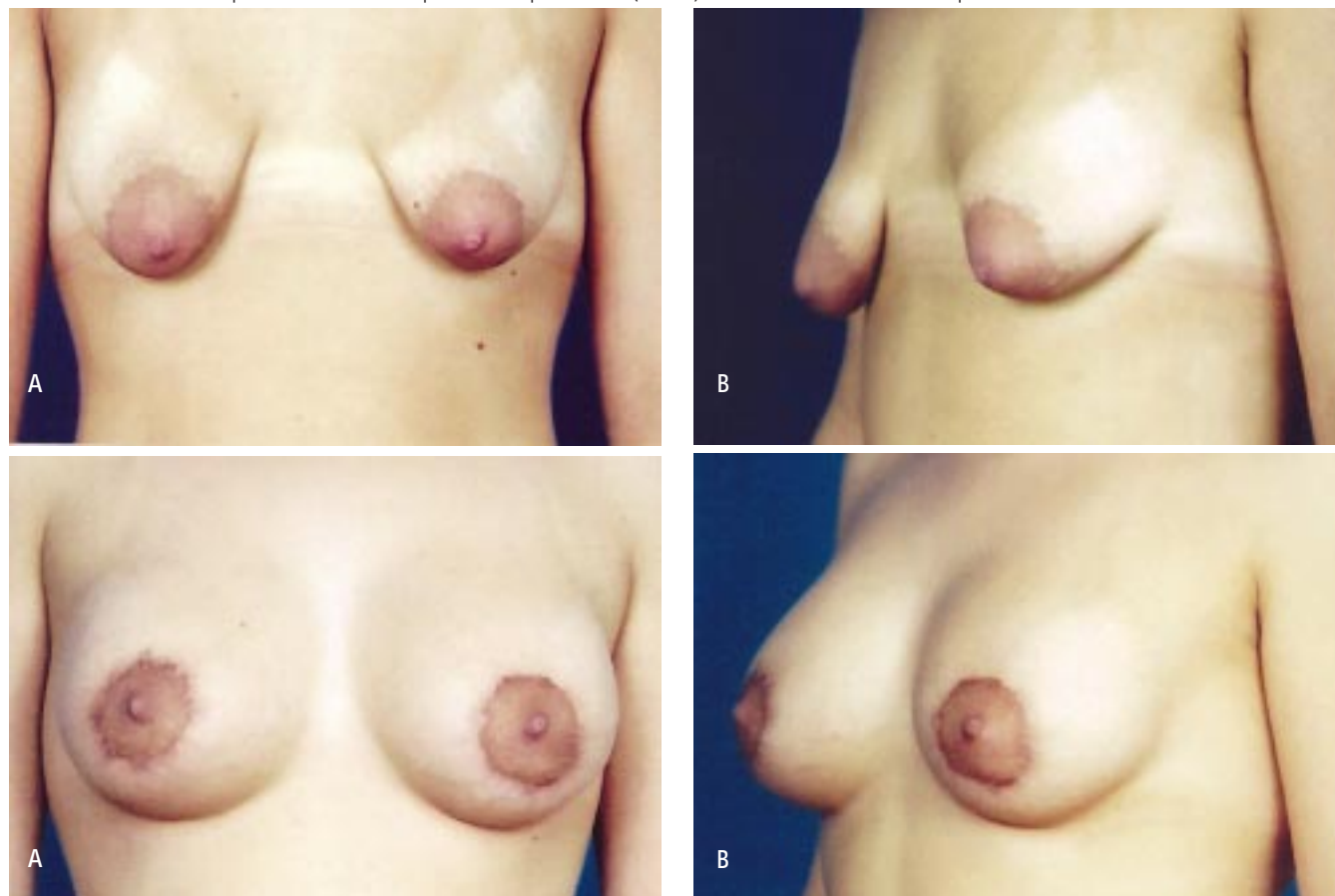


Figura 7 - Distribuição dos efeitos adversos pós-operatórios (%).

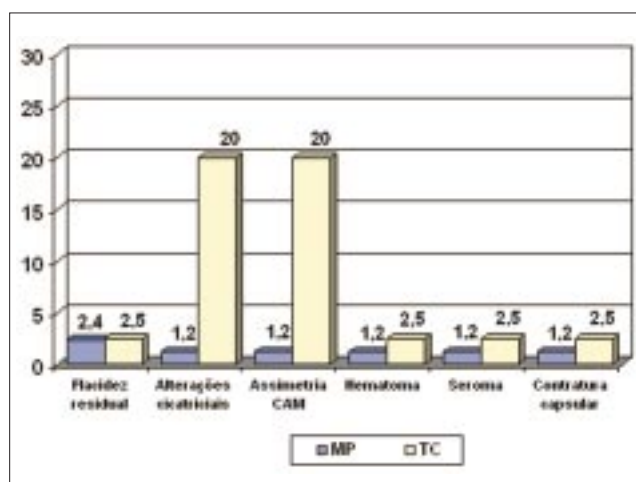


Figura 8 - Índice de desconforto pós-operatório relatado pelas pacientes (%).

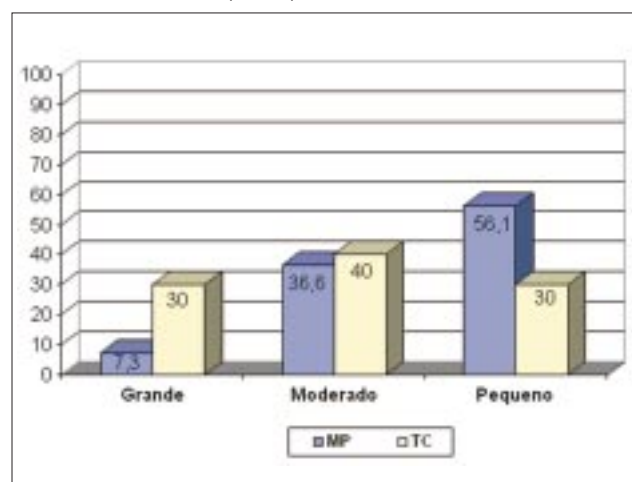


Figura 9 – Resultado quanto ao aspecto pós-operatório da mama relatado pelas pacientes (%).

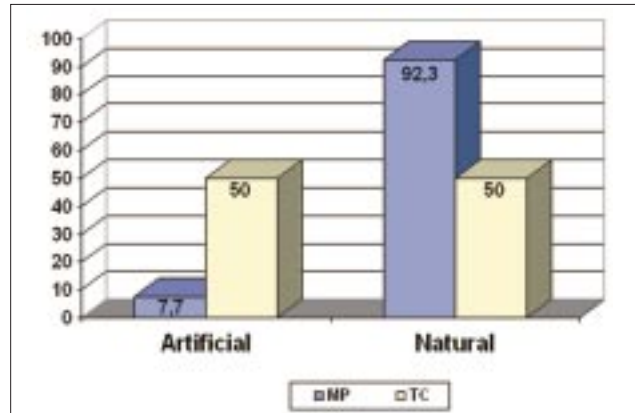
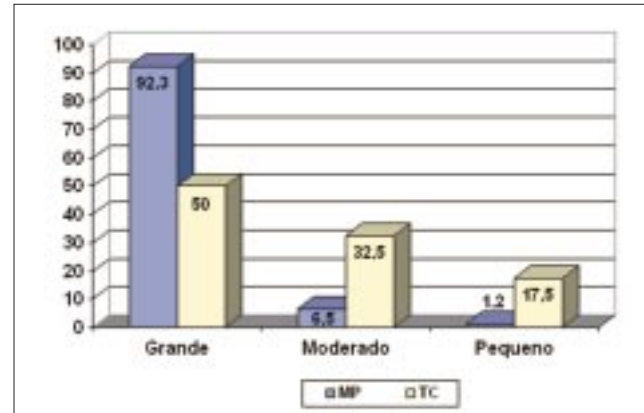


Figura 10 – Grau de satisfação relacionado pelas pacientes (%).



em pacientes magras, pode ocasionar o efeito "bola", que é a projeção do bordo do implante na superfície da pele^{7,11,12}. No grupo MP, não se observou ascensão do implante com os movimentos dos braços ou projeção assimétrica de um dos pólos das mamas. Também não se observou o chamado efeito "bola". O plano subfascial proporcionou um resultado mais natural, graças ao revestimento do bordo do implante em pacientes com hipotrofia grave (Figura 4). A dor e o desconforto pós-operatório foram considerados grandes em 7,3%, no grupo MP e em 30%, no grupo TC.

Esta técnica parece ser ideal para pacientes que apresentem hipotrofia mamária grave, pele fina (cobertura gordurosa <2cm) e ptose graus I e II. Porém, este estudo mostrou que ela não está indicada quando se pretende ascender o CAM mais que 3cm. O único caso (1,21%) com resultado insatisfatório e necessidade de reoperação foi em paciente com ptose grau II/III. Além disso, parece ser prudente evitar implantes mamários maiores que 300ml, em qualquer correção de ptose.

CONCLUSÃO

A mastopexia periareolar com implante mamário subfascial é uma ótima opção terapêutica para correção de distúrbios múltiplos da mama, tais como hipotrofia mamária grave, pele fina e ptose mamária graus I e II, muitas vezes tuberosas, assimétricas e com aréolas mal posicionadas. Este estudo mostrou que esta técnica apresenta poucos efeitos adversos, ausência de cicatriz aparente e pequeno desconforto pós-operatório, reduzindo

extremamente o estresse psicológico. Além disso, proporciona um aspecto pós-operatório mais natural e um alto índice de satisfação.

REFERÊNCIAS BIBLIOGRÁFICAS

- Lodovici O, Modolin M, Takiri JY, Gemperli R, Tuma Junior P, Bonamichi GT et al. Inadequate indications for the use of mammary prosthesis: treatment of complications. *Rev Hosp Clin Fac Med Sao Paulo*. 1991;46(3):133-6.
- Spear SL, Low M, Ducic I. Revision augmentation mastopexy: indications, operations, and outcomes. *Ann Plast Surg*. 2003;51(6):540-6.
- Spear SL, Pelletiere CV, Menon N. One-stage augmentation combined with mastopexy: aesthetic results and patient satisfaction. *Aesthetic Plast Surg*. 2004; 28(5):259-67.
- Fitoussi A, Couturaud B, Laki F, Alran S, Salmon RJ. Evaluation of asymmetric implants in breast cancer. *Ann Chir Plast Esthet*. 2005;50(5):575-81.
- De La Fuente A, Marti Del Yerro JI. Periareolar mastopexy with mammary implants. *Aesthetic Plast Surg* 1992; 16(4):337-41.
- Benelli L. A new periareolar mammoplasty: the "round block" technique. *Aesthetic Plast Surg*. 1990;14(2):93-100.
- Graf RM, Bernardes A, Auersvald A, Damasio RC. Subfascial endoscopic transaxillary augmentation mammoplasty. *Aesthetic Plast Surg*. 2000;24(3):216-20.
- Escobar PDE. Mamoplastia periareolar com transposição de retalhos. *Rev Soc Bras Cir Plast*. 1986;6(1/2):1-10.
- Rohrich RJ, Thornton JF, Jakubietz RG, Jakubietz MG, Grunert JG. The limited scar mastopexy: current concepts and approaches to correct breast ptosis. *Plast Reconstr Surg*. 2004;114(6):1622-30.
- Biggs TM, Cukier J, Worthing LF. Augmentation mammoplasty: a review of 18 years. *Plast Reconstr Surg*. 1982;69(3): 445-52.
- Mahler C, Hauben DJ. Retromammary versus retropectoral breast augmentation: a comparative study. *Ann Plast Surg*. 1982;8(5):370-4.
- Papillon J. Pros and cons of subpectoral implantation. *Clin Plast Surg*. 1976;3(2):321-37.

Trabalho realizado em clínica privada.
Artigo recebido: 26/06/2006
Artigo aprovado: 02/10/2006