

Técnica do retalho triangular para cruroplastia medial pós grandes perdas ponderais em mulheres

Triangular flap technique for medial thighplasty after massive weight loss in women

LEONARDO MONTENEGRO
MATOS ALBUQUERQUE¹
HENRIQUE CARDOSO
TARDELLI²
JANINE MOREIRA RODRIGUES³
GABRIELA LUSTRI
EIRAS SCHWARTZMAN¹
ANTONIO MARCOS DE MELO
JUNIOR¹
JAYME ADRIANO FARINA JR⁴

Trabalho realizado na Divisão de Cirurgia Plástica do Hospital das Clínicas da Faculdade de Medicina de Ribeirão Preto, Universidade de São Paulo, Ribeirão Preto, SP, Brasil.

Artigo submetido pelo SGP (Sistema de Gestão de Publicações) da RBCP.

Artigo recebido: 4/10/2010
Artigo aceito: 26/11/2010

RESUMO

Introdução: Com o aumento do número de pacientes submetidos à cirurgia bariátrica, cresce também a realização de procedimentos reparadores visando à melhoria do contorno corporal. **Método:** Descrevemos uma variação técnica de cruroplastia medial em “T” com adição de um retalho cutâneo triangular, de base superior, interrompendo a incisão horizontal que corre na prega inguinal. Esse retalho fica posicionado no ponto de maior tração crânio-caudal correspondente ao intróito vaginal e ao tendão do músculo adutor. A técnica foi empregada em 18 pacientes. **Resultados:** A média de idade das pacientes foi de 47 anos; 22% apresentavam comorbidades (hipertensão, diabetes mellitus, varizes). Todas haviam sido submetidas à cirurgia bariátrica num período médio de pós-operatório de 63 meses, sendo o IMC médio antes da cirurgia bariátrica de 48 e antes da cruroplastia de 29 kg/m². Sete (39%) pacientes foram submetidas a outro procedimento simultaneamente à cruroplastia. A incidência de cicatrização retardada foi de 25%, deiscências de 8% e de cicatrizes hipertróficas de 11%. Nenhuma delas apresentou tração lateral da vulva ou migração caudal de cicatrizes ao longo do seguimento médio de 10 meses. **Conclusões:** A utilização do retalho triangular mostrou ser uma variação técnica viável que evitou tração lateral da vulva e minimizou a migração inferior de cicatrizes.

Descritores: Coxas/cirurgia. Perda de peso. Cirurgia bariátrica. Cirurgia plástica/métodos.

ABSTRACT

Background: The increasing number of patients who undergo bariatric surgery implies on a greater demand of reparative procedures for improvement of body contour. **Methods:** We describe a variation technique medial “T” thighplasty with addition of a triangular skin flap from the upper base, breaking the horizontal incision that runs the inguinal crease. This flap is positioned at the point of greatest traction craniocaudal corresponding to the vaginal opening and the tendon of the adductor muscle. The technique was employed in 18 patients. **Results:** The mean age of patients was 47 years, 22% had comorbidities (hypertension, diabetes mellitus and varicose disease). All had undergone bariatric surgery at a mean period of postoperative 63 months, mean BMI before bariatric surgery 48 and before thighplasty of 29 kg/m². Seven (39%) patients underwent another procedure at the same intervention. The incidence of delayed healing was 25%, dehiscence of 8% and 11% of hypertrophic scars. None of them has traction side of the vulva or migration flow scars along the mean follow up of 10 months. **Conclusions:** The use of the triangular flap for medial thighplasty after major weight loss was shown to be a viable technical change that minimized the pull side of the vulva and the inferior migration of scars.

Keywords: Thigh/surgery. Weight loss. Bariatric surgery. Surgery, plastic/methods.

1. Especialista; Médico Residente da Divisão de Cirurgia Plástica do Hospital das Clínicas da Faculdade de Medicina de Ribeirão Preto – USP, Ribeirão Preto, SP, Brasil.
2. Especialista em Cirurgia Plástica; Médico Assistente da Divisão de Cirurgia Plástica do Hospital das Clínicas da Faculdade de Medicina de Ribeirão Preto – USP, Ribeirão Preto, SP, Brasil.
3. Médica Especialista em Cirurgia Plástica pela Sociedade Brasileira de Cirurgia Plástica, Ribeirão Preto, SP, Brasil.
4. Professor Doutor; Docente e Chefe da Divisão de Cirurgia Plástica do Hospital das Clínicas da Faculdade de Medicina de Ribeirão Preto – USP, Ribeirão Preto, SP, Brasil.

INTRODUÇÃO

Atualmente, cresce o número de pacientes submetidos à cirurgia bariátrica. Após perda ponderal, os pacientes apresentam excesso de pele em várias regiões, necessitando de cirurgias plásticas para melhora do contorno corporal. Frequentemente são realizados múltiplos procedimentos cirúrgicos para esta finalidade, sendo os principais: abdominoplastia, mastoplastia, braquioplastia, torsoplastia, ritidoplastia e cruroplastia¹⁻³.

A cruroplastia medial ou lifting de coxas, descrita inicialmente por Lewis⁴, é uma técnica que proporciona melhor contorno às coxas, porém no pós-operatório podem surgir complicações que desestimulam alguns cirurgiões a indicarem e a realizarem este tipo de cirurgia. Comumente podem ocorrer migração inferior e alargamento de cicatrizes, tração lateral da vulva, recorrência precoce da ptose, deiscências parciais ou totais da ferida operatória, hematomas e comprometimento do retorno venoso^{2,3,5-8} (Figura 1). Diversas abordagens foram descritas na tentativa de minimizar esses problemas⁷⁻¹².

Este artigo descreve a variação técnica utilizada pela Divisão de Cirurgia Plástica do Hospital das Clínicas da Faculdade de Medicina de Ribeirão Preto - USP, avaliando resultados e complicações.

MÉTODO

Foram avaliadas, retrospectivamente, 18 pacientes do sexo feminino submetidas à cruroplastia medial, todas com histórico de grandes perdas ponderais devido à cirurgia bariátrica prévia, num total de 36 coxas operadas. As pacientes foram operadas entre agosto de 2006 e outubro de 2009. A média de idade foi de 47 anos. Comorbidades, como hipertensão, diabetes mellitus e doença varicosa, estavam presentes em 22% das pacientes.

O período médio pós-gastroplastia foi de 63 meses, variando de 28 a 96 meses. Observou-se redução do Índice de

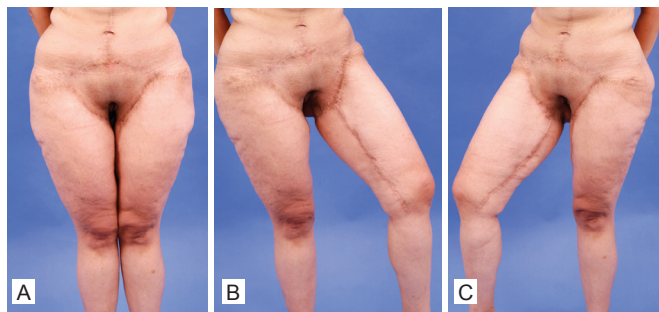


Figura 1 – Migração inferior de cicatrizes e tração lateral da vulva em paciente submetida à cruroplastia medial em “T” pela técnica convencional (vistas frontal e frontal com abdução da coxa).

Massa Corporal (IMC), medido pelo peso (kg) dividido pelo quadrado da altura (m), quando comparado ao pré-operatório da cirurgia bariátrica, demonstrando perda ponderal.

Houve diminuição de 48 para 29 kg/m², em média. Sete (39%) pacientes foram submetidas a outro procedimento, simultaneamente à cruroplastia, sendo a braquioplastia o mais realizado (em 22% dos casos). Outras cirurgias concomitantes realizadas foram: torsoplastia, revisões menores de cirurgias prévias e lipoaspiração de segmentos diversos da coxa.

Técnica Cirúrgica

A técnica utilizada consiste no “lifting” das coxas para retirada de tecido em excesso tanto no sentido circunferencial, quanto no sentido vertical, por meio da utilização de cicatriz inguinal e cicatriz vertical na região medial das coxas. A marcação é realizada com a paciente de pé, onde se delimita uma linha média vertical de referência, uma marcação da incisão inguinal e, por meio de “pinch test”, a marcação dos retalhos anterior e posterior que serão tracionados e mantidos (Figura 2).

A modificação proposta à cruroplastia medial de coxas em “T” tradicional consiste na manutenção de um retalho cutâneo triangular de 4,5 X 4,0 cm, de base superior, fixo aos planos profundos, interrompendo a incisão horizontal junto à prega inguinal.

Esse retalho é posicionado no ponto de maior tração crânio-caudal correspondente ao intróito vaginal e ao tendão do músculo adutor (Figura 3). Com a paciente em decúbito dorsal horizontal, de joelhos fletidos e abduzidos, sem a

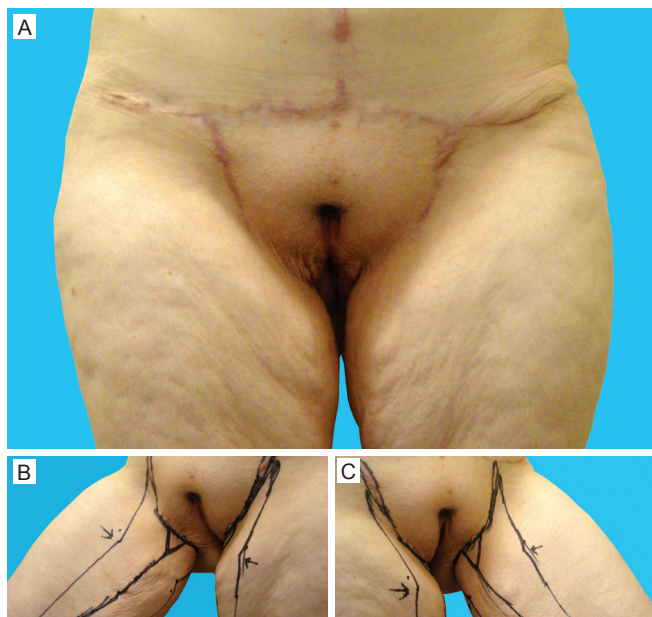


Figura 2 – A: Aspecto pré-operatório: vista frontal. B: Pré-operatório: detalhe da marcação do retalho triangular. C: Pré-operatório: detalhe da marcação do retalho triangular.

utilização de perneiras, é feita a incisão na marcação anterior e, no plano acima da fáscia superficialis, é dissecado o retalho posterior até a marcação prévia (Figura 4). Por meio de tração e contração, confirmamos a quantidade de tecido a ser ressecado (Figura 5). São colocados pontos de montagem na pele com nylon 3.0, tracionando os retalhos anterior e posterior no sentido cranial e medial, com o retalho triangular interposto entre eles. Prossegue-se com a ressecção dos retalhos quadrangulares, fixação sem tensão dos retalhos à fáscia de Colles com nylon 2.0 e síntese da pele por planos com fio inabsorvível (Figura 6).

Cada coxa recebe dreno de sucção contínua, sendo avaliada sua retirada conforme o débito diário (Figura 7).

É realizado curativo oclusivo e compressivo por meio de enfaixamento, que é trocado por malha elástica no 1º pós-operatório. O tempo de internação varia de 1 a 3 dias, onde as pacientes são submetidas a profilaxia de trombose venosa profunda com uso de enoxaparina 40 mg via subcutânea, uma vez ao dia, e estímulo a deambulação precoce.

RESULTADOS

A respeito do posicionamento das cicatrizes, nenhuma paciente apresentou migração caudal significativa de cicatrizes ou mesmo tração vulvar causando distopias no posicionamento dos grandes lábios (Figuras 8 e 9). O tempo de seguimento clínico pós-operatório médio foi de 10 meses, variando de 1 a 41 meses.

Neste período, as pacientes apresentaram as seguintes complicações em relação ao processo cicatricial da ferida operatória: cicatrização retardada (25%), deiscências que necessitaram de resutura (8%) e cicatrizes hipertróficas (11%). Em quatro coxas, a retirada de tecido não foi totalmente satisfatória (Figura 10), sendo avaliada a possibilidade de retoque posterior.

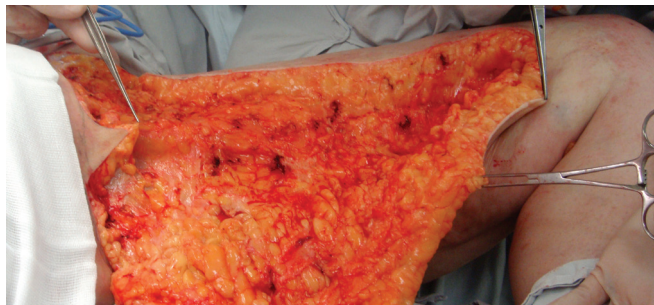

Figura 4 – Aspecto intra-operatório: dissecção do retalho posterior.

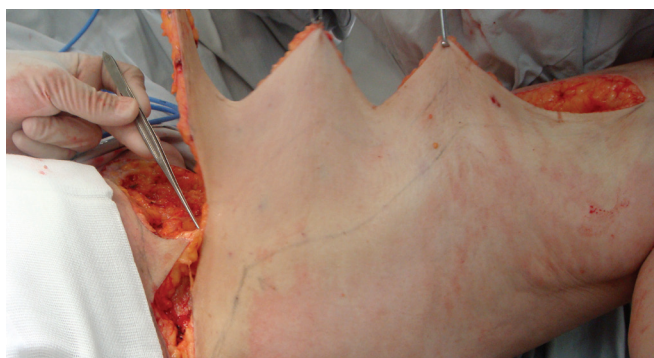


Figura 5 – Aspecto intra-operatório: retalho posterior tracionado anteriormente.

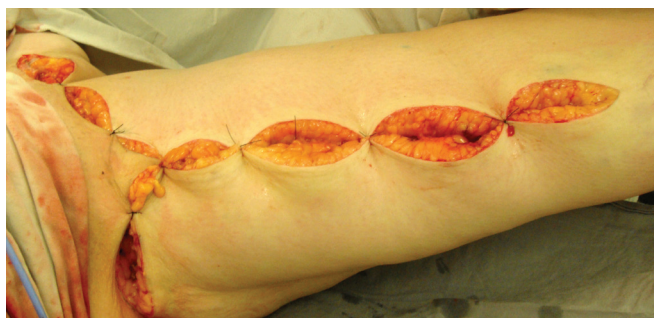

Figura 6 – Aspecto intra-operatório: retalhos quadrangulares ressecados e montagem.

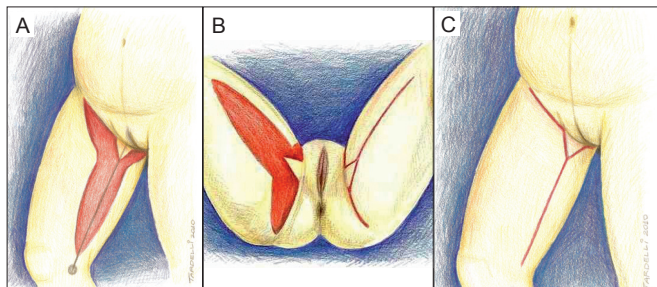


Figura 3 – **A:** Representação esquemática da dissecção dos retalhos. **B:** Representação esquemática da dissecção dos retalhos e aspecto final após montagem de uma das coxas. **C:** Representação esquemática do aspecto final.

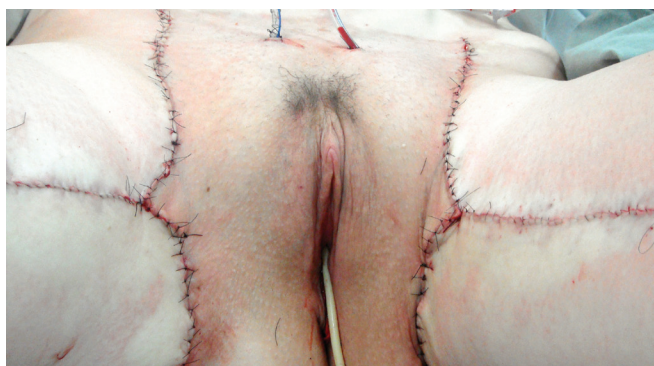

Figura 7 – Intra-operatório: aspecto final com drenos.

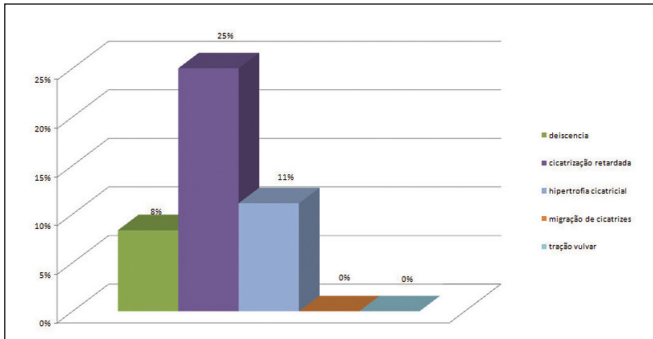


Figura 8 – Principais complicações observadas no seguimento pós-operatório da cruroplastia medial com o uso do retalho triangular.

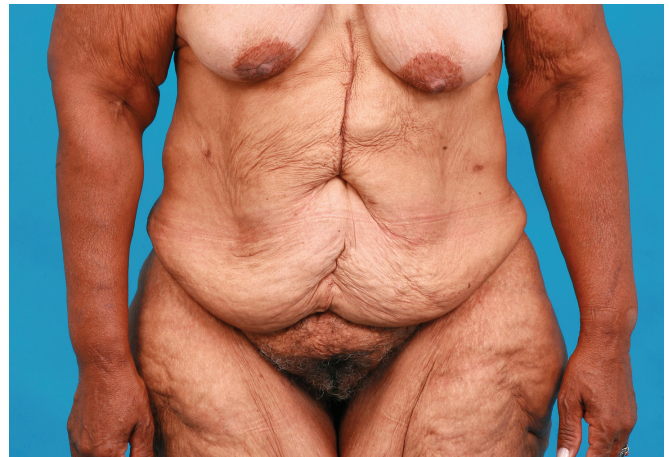

Figura 11 – Aspecto “deflated” do paciente após grandes perdas ponderais.

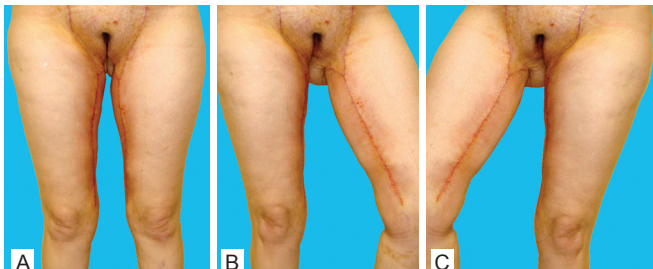

Figura 9 – Pós-operatório recente. Manutenção do retalho triangular na prega inguinal (vistas frontal e frontal com abdução da coxa).

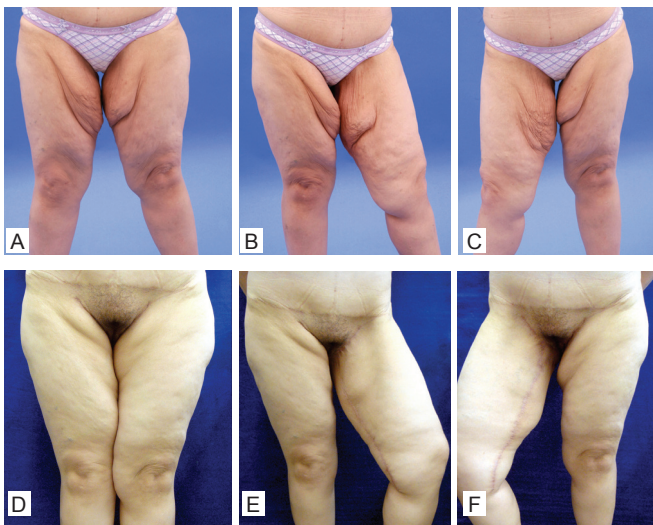


Figura 10 – A, B e C: Pré-operatório. D, E e F: Pós-operatório de 6 meses. A ressecção na coxa esquerda foi considerada insuficiente, necessitando de retoque neste caso.

DISCUSSÃO

A abordagem de pacientes submetidos a cirurgias bariátricas e que buscam melhora do contorno corporal tornou-se um desafio ao cirurgião plástico^{1-3,5}. Múltiplos procedimentos envolvendo a ressecção de grandes porções de pele e subcutâneo redundantes ajudam a eliminar o aspecto “desinsuflado” (Figura 11) que estes pacientes apresentam após perdas ponderais. Uma das áreas de queixas desses pacientes é a região medial de coxas, que apresenta pele fina e grande flacidez, com pouca retração de pele, mesmo após perda ponderal moderada. Neste campo, a cirurgia da coxa costuma ficar em segundo plano, tanto por se tratar de procedimento realizado com menor frequência, quanto pela alta incidência de complicações⁵. Várias técnicas foram desenvolvidas visando oferecer um resultado estético agradável e duradouro, com cicatrizes inconspícuas e com o mínimo de complicações possíveis. Lockwood^{6,7} propôs a fixação da derme do retalho a ser tracionado superiormente à fâscia de Colles, obtendo resultado mais estável em relação à migração das cicatrizes e à recorrência de ptose. Spirito¹⁰ recorreu à ressecção de triângulo perivulvar. Hurwitz¹¹ descreveu técnica em L para cruroplastia. Kirwan⁹ utiliza técnica em âncora tratando em conjunto a ptose glútea e as coxas. Dentre as técnicas possíveis, a utilização de cicatriz vertical nos casos que envolvem grandes sobras de pele é imperativa.

O posicionamento das cicatrizes na coxa está relacionado com a extensão da ressecção de pele e com a tensão no fechamento dos retalhos.

A manutenção de um retalho triangular na prega inguinal, descrita neste artigo, modifica de forma simples a técnica original da cruroplastia medial em “T”, sem prolongar excessivamente o procedimento. Ao ser preservada uma ilha de pele fixa aos ligamentos profundos da região inguinal, área de maior tração crânio-caudal, entende-se que há divisão da

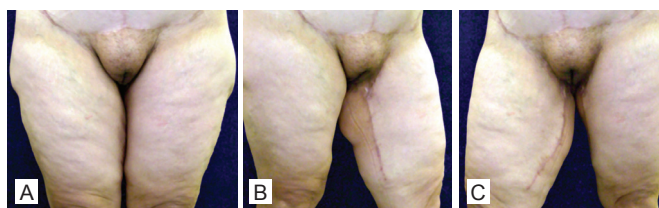


Figura 12 – Pós-operatório de 9 meses.

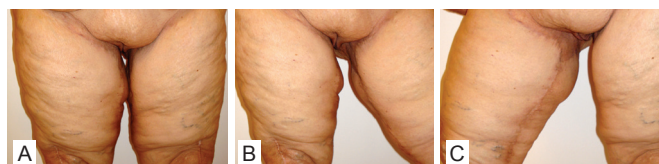

Figura 13 – Pós-operatório de 3 meses.

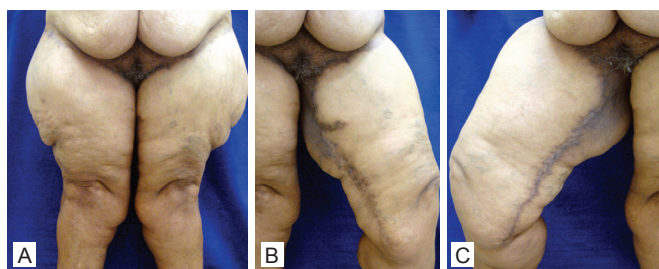


Figura 14 – Pós-operatório de 8 meses. Nota-se a necessidade de tratamento lateral das coxas neste caso.

tração exercida neste local ao longo de todo o retalho, em vez de em um só ponto, prevenindo complicações. Em séries preliminares de cruroplastias mediais, realizadas em nosso serviço utilizando-se apenas os preceitos de Lockwood^{6,7}, observou-se complicações como cicatrização retardada em torno de 50%, deiscências 20% e distopias vulvares e cicatriciais variando de 20 a 40% (dados não publicados). Observamos que esta variação técnica é mais uma opção cirúrgica a ser incluída com segurança na cruroplastia, a fim de prevenir o mau posicionamento vulvar e a migração inferior das cicatrizes, além de minimizar os problemas relacionados à cicatrização da ferida operatória (Figuras 12 a 16).

CONCLUSÃO

Dentre as dezoito pacientes submetidas à variação técnica do retalho triangular utilizada na cruroplastia medial pós

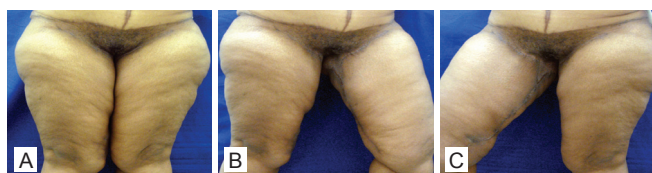

Figura 15 – Pós-operatório de 12 meses.

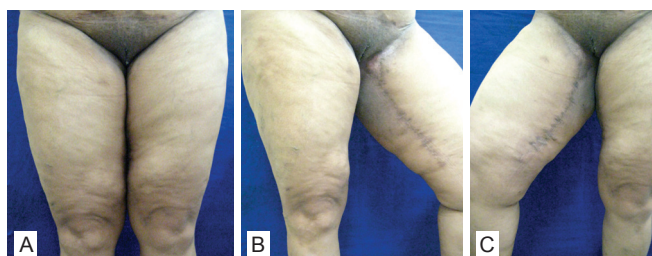


Figura 16 – Pós-operatório de 18 meses.

grandes perdas ponderais, nenhuma apresentou tração lateral da vulva e houve minimização da migração inferior de cicatrizes em todas as pacientes.

REFERÊNCIAS

1. Pitanguy I, Gontijo de Amorim NF, Radwanski HN. Contour surgery in the patient with great weight loss. *Aesthetic Plast Surg.* 2000;24(6):406-11.
2. Moreno CH, Guedes Neto HJ, Helene Junior A, Malheiros CA. Thighplasty after bariatric surgery: evaluation of lymphatic drainage in lower extremities. *Obes Surg.* 2008;18(9):1160-4.
3. Bruschi S, Datta G, Bocchiotti MA, Boriani F, Obbialero FD, Fraccalvieri M. Limb contouring after massive weight loss: functional rather than aesthetic improvement. *Obes Surg.* 2009;19(4):407-11.
4. Lewis JR Jr. Correction of ptosis of the thighs: the thigh lift. *Plast Reconstr Surg.* 1966;37(6):494-8.
5. Mathes DW, Kenkel JM. Current concepts in medial thighplasty. *Clin Plast Surg.* 2008;35(1):151-63.
6. Lockwood T. Lower body lift with superficial fascial system suspension. *Plast Reconstr Surg.* 1993;92(6):1112-22.
7. Lockwood TE. Fascial anchoring technique in medial thigh lifts. *Plast Reconstr Surg.* 1988;82(2):299-304.
8. Le Louarn C, Pascal JF. The concentric medial thigh lift. *Aesthetic Plast Surg.* 2004;28(1):20-3.
9. Kirwan L. Anchor thighplasty. *Aesthet Surg J.* 2004;24(1):61-4.
10. Spirito D. Medial thigh lift and DE.C.LI.VE. *Aesthetic Plast Surg.* 1998;22(4):298-300.
11. Hurwitz DJ. Medial thighplasty. *Aesthet Surg J.* 2005;25(2):180-91.
12. Hodgkinson DJ. Medial thighplasty, prevention of scar migration, and labial flattening. *Aesthetic Plast Surg.* 1989;13(2):111-4.

Correspondência para:

Jayme A. Farina Jr.
Hospital das Clínicas de Ribeirão Preto – Departamento de Cirurgia e Anatomia
Av dos Bandeirantes, 3900 – Ribeirão Preto, SP, Brasil – CEP: 14040-030
E-mail: jafarinajr@fmrp.usp.br