

# Variações anatômicas do tecido celular subcutâneo pós-perda ponderal

*Anatomic variations of the subcutaneous tissue after ponderal weight lost*

SERGIO LEVY SILVA<sup>1</sup>

Trabalho realizado no Centro Integrado de Cirurgia Plástica e Departamento de Morfologia da Universidade Federal Fluminense, Niterói, RJ, Brasil.

Artigo submetido pelo SGP (Sistema de Gestão de Publicações) da RBCP.

Artigo recebido: 14/8/2010  
Artigo aceito: 3/12/2010

## RESUMO

**Introdução:** Os dois estratos de gordura que compõem o tecido celular subcutâneo variam de espessura nas diversas regiões do corpo, com o peso, idade, sexo e genética. Quando submetidos a amplas variações volumétricas decorrentes de cirurgia bariátrica ou por dietas extremas, alterações macroscópicas e histológicas são evidentes e generalizadas pelo corpo. **Método:** Foram estudadas 28 peças cutâneas cirúrgicas selecionadas nas regiões epigástrica, peri-umbilical, hipogástrico e lombar, para avaliações na diferença de espessura e das suas características estruturais macroscópicas e distribuídas em três grupos: o padrão normal para fins comparativos, os que foram submetidos a cirurgia bariátrica e os que somente tiveram grandes perdas ponderais por dietas alimentares. **Resultados:** Macroscopicamente foram encontradas alterações diversas das características padrões, na cor do tecido adiposo, na estrutura da fáscia superficial e na arquitetura dos lóbulos adiposos, porém similares nas regiões selecionadas.

**Descritores:** Tela subcutânea. Perda de peso. Anatomia.

## ABSTRACT

**Background:** The two adipose stratus that compose the subcutaneous tissue present different thickness in the body regions, that suffer effects with the weight variations, age, genders and genetics. When submitted to extended body weight variations by bariatric surgeries or extreme diets, generalized macroscopic and histological changes are also observed. **Methods:** Twenty eight surgical skin human specimens obtained after surgeries, were selected from the epigastric, peri-umbilical, hypogastrium and flank regions to be evaluated in their thickness and structural variations, from patients after been submitted by bariatric surgery or diets with extensive ponderal weight lost. **Results:** Macroscopic analysis showed changes from the original patterns related to the fat color, at the superficial fascia and the architectural of the adipose lobules but similar in the selected regions.

**Descriptors:** Subcutaneous tissue. Weight loss. Anatomy.

## INTRODUÇÃO

O presente estudo está direcionado exclusivamente às variações do tecido celular subcutâneo após grandes perdas ponderais, com ou sem prévia cirurgia bariátrica, observadas nas camadas areolar, lamelar e na fáscia superficial comparadas às das consideradas padrão.

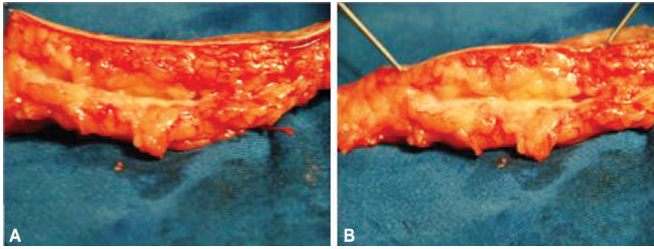
O tecido celular subcutâneo também chamado adiposo é originário do mesoderma, tem as funções de proteção, armazenamento energético, isolamento térmico, além ainda de determinar a harmonia da forma das regiões do corpo e a lisura da sua superfície.

A camada areolar está formada por células globulares, túrgidas e superpostas, comparadas a pacotes tridimensionais em que o tecido conjuntivo extremamente delgado mantém as células em posição, por onde passam vasos e nervos que atingem o derma para formar os respectivos plexos.

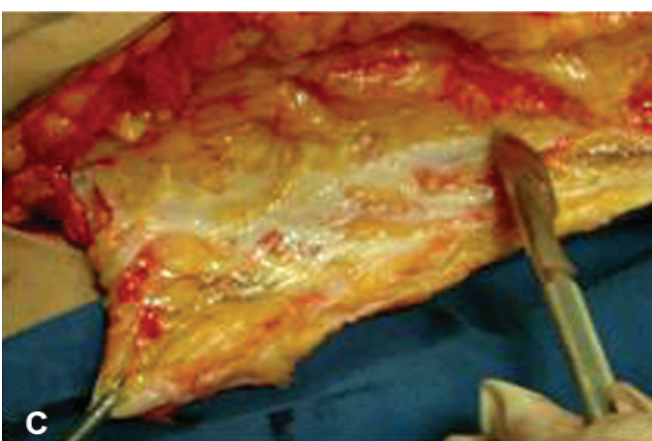
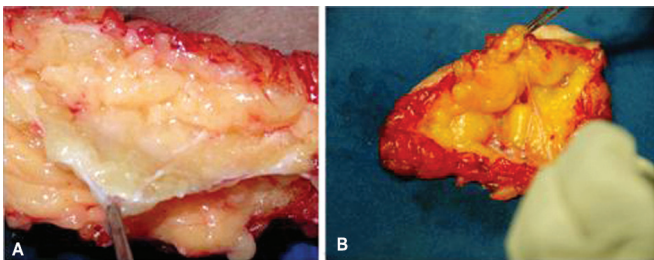
A camada lamelar é constituída de células adiposas fusiformes e pequenas, superpostas em lâminas que armazenam em maior volume a gordura em excesso pelo tropismo natural, causando as dismorfias localizadas em que a genética é o maior fator determinante (Figura 1).

Os vasos e nervos que percorrem os espaços músculo-aponeuróticos atingem a derme após passarem por entre as duas

1. Cirurgião plástico; Membro Titular da Sociedade Brasileira de Cirurgia Plástica, Prof. convidado da Universidade Federal Fluminense, Prof. de Pós-graduação da Universidade Gama Filho, Rio de Janeiro, RJ, Brasil.



**Figura 1 – A e B:** Aspecto macroscópico de duas peças cutâneas do hipogástrio obtidas no decurso da abdominoplastia da paciente controle, com nítida visualização da fâscia superficial separando as camadas de gordura areolar e lamelar.

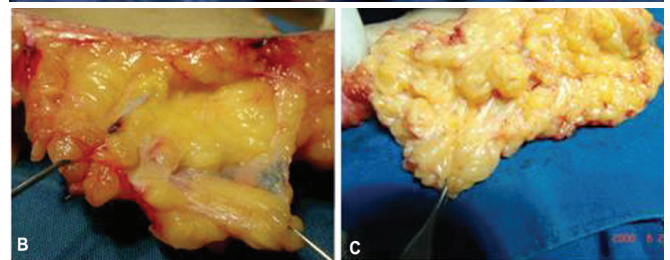
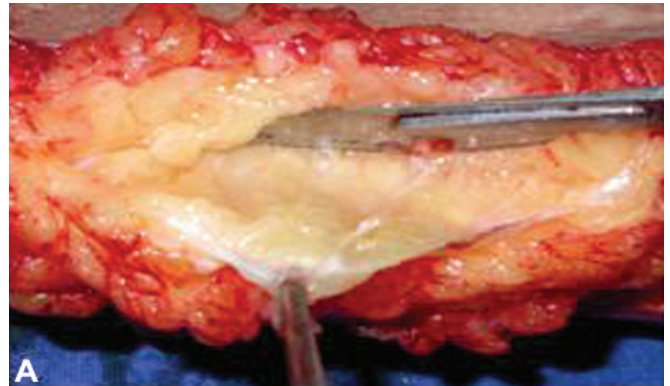


**Figura 2 – A:** Detalhe macroscópico da dissecção do epigástrico da paciente controle, que demonstra a preservação da fâscia e das duas camadas adiposas. **B:** Mesma região epigástrica com a fâscia superficial dissecada e íntegra na quase totalidade da região. **C:** Mesma região epigástrica em paciente pós cirurgia bariátrica em que a fâscia superficial está amplamente invadida por lóbulos adiposos da camada lamelar, com perda da separação das duas camadas.

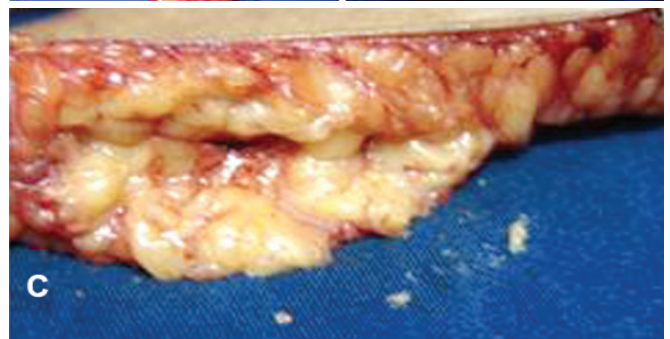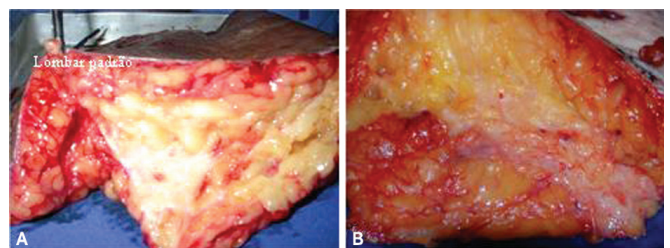
camadas e a fâscia superficial, dando-lhes a vitalidade necessária, além de conduzir os excessos de gordura metabolizada para ambas as camadas, sendo preponderante para a lamelar.

### MÉTODOS

As regiões analisadas foram: epigástrica, umbilical, hipogástrica e os flancos, por serem as que mais sofrem distrofias e, conseqüentemente, mais solicitadas para a sua remoção nas lipoaspições, abdominoplastias e nas flancoplastias.



**Figura 3 – A:** Detalhe macroscópico da região peri-umbilical da paciente padrão, com preservação similar às descritas para a região epigástrica. **B:** Mesma região em paciente pós dieta demonstra preservação parcial da fâscia superficial separando as duas camadas adiposas. **C:** Mesma região em paciente pós cirurgia bariátrica com grande desintegração da arquitetura adiposa, em que as duas camadas adiposas estão miscigenadas, prevalecendo a cor esbranquiçada da gordura em ambas as camadas.



**Figura 4 – A:** Região dos flancos com semelhante distribuição da fâscia superficial e das duas camadas, prevalecendo maior volume da lamelar como característica própria da região. **B:** Peça cutânea de paciente pós perda ponderal por dieta semelhante à das demais regiões já descritas. **C:** Paciente pós cirurgia bariátrica, em que o quadro estrutural se assemelha ao das regiões descritas.



Todas as peças cirúrgicas obtidas de pacientes pós abdominoplastia e flancoplastias estavam com cerca de 10 a 20% de aumento de peso corporal em relação à altura na época em que se submeteram a cirurgia.

As peças controle para estudo comparativo foram obtidas de uma mulher caucasiana, 45 anos de idade, cerca de 1,65 m de altura e 64 kg. Todas as peças analisadas seguiram o mesmo padrão, com uma única variável ligada ao peso corporal.

## RESULTADOS

### Região Epigástrica

Houve pouca variação de espessura entre as camadas aréola e lamelar. O tipo de tecido adiposo, nas duas camadas na paciente padrão e nos pacientes com perda ponderal, também não variou. Porém, os pacientes submetidos a cirurgia bariátrica apresentavam sempre maior espessura da camada lamelar, descontinuidade na estrutura da fáscia superficial, como se tivesse havido múltiplas rupturas pela infiltração de células adiposas, com coloração esbranquiçada e de características atróficas e hiperplasia (Figura 2).

### Região Umbilical

Nesta região, na paciente padrão e nos pacientes de perda ponderal, a camada lamelar é mais espessa. Nos pacientes submetidos a cirurgia bariátrica, a camada lamelar também é mais espessa com a mesma descontinuidade na estrutura da fáscia superficial, coloração no tecido adiposo, hiperplasia celular e com características atróficas (Figura 3).

### Região dos Flancos

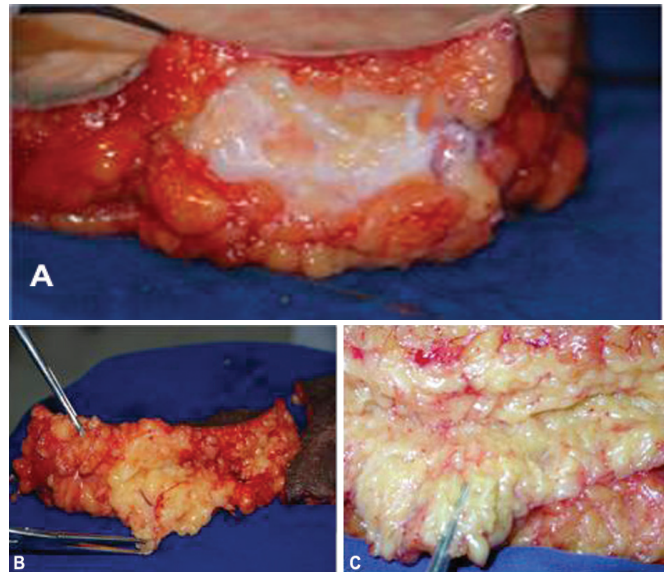
Na paciente padrão e nos pacientes com perdas ponderais, a camada areolar era mais espessa do que a lamelar. Nos pacientes bariátricos, houve hipertrofia da camada lamelar e desarranjo similar ao da região epigástrica, ou seja, desestruturação da fáscia superficial, trabéculas em ambas as camadas e cor esbranquiçada do tecido adiposo (Figura 4).

### Região Hipogástrica

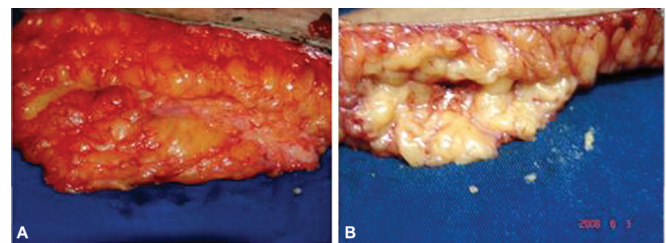
Nesta região, a paciente padrão e as peças apresentaram equivalência de espessura nas duas camadas. Nos pacientes pós-cirurgia bariátrica, foram observadas numerosas trabéculas finas de tecido conjuntivo que penetravam nas camadas areolar e lamelar, causando desarranjo total da fáscia superficial e das características de ambas as camadas adiposas e a coloração esbranquiçada (Figura 5).

## DISCUSSÃO

Foram observados que, no caso padrão e nos pacientes com perda ponderal sem cirurgia bariátrica, apesar de hiperplasia dos adipócitos entre as camadas areolar e lamelar, foi mantida a definição da arquitetura celular nas camadas areolar e lamelar, separadas pela fáscia superficial semi-integra, assim como a coloração amarela do tecido gorduroso (Figura 6). O critério de



**Figura 5 – A, B e C:** Região do hipogástrio em que o aspecto macroscópico é semelhante à das demais regiões descritas.



**Figura 6 – A e B:** Aspecto comparativo de duas peças cutâneas da região lombar que evidenciam as diferenças de coloração e desarranjo estrutural em pacientes pós dieta e pós cirurgia bariátrica, respectivamente. Apesar destas diferenças, ambas diferem nas características da pele normal desta região, pelo aumento de riscos no decurso da lipospiração pelas alterações macroscópicas destas regiões descritas.

semi-integra comparado às características da paciente controle ocorre pelas perfurações esparsas na fáscia superficial e pequenas a moderadas invasões de gordura da camada lamelar.

O grupo de pacientes submetidos à cirurgia bariátrica apresentou, em todas as regiões analisadas, áreas com adipócitos hiper e hipotróficos, como cachos de uvas, com total indefinição entre as camadas areolar e lamelar decorrente da perda estrutural da fáscia superficial, tornando-se permeável à infiltração da gordura, além da perda da coloração amarela para a esbranquiçada. Esta diferenciação pode estar ligada à síndrome da má absorção nos pacientes pós-cirurgia bariátrica, diferente dos que passaram por dieta hipocalórica com absorção de nutrientes em menor quantidade. Estes aspectos macroscópicos foram semelhantes nas quatro regiões neste estudo. A justificativa da seleção destas regiões se deve pelo elevado percentual de solicitações para a melhoria estética pela

cirurgia, lipoaspiração ou ambas, no mesmo ou em tempos operatórios são realizados.

Diante dos achados, dois detalhes devem ser registrados quanto aos cuidados a serem tomados nos pacientes pós cirurgia bariátrica e nos que perderam peso pós dieta calórica e que vierem a ser submetidos a cirurgias com lipoaspiração e ressecção de excessos de pele, face ao desarranjo estrutural da pele<sup>1</sup>. Os pacientes pós cirurgia bariátrica têm perda da elasticidade da pele pelo desarranjo tecidual em toda a sua espessura, particularmente das fibras elásticas e pela fragmentação da fáscia superficial invadida pelo tecido adiposo da camada lamelar conectada com a areolar. A dissecação dos excessos cutâneos deve ficar restrita à extensão a ser ressecada. O inverso aumenta o espaço morto e comprometimento da vascularização dos retalhos que aumenta a possibilidade de deiscência, necrose e seromas. A pele perdendo seu natural turgor não se adapta naturalmente ao plano músculo aponeurótico. Apesar da ampla redução das dobras cutâneas e pela ressecção cirúrgica, o seu aspecto atrófico persiste em graus variados, de acordo com a região e extensão da desestruturação da arquitetura normal.

Nos pacientes com perda ponderal por dietas, a estrutura histológica é mantida com melhor capacidade retrátil e da qualidade do seu turgor. Apesar desses aspectos, há também

perda do turgor e da pele, além da sua elasticidade, em que o procedimento similar de dissecação e ressecção dos excessos cutâneos devem ser similares<sup>2-5</sup>. A lipoaspiração deve também ser mais criteriosa nos pacientes pós cirurgia bariátrica, pelas mesmas razões ligadas ao desarranjo estrutural. As alterações estruturais das camadas adiposas e da fáscia superficial determinam maiores cuidados e parcimônia na lipoaspiração superficial e profunda. As consequências são autoexplicativas ligadas à remoção excessiva de gordura e ao aumento das possibilidades de perfurações da parede abdominal, onde pode haver maiores riscos do nível em que a cânula não esteja determinado.

## REFERÊNCIAS

1. Avelar JM, Illous YG. Lipoaspiração. São Paulo:Hipocrates;1986.
2. Fournier P, Oteni FM, Avelar JM. Introdução ao estudo metabólico da lipoaspiração. In: Avelar JM, ed. Lipoaspiração. São Paulo:Hipocrates;1986.
3. Haw WA. Histologia. Rio de Janeiro:Guanabara Koogan;1967.
4. Levy S, Carreirão S, Antunes E, Fernandes MP. Anatomia do tecido celular subcutâneo e da parede ântero-lateral do abdome. In: Saldanha OR, ed Lipoabdominoplastia. Rio de Janeiro:DiLivro;2004.
5. Souza Correia ICO. Metabolismo do tecido adiposo. In: Souza Pinto EB, ed. Lipoaspiração superficial. Rio de Janeiro:Revinter;1999.

---

### Correspondência para:

Sergio Levy Silva  
Rua Itapiru, 1383 – Rio Comprido – Rio de Janeiro, RJ, Brasil – CEP 20251-032  
E-mail: slevy@br.inter.net