

Retalhos miocutâneos de músculo peitoral maior: resultados e complicações em uma série de 116 casos

Myocutaneous flap of pectoralis major muscle: results and complications in a series of 116 cases

VINÍCIUS SILVA DE LIMA¹
 RAUL PRUINELLI²
 VINÍCIUS GRANDO GAVA³
 VINÍCIUS LOPES SILVA⁴

RESUMO

Introdução: Os retalhos miocutâneos representam uma importante arma com que conta o cirurgião plástico quando se depara com grandes defeitos a serem cobertos após ressecção de tumores. **Objetivo:** O presente estudo tem por objetivo relatar a incidência de complicações com o uso de retalhos miocutâneos de músculo peitoral maior para reconstrução em cirurgia oncológica, em especial de cabeça e pescoço. **Método:** Foi realizado um estudo retrospectivo. Foram estudados pacientes operados por lesões malignas de cabeça e pescoço, nos quais se usou a técnica em discussão. **Resultados:** Foram avaliados 116 pacientes operados no período entre março de 1994 e julho de 2009. Houve 2 perdas totais de retalho, 14 perdas parciais e formação de 17 fistulas. **Conclusão:** A incidência de complicações foi relativamente alta, o que relacionamos com o avançado estágio de doença dos pacientes operados e estado nutricional dos mesmos, além do porte das cirurgias. Apesar disso, os autores consideram o retalho miocutâneo de músculo peitoral maior um grande aliado para o cirurgião plástico que trabalha em reconstrução de cabeça e pescoço.

Descritores: Retalhos cirúrgicos. Músculos peitorais. Cirurgia Plástica / métodos.

SUMMARY

Introduction: The myocutaneous flap is an important tool on which the plastic surgeon relies when handling major defects after tumors resection. **Purpose:** The objective of this study is reporting the incidence of post-operative complications with myocutaneous flap of pectoralis muscle for repairs in oncologic surgery, especially head and neck. **Methods:** A retrospective survey was performed. Patients with head and neck malignancies submitted to this technique were studied. **Results:** Between March/1994 and July/2009, 116 patients submitted to oncologic surgery were evaluated. There were 2 total flap losses, 14 partial flap losses and 17 fistulas. **Conclusion:** The incidence of surgical complications was relatively high, what we believe to be linked with the advanced oncologic disease stage in our population, their nutritional condition and the nature of the surgery. Despite that, the authors consider that the myocutaneous flap of pectoralis muscle is a good choice for plastic surgeons working in head and neck reconstruction.

Descriptors: Surgical flaps. Pectoralis muscle. Surgery, Plastic / methods.

Trabalho realizado no Hospital
 Nossa Senhora da Conceição,
 Porto Alegre, RS, Brasil.

Artigo submetido pelo
 SGP (Sistema de Gestão de
 Publicações) da RBCP.

Artigo recebido: 15/4/2010
 Artigo aceito: 9/9/2010

1. Membro Titular da Sociedade Brasileira de Cirurgia Plástica (SBCP); Preceptor das Residências de Cirurgia Plástica da Pontifícia Universidade Católica do Rio Grande do Sul (PUC-RS) e do Hospital Nossa Senhora da Conceição (HNSC).
2. TCBC; Mestre em cirurgia; Preceptor-chefe da Residência de Cirurgia Oncológica do HNSC.
3. Mestre em cirurgia; Ex-residente de Cirurgia Oncológica do HNSC.
4. Cirurgião oncológico; Ex-residente de Cirurgia Oncológica do HNSC.

INTRODUÇÃO

Quando se trabalha em reconstrução pós-resssecção oncológica, é comum deparar-se com grandes defeitos a serem cobertos. Muitas vezes, o tratamento irá demandar reconstruções amplas, com necessidade de grandes volumes de tecido, que não podem ser transferidos das regiões próximas. Nessas situações, o retalho de músculo peitoral maior revela-se um instrumento de grande valia, por sua versatilidade e segurança circulatória. Outras vantagens que contribuem para a popularidade dessa opção entre os cirurgiões é a possibilidade de reconstrução imediata sem mudança de decúbito; a possibilidade de reconstrução tridimensional, por apresentar várias camadas de tecido; o fato de poder-se usar a pele para substituição tanto de pele quanto de mucosa, entre outros.

O músculo peitoral maior tem como artéria nutridora principal a acromiotorácica, e como secundária, ramo da artéria mamária externa, além de ramos perfurantes das artérias intercostais.

O retalho de músculo peitoral maior vem sendo largamente utilizado desde o final da década de 70 do século passado, quando foi descrito por Ariyan^{1,2}. Ele pode ser empregado em várias situações, como reconstrução de faringe, soalho da boca, perdas cutâneas de região cervical e de face, podendo também reconstruir defeitos ósseos pós-resssecção de mandíbula, levando-se, para tanto, um segmento de costela junto com o músculo, ou, ainda, com a utilização de enxertos ósseos.

Diversos autores, como El-Marakby³, têm relatado incidência bastante elevada de complicações em suas séries. Assim, perdas parciais ou totais do retalho, fístulas, deiscências, infecções e hematomas são eventos encontrados com bastante frequência nesses estudos.

MÉTODO

Os autores trabalham no serviço de cirurgia oncológica de um hospital de grande porte, fazendo parte de uma equipe multidisciplinar. Os pacientes são operados inicialmente pelo cirurgião oncológico, o qual, após a exérese dos tumores, repassa ao autor principal a responsabilidade de cobrir os defeitos gerados por tais ressecções.

A seleção dos pacientes obedeceu, então, a um único critério: existência de um defeito a ser coberto que não fosse passível de tratamento por retalhos locais ou por procedimentos de menor porte, e, conseqüentemente, menor risco.

As decisões de indicação da forma de fechamento das lesões foram tomadas, em quase todos os casos, durante a cirurgia, após a ressecção das massas tumorais, quando era possível ver-se a real extensão das feridas e a quantidade de tecido que deveria ser transferida para obter-se um resultado

adequado. A escolha dos pacientes foi feita pelo tamanho e complexidade do defeito a ser fechado. Portanto, não houve seleção prévia de pacientes.

As decisões quanto ao tipo de tratamento a ser executado foram tomadas em função dos defeitos que se apresentaram após a ressecção dos tumores.

Todos os pacientes apresentavam tumores malignos de cabeça ou pescoço.

Os dados foram inseridos no programa Excel e uma análise estatística descritiva foi realizada.

RESULTADOS

No período compreendido entre março de 1994 e julho de 2009, foram operados pelo autor, ou por residentes sob sua supervisão direta, 116 pacientes nos quais se usou o retalho de músculo peitoral maior. Destes, 101 eram do sexo masculino. Cinquenta e três pacientes foram operados para reconstrução de faringe, 44 para reconstrução de cavidade oral, principalmente soalho da boca, 9 para reposição de pele cervical, 5 para reconstrução oral associada a pele da face, 3 para reposição de pele da face e 2 para tratamento de fístulas orofaríngeas (Figura 1). As idades encontravam-se no intervalo de 33 a 74 anos, com média de 63 anos.

A incidência de complicações foi elevada (Figura 2). Houve dois casos de perda total do retalho, um deles por insuficiência circulatória e outro por infecção grave no sítio receptor. Houve outros 3 casos de infecção grave, mas que evoluíram sem perda do retalho. Os casos de

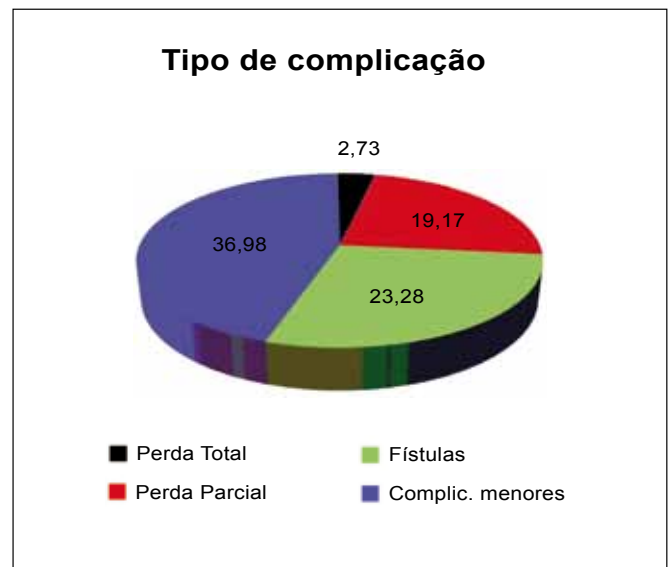


Figura 1 - Tipos de cirurgia (em %).

perda parcial do retalho foram 23, sendo que 3 deles necessitaram desbridamento e resutura, tendo os demais evoluído bem com tratamento conservador (15 deles foram sofrimento de bordos ou epidermólise). Outra complicação com incidência elevada foi o aparecimento de fístulas salivares (21), que ocorreram principalmente nos casos de reconstrução de faringe. Além destas, ocorreram complicações menores, como hematomas/seromas na área doadora, pequenas deiscências de sutura, infecções

leves de pele e outras, totalizando 27 casos. Aconteceram, ainda, dois casos de deiscência, com exposição de placa de fixação óssea.

Com relação às fístulas, 6 delas necessitaram novo procedimento cirúrgico para fechamento, seja por confecção de novo retalho, seja por aproximação borda a borda. As demais fecharam espontaneamente com tratamento conservador.

As Figuras 3 a 9 ilustram alguns casos dessa casuística.

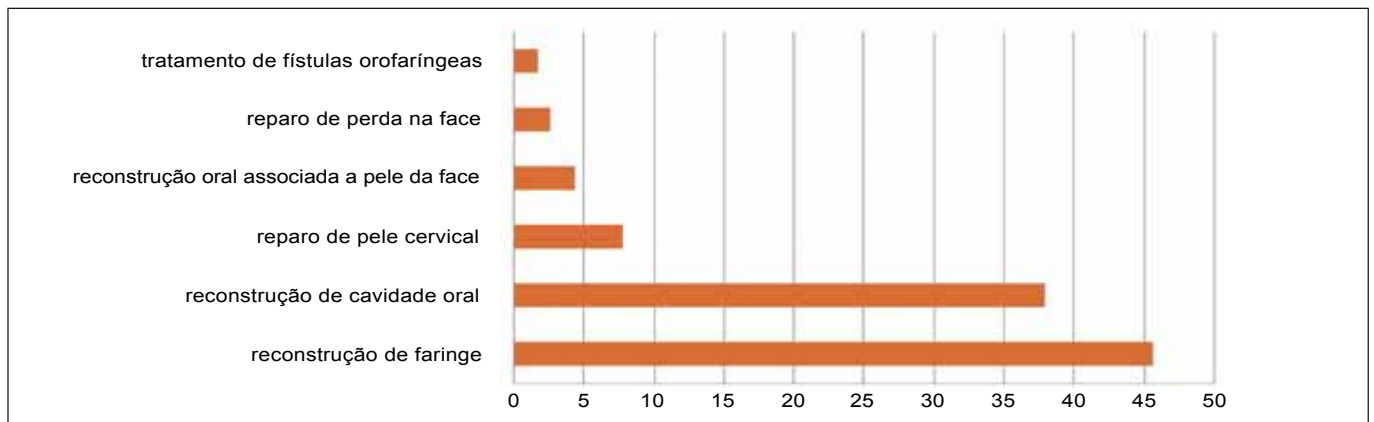


Figura 2 - Complicações por tipo.

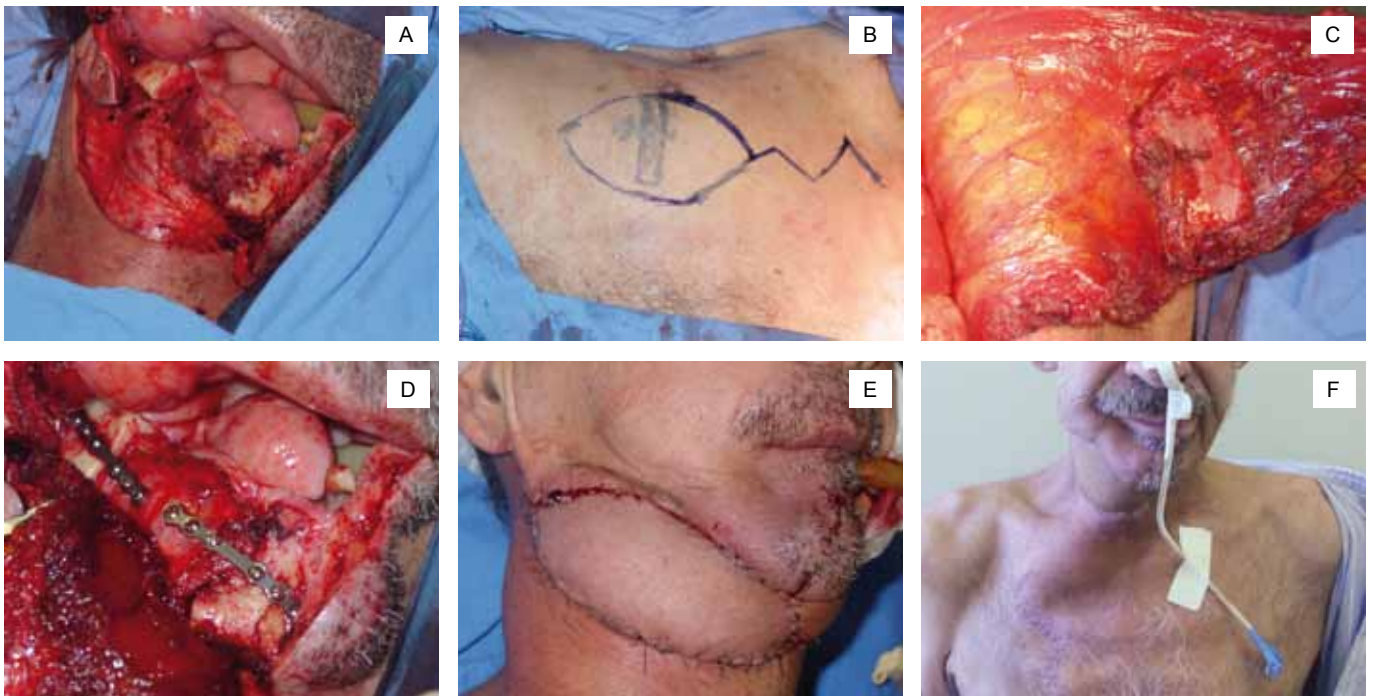


Figura 3 - *A:* Perda de partes moles e segmento de mandíbula após ressecção de tumor. *B:* Retalho osteomiocutâneo demarcado. *C:* Retalho elevado com segmento de costela. *D:* Segmento de costela fixado na mandíbula. *E:* Aspecto ao final de cirurgia. *F:* Pós-operatório de 50 dias, sem intercorrências.

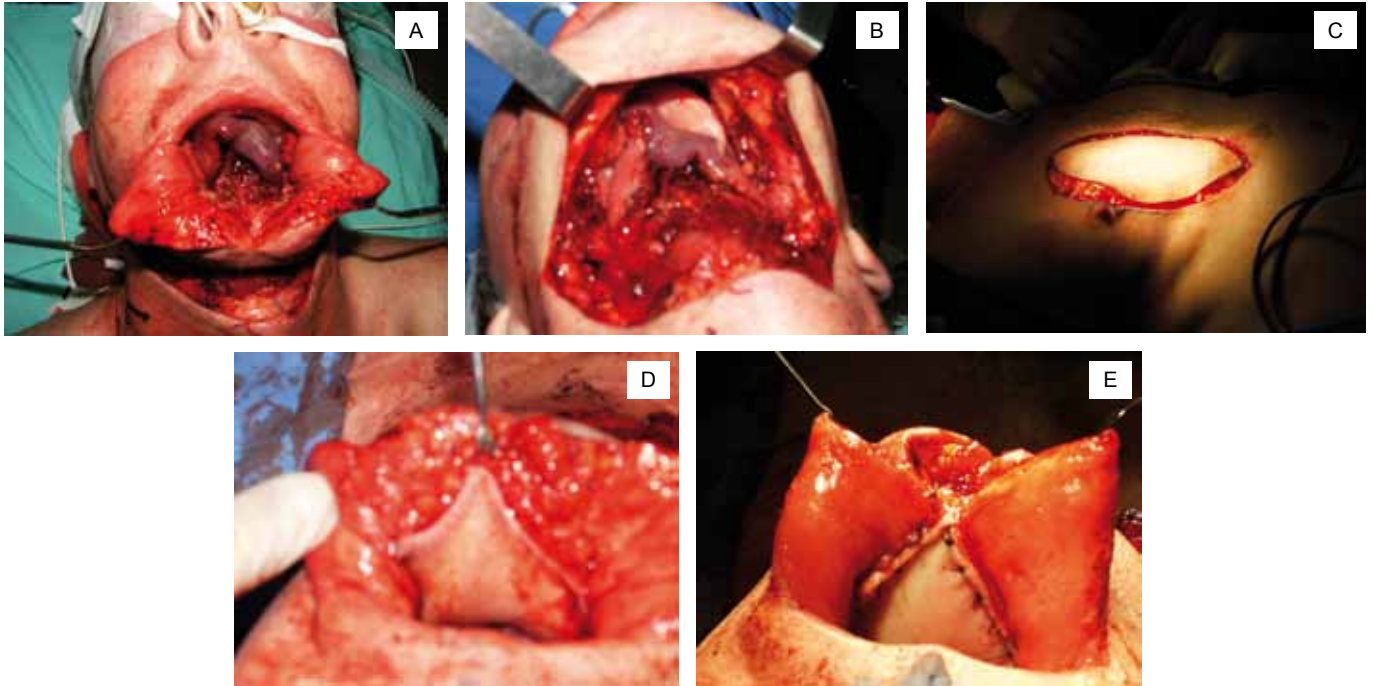


Figura 4 - A: Ressecção de soalho da boca. **B:** Vista inferior da área a ser reconstruída. **C:** Início da dissecação do retalho. **D:** Retalho posicionado na cavidade oral. **E:** Final da sutura do retalho na cavidade oral.

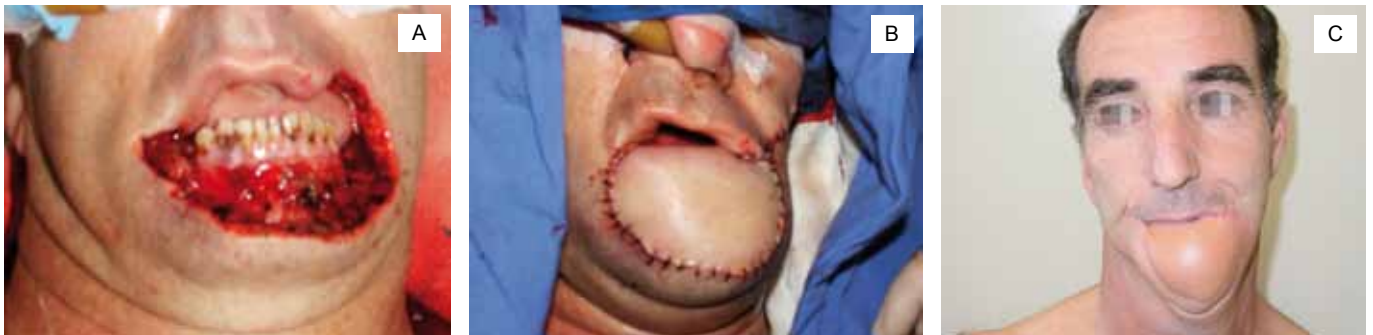

Figura 5 - A: Ressecção total de lábio inferior, parte do lábio superior e parte da bochecha em paciente com radioterapia prévia. **B:** Aspecto do retalho ao final da cirurgia. **C:** 14 meses após a cirurgia.

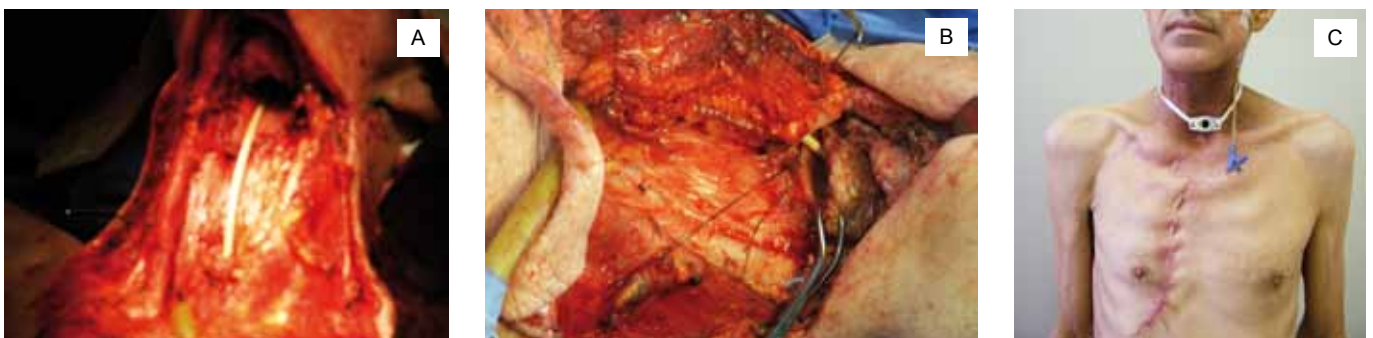

Figura 6 - A: Após ampla ressecção de hipofaringe. **B:** Interposição de retalho tunelizado para refazer o trânsito faringoesofágico. **C:** Resultado após 3 meses, boa evolução, sem intercorrências.

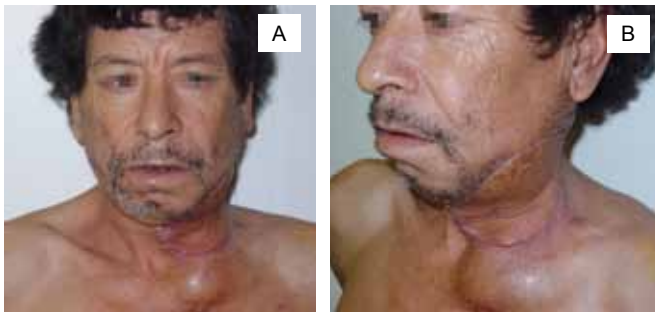

Figura 7 - A: Retalho para reconstrução de região cervical.
B: Visão lateral.

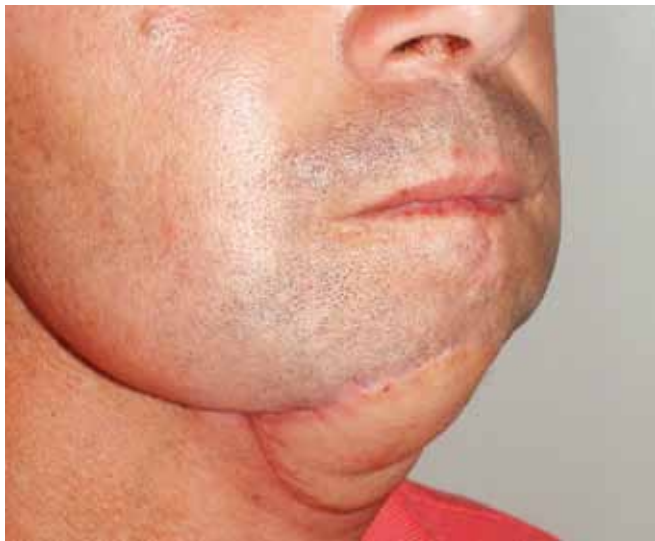

Figura 8 - Retalho osteomiocutâneo para reparo de mandíbula e submento.

DISCUSSÃO

O retalho miocutâneo de músculo peitoral maior encontra larga utilização na cirurgia plástica reparadora, notadamente nas cirurgias de cabeça e pescoço, após ressecções oncológicas. É o retalho mais utilizado para grandes reconstruções, por sua versatilidade, arco de rotação longo, segurança circulatória e distância de zonas irradiadas⁴⁻⁶.

O advento dos retalhos microcirúrgicos trouxe novas opções de tratamento para as grandes perdas teciduais de cavidade oral, face e região cervical. O retalho livre antebraquial apresenta vantagens sobre o retalho miocutâneo de músculo peitoral maior em várias situações⁷. Apesar disso, esta continua sendo a primeira opção para muitas situações em vários serviços no mundo inteiro.

Ao escolher uma determinada opção de reconstrução em cirurgia de reconstrução pós-ressecção de cabeça e pescoço, o cirurgião busca obter o melhor resultado possível do ponto

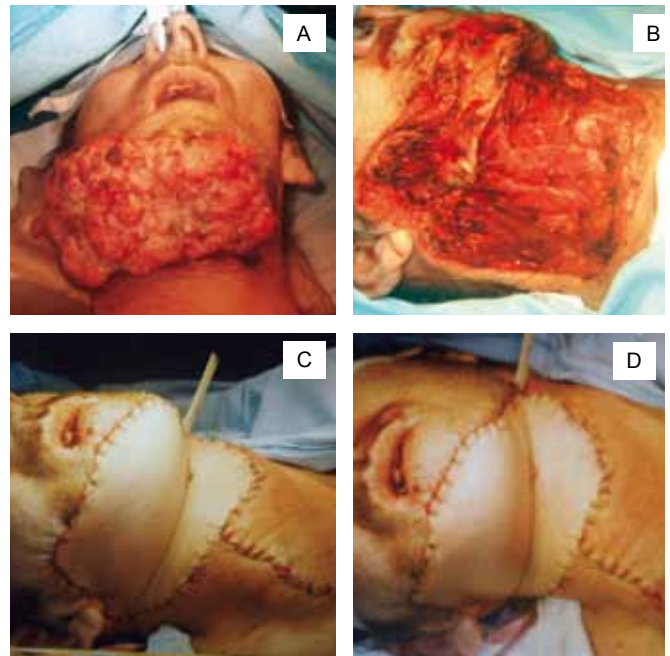


Figura 9 - A: Extensa lesão vegetante em região cervical e face.
B: Aspecto após ressecção. **C:** Retalho com grande ilha cutânea.
D: Visão frontal.

de vista funcional e estético. Assim, numa reconstrução de lábio, por exemplo, as escolhas iniciais normalmente recaem sobre as menos complexas em detrimento das mais complexas. Dessa forma, quando o fechamento primário não é possível, usam-se técnicas que empreguem tecidos próximos e mantenham a continência, como os de Abbè-Estandler ou Karapandzik^{8,9}. Quando o tamanho dos defeitos não permite, ou quando essas áreas apresentam-se em más condições por irradiação prévia, parte-se para os retalhos à distância, como os de músculo peitoral maior, que nem sempre tem um resultado tão bom quanto esses, no que concerne a aspecto e fisiologia.

Como pode-se observar na Tabela 1, o número de complicações (73) foi elevado levando-se em conta que n=116, mesmo considerando que vários pacientes tiveram mais de uma complicação, como, por exemplo, fístula e deiscência de sutura. Quando se considera somente as complicações maiores, a incidência cai para 31 (26%), o que, se ainda é elevado, é aceitável para esse tipo de cirurgia, e compatível com dados da literatura^{3,10,11}. Para efeito de comparação, nosso índice de complicações foi de 62,9%; El-Marakby³ relata uma taxa de 60.

Sem dúvida, existem vários fatores, além dos relacionados à boa técnica cirúrgica, que influenciam na incidência das complicações, entre eles tabagismo, estágio da doença,

Tabela 1 - Complicações por sítio.

Perda total	2	—	—	—
Perda parcial	—	14	9	—
Fístula	17	4	—	—
Outras (hematomas, pequenas deiscências, etc)	15	8	4	—
Total de complicações	34 (64%)	26 (59%)	13 (76%)	—

estado nutricional, presença de comorbidades (hipertensão arterial sistêmica, diabetes melito, arteriopatas, etc)⁹.

Dependendo do uso que foi feito do retalho, uma complicação pode ter maior ou menor repercussão. Uma pequena deiscência pode ser insignificante em retalho usado para cobrir uma região cervical, mas pode ser muito importante em uma reconstrução de faringe, levando à formação de fistulas que podem trazer transtornos bastante significantes. Portanto, o emprego da boa técnica cirúrgica e do zelo pela integridade dos tecidos é sempre fundamental na busca de bons resultados.

CONCLUSÃO

Nesta série de casos, a incidência de complicações foi alta, semelhante à encontrada em outros estudos. Acredita-se que tais números devam-se basicamente ao estágio avançado das doenças e ao estado nutricional dos pacientes.

Os autores entendem que, apesar da frequência de aparecimento de complicações, e mesmo com o surgimento de novas e bem-sucedidas técnicas para o tratamento das grandes lesões e perdas teciduais de cabeça e pescoço resultantes de ressecções oncológicas, o retalho miocutâneo do músculo peitoral maior continua desempenhando um papel de destaque no arsenal de quem se propõe a enfrentar o desafio de encontrar soluções para casos de alta complexidade, muitas vezes sem a chance de realizar um planejamento cirúrgico prévio, em função das características próprias das cirurgias oncológicas, nas quais a amplitude das ressecções é definida ou modificada com frequência no transcorrer do ato cirúrgico.

REFERÊNCIAS

1. Ariyan S. The pectoralis major myocutaneous flap. A versatile flap for reconstruction in the head and neck. *Plast Reconstr Surg.* 1979;63(1):73-81.
2. Ariyan S, Cuono CB. Use of the pectoralis major myocutaneous flap for reconstruction of large cervical, facial or cranial defects. *Am J Surg.* 1980;140(4):503-6.
3. El-Marakby HH. The reliability of pectoralis major myocutaneous flap in head and neck reconstruction. *J Egypt Natl Canc Inst.* 2006;18(1):41-50.
4. Pfuetszenreiter Jr. EG, Andrade CRA, Lehn CN, Dedivitis RA. O retalho músculo-cutâneo peitoral maior na reconstrução do câncer de cabeça e pescoço. *Arq Bras Ciências Saúde.* 2008;33(3):151-4.
5. Wadwongtham W, Isipradit P, Supanakorn S. The pectoralis major myocutaneous flap: applications and complications in head and neck reconstruction. *J Med Assoc Thai.* 2004;87(Suppl 2):S95-9.
6. Frões Filho R, Rigo M, Pinto R, Collares M. Uso de retalho miocutâneo do músculo peitoral com pedículo exposto para reconstrução de face e pescoço. *Rev Soc Bras Cir Plast.* 1998;13(1):61-8.
7. Bree R, Reith R, Quak JJ, Uyl-de Groot CA, van Agthoven M, Leemans CR. Free radial forearm flap versus pectoralis major myocutaneous flap reconstruction of oral and oropharyngeal defects: a cost analysis. *Clin Otolaryngol.* 2007;32(4):275-82.
8. Milenovic A, Virag M, Uglesic V, Aljinovic-Ratkovic N. The pectoralis major flap in head and neck reconstruction: first 500 patients. *J Cranio-maxillofac Surg.* 2006;34(6):340-3.
9. Salvatori P, Motto E, Paradisi S, Zani A, Podrecca S, Molinari R. Oro-mandibular reconstruction using titanium plate and pectoralis major myocutaneous flap. *Acta Otorhinolaryngol Ita.* 2007;27(5):227-32.
10. Chaturvedi P, Pai PS, Pathak KA, Chaukar DA, Deshpande MS, D'Cruz AK. Simultaneous reconstruction of large skin and mucosal defect following head and neck surgery with a single skin paddle pectoralis major myocutaneous flap. *J Laryngol Otol.* 2005;119(4):303-5.
11. Okazaki M, Asato H, Takushima A, Sarukawa S, Nakatsuka T, Yamada A, et al. Analysis of salvage treatments following the failure of free flap transfer caused by vascular thrombosis in reconstruction for head and neck cancer. *Plast Reconstr Surg.* 2007;119(4):1223-32.

Correspondência para:

Vinícius Silva de Lima
Av. Encantado, 260 - Porto Alegre, RS, Brasil - CEP 90470-420
E-mail: vslima@portoweb.com.br