

# Técnica intramuscular na gluteoplastia de aumento

FERNANDO SOARES DE ALCÂNTARA, ISMAEL CARVALHO WISNIESKI, VANESSA ROCHELE SOARES COSTA, RODRIGO CÉSAR PIMENTA GOMES, LEONARDO MICHAL ZAKZAK, RICARDO LAPA CRUZE

## Introdução

A região glútea é considerada como elemento essencial na composição da beleza corporal e permanecem até os dias de hoje como expressão maior de feminilidade. Gonzales, em 2004, descreveu a técnica XYZ de colocação de prótese glútea na posição intramuscular, a qual consistia na determinação de 3 pontos de referência (XYZ) e de uma linha (G) como guia para o descolamento no interior do músculo glúteo máximo.

## Objetivo

Demonstrar alternativa às técnicas de gluteoplastia de aumento, baseada na colocação da prótese intramuscular, utilizando de forma simplificada os limites da dissecação, tendo como referência as estruturas anatômicas fixas da região glútea na confecção da loja do implante.

## Material e Métodos

De 2001 a 2010, foram operados 14 pacientes usando o método a seguir descrito. A idade destes variou de 25 a 50 anos (média: 32 anos), sendo apenas 2 homens. Hipoplasia glútea. Foram usados implantes específicos para a área glútea. Em 3 casos, utilizou-se próteses lisas redondas; em 6, texturizada oval, e próteses Quartzo® (modelos ovais de alta projeção) foram usadas nos 5 últimos casos, com o volume dos implantes variando de 250 a 500 ml (média de 350 ml). Pré-operatoriamente, o paciente foi marcado em dois momentos: na posição em ortostase foi traçado o limite superior do sulco interglúteo, indicando o início da incisão cutânea; em seguida, com o paciente sentado, foi traçada uma linha transversa em cada glúteo ao nível da base do isquão, correspondendo ao local onde o paciente apóia seu peso enquanto nesta posição, passando a representar o limite inferior do descolamento intramuscular. A incisão cutânea em fuso estreito (média de 6 cm de comprimento e 0,5 cm de largura) respeitou estritamente o sulco interglúteo do paciente. Foi feita a desepitelização do fuso, para confecção de ilha dérmica central com preservação do ligamento sacrocutâneo, e a incisão foi aprofundada lateralmente até a fáscia glútea. O

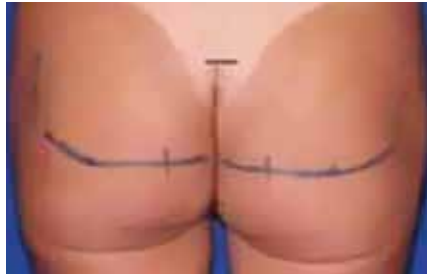

Figura 1 – Marcação dos limites superior da incisão cutânea e inferior do descolamento intramuscular.

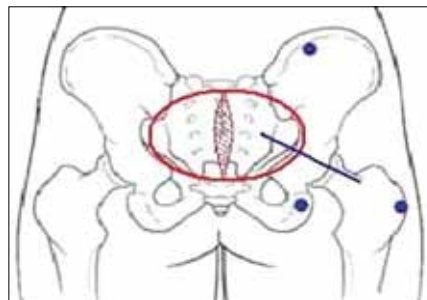


Figura 2 – Estruturas ósseas fixas utilizadas para delimitação do descolamento intramuscular (pontos azuis). Borda lateral do trocânter maior femoral, porção superior do tubérculo isquiático e borda inferior da crista ilíaca 6 cm lateral à espinha ilíaca pósterio-superior. Círculo vermelho: área de descolamento subcutâneo para exposição muscular. Linha azul: orientação da incisão na fáscia muscular para início da confecção da loja.

descolamento do subcutâneo para exposição adequada do glúteo máximo foi realizado imaginando-se um semicírculo originado na linha média, com cerca de 8 cm de raio. A fáscia glútea foi incisada em 6 cm, no sentido das fibras musculares e o plano intramuscular divulsionado de forma romba com pinça Duval, até 3 cm de profundidade, inicialmente em um ponto 2 a 3 cm lateral à borda sacral. Foi introduzido o descolador em direção lateral até o trocânter maior femoral, sendo este o limite lateral da loja do implante. Foi feito então descolamento no sentido médio-cranial, até a proximidade da crista ilíaca em um ponto 6 cm lateral à espinha ilíaca pósterio-superior; e caudal, até o túber isquiático, representado pela marcação cutânea transversa realizada no pré-operatório, para confecção de loja

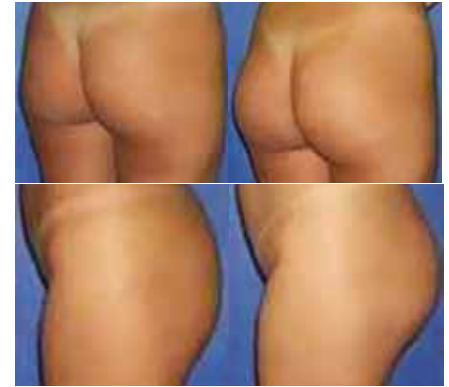

Figura 3 – Pré e Pós-operatório. Paciente, 26 anos. Prótese: Quartzo Oval 350 ml.

em tamanho estritamente necessário para alocação do implante. Após revisão de hemostasia sob visão direta com auxílio de afastador Doyen na loja confeccionada, foram testados os provadores, seguido da inclusão da prótese no tamanho escolhido. Fechamento por planos foi então realizado com uso de nylon 3-0 em pontos simples interrompidos para a fáscia e músculo, e monocryl 4-0 em sutura invertida para o plano dérmico. Não foram utilizados drenos locais e o paciente foi orientado a permanecer em decúbito ventral exclusivo por 7 dias.

## Resultados

Obtivemos aumento significativo no volume glúteo dos pacientes, havendo satisfação imediata e a longo prazo com os resultados estéticos obtidos em 100% dos pacientes. Em nenhum caso houve necessidade de procedimento complementar ao fim da cirurgia, como lipoenxertia da depressão cutânea isquiática ou lift glúteo inferior dermatuberal. Houve 1 caso de pequeno hematoma em ferida operatória e 3, de seroma de pequena monta, os quais drenaram espontaneamente sem necessidade de intervenção.

## Conclusão

O uso da prótese glútea intramuscular demonstrou ser uma alternativa segura e facilmente reproduzível na gluteoplastia de aumento, com bons resultados estéticos e baixas taxas de complicação.