

Reconstrução total da cartilagem alar utilizando enxerto de cartilagem auricular em bloco após ressecção tumoral

MARIO FARINAZZO DE OLIVEIRA, MAX DOMINGUES PEREIRA, LYDIA MASAKO FERREIRA

Introdução

As cartilagens alares são a principais estruturas responsáveis pela manutenção da forma e função do terço nasal inferior. Cada uma delas é um bloco único em forma de “C”, que pode ser didaticamente dividido em ramo medial, junção do ramo medial e do ramo lateral e ramo lateral. Muitas situações culminam com deformidades parciais ou totais destas cartilagens, comprometendo a forma e função do terço inferior do nariz. Existem algumas técnicas descritas para a reconstrução parcial ou total da cartilagem alar e a maioria delas utiliza pelo menos dois fragmentos de enxerto, sejam eles septal, auricular ou costal, para simular a forma original da cartilagem lesada. Existe, ainda, técnica na qual enxertos retilíneos recebem tratamento especial para adquirirem um formato curvo, o que pode representar aumento do tempo cirúrgico e material e técnicas especiais. Pereira et al. desenvolveram técnica de substituição da cartilagem alar, que dispensa pontos entre enxertos ou moldagem do mesmo, pois identificaram região da cartilagem auricular com forma semelhante à da cartilagem alar original.

Objetivo

O objetivo deste estudo é avaliar os resultados da reconstrução nasal, com ênfase no terço inferior do nariz, utilizando enxerto auricular retirado em bloco da região da lâmina do trago, istmo e cavidade conchal para substituição da cartilagem alar em pacientes com defeitos após ressecção tumoral.

Material e Métodos

No período de agosto de 1995 a maio de 2010, 55 pacientes com deformidades nasais após ressecção tumoral foram submetidos à reconstrução, sendo 34 homens e 21 mulheres. Quarenta e

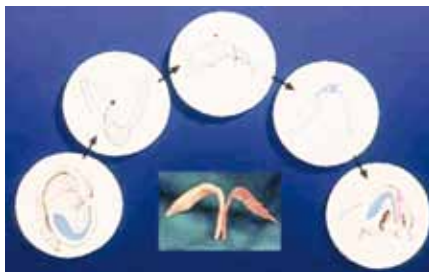


Figura 1 – Substituição da cartilagem alar pelo enxerto de cartilagem auricular em bloco. Ao centro, enxerto e cartilagem alar original pareadas.

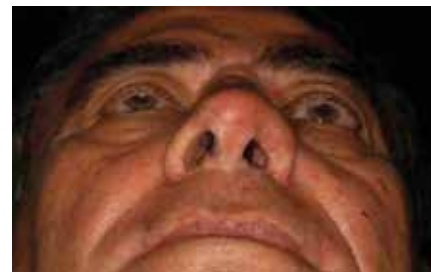

Figura 3 – Pós-operatório (3 anos) de reconstrução nasal com cartilagem auricular em bloco, mucosa septal (forro) e retalho frontal esquerdo. Vista inferior.

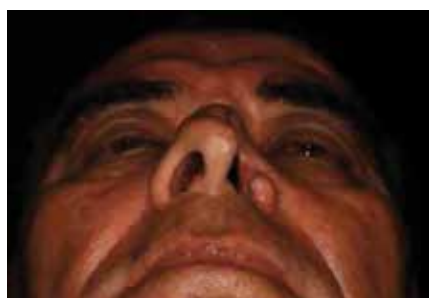

Figura 2 – Paciente com deformidade após ressecção tumoral. Vista inferior.

cinco pacientes apresentavam carcinoma basocelular, 8, carcinoma espinocelular e 2, melanoma. A reconstrução foi imediata em 8 pacientes e, em 47, pelo menos 6 meses após ressecção tumoral. Em 28 pacientes, houve necessidade de substituição bilateral da cartilagem alar e, em 27, unilateral. Os sítios doadores para o forro nasal foram: retalhos mucosos locais, pele local em folha de livro e retalho nasogeniano. Todos os pacientes tiveram a cartilagem alar reconstruída com o enxerto de cartilagem auricular retirada em bloco contendo a lâmina do trago, istmo e cavidade conchal, que substituíram o ramo medial, junção dos ramos e ramo lateral, respectivamente. Para a cobertura do nariz, foi utilizado o retalho frontal paramediano. Na maioria dos casos, duas cirurgias foram realizadas.

Na área doadora foi realizado curativo compressivo no pós-operatório imediato. Avaliou-se o grau de satisfação do paciente quanto ao aspecto estético e funcional e comparou-se o pré e pós-operatório por meio de fotografias. O tempo de seguimento variou de 2 meses a 15 anos.

Resultados

Em 46 pacientes, bons resultados estéticos e funcionais foram obtidos. Três pacientes tiveram infecção que comprometeram o resultado final. Cinco pacientes tiveram necrose do forro nasal, com exposição da cartilagem, sendo necessário novo retalho. Na área doadora, pouca ou nenhuma deformidade foi observada, de forma que nenhum paciente demonstrou insatisfação.

Conclusão

A retirada do enxerto de cartilagem em bloco da lâmina do trago, istmo e cavidade conchal substituiu a cartilagem alar, mantendo forma e função do terço inferior do nariz. Trata-se de técnica que dispensa utilização de pontos entre fragmentos de enxerto ou métodos de moldagem para atingir forma semelhante à da cartilagem alar original. Não encontramos deformidades significativas na área doadora.