

# Abdominoplastia e lifting do púbis

## *Abdominoplasty and pubic lifting*

FERNANDO SANFELICE ANDRÉ<sup>1</sup>

Trabalho realizado no Hospital Regional Hans Dieter Schmidt, Joinville, SC.

Artigo recebido: 5/6/2009  
Artigo aceito: 8/8/2009

### RESUMO

**Introdução:** O presente trabalho relata a conduta, planejamento, resultados e conclusões das abdominoplastias associadas ao lifting do púbis. **Método:** Foram analisados 120 pacientes, submetidos a cirurgia no período de maio de 2005 a junho de 2009. **Resultados:** Não foram observadas complicações significativas, que pudessem comprometer os resultados finais. **Conclusão:** Concluiu-se que os bons resultados foram decorrentes do adequado planejamento para cada caso em particular.

**Descritores:** Parede abdominal/cirurgia. Abdome/cirurgia. Púbis/cirurgia.

### SUMMARY

**Introduction:** The present paper relates the conduct, planning, results and conclusions about abdominoplasty associated to pubic lifting method. **Methods:** A hundred and twenty patients were submitted surgery between May 2005 to June 2009. No significant complications were observed, that they could pledge the final results. **Conclusion:** Good results were obtained due to adequate planning for each case in private.

**Descriptors:** Abdominal wall/surgery. Abdomen/surgery. Pubic bone/surgery.

### INTRODUÇÃO

Os pacientes submetidos a gastroplastia ou a severos regimes dietéticos apresentam, após a redução ponderal, importante deformidade abdominal, ptose do púbis, entre outras alterações. Essas deformidades causam aos pacientes inúmeros transtornos no cotidiano: dificuldades na vida social, no trabalho, e principalmente, na vida íntima do casal<sup>1-9</sup>.

O objetivo deste estudo é demonstrar o planejamento, conduta e resultados das cirurgias realizadas nos pacientes submetidos a cirurgia abdominal e do púbis, após grande perda ponderal.

### MÉTODO

Foram analisados 120 pacientes, sendo 10 do sexo masculino e 110 do feminino. Pós-Cirurgia Bariátrica 105 e Pós-Dieta 15. Dermolipectomias em Âncora: 112 pacientes. Dermolipectomias Clássicas: 8 pacientes. Lifting do Púbis em

todos os casos. Anestesia Peridural em 108 casos. Anestesia Raquidiana em 5 casos. Anestesia Geral em 7 casos. ATB: Cefazolina 2 g intra-operatória e por mais 2 dias, na internação. Cefalexina 2 g por 5 dias. Sondagem vesical de demora por 24 horas. Deambulação no 1º PO. Não foram utilizados anti-coagulantes. Curativos diários na internação e a cada 3 dias após a alta hospitalar. Mantido por 60 dias, somente com fita microporosa. Uso de faixa abdominal por 60 dias, a partir do 1º PO. Repouso por 30 dias. Liberação das atividades físicas mais intensas após 60 dias. Pontos de Baroudi modificados (sutura contínua bilateral). Adotamos 2 marcações para o Abdome: Âncora ou Clássica. Para o Púbis a marcação é feita intra-operatoriamente (Figuras 1 e 2).

### RESULTADOS

Nossos resultados foram satisfatórios, apesar das pequenas complicações, conforme demonstrado nas Figuras 3 a 13. Seromas: 12 casos. Hipertrofia cicatricial ou quelóides: 2 casos. Necrose parcial da extremidade do retalho: 3 casos.

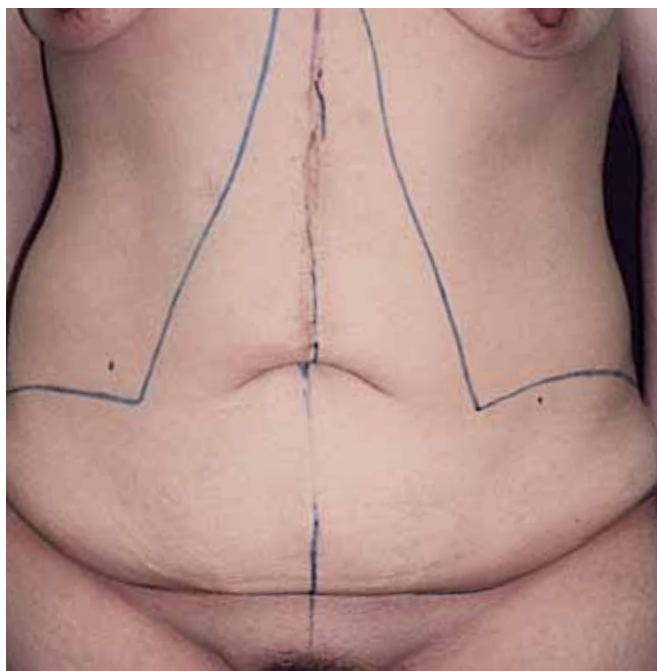
1. Membro Titular da SBCCP, Cirurgião Plástico do Hospital Regional Hans Dieter Schmidt.

Infecção: Nenhum Caso. Deiscências parciais de sutura: 3 casos.

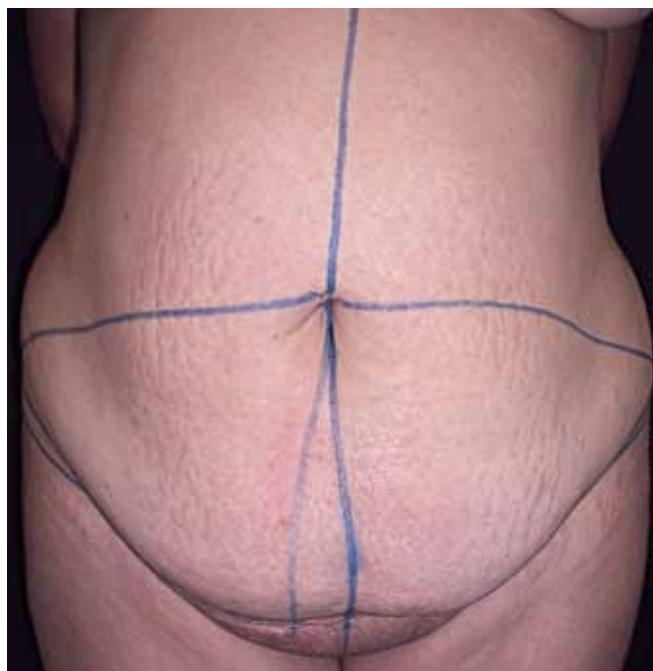
### DISCUSSÃO

A brutal perda ponderal, pós gastroplastia e pós regimes severos, acarreta sequelas: importante flacidez vertical e horizontal no abdome, flacidez em mamas, coxas, braços e púbis. Vários autores propuseram suas condutas<sup>1-9</sup>. Adotamos uma própria: a marcação da ressecção do excesso abdominal pode ser feita em âncora ou na forma clássica, caso a caso. A correção da ptose do púbis foi planejada no intra-operatório,

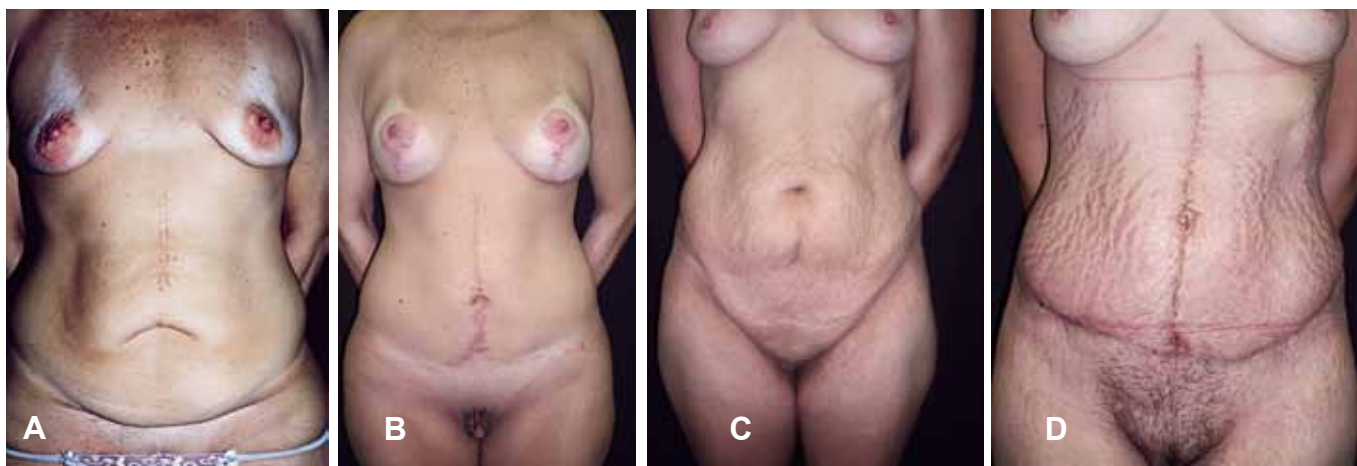
calculando-se a quantidade de ressecção necessária para um bom resultado (formato triangular), após a ressecção do retalho abdominal, utilizando-se o método de “pinçamento” da pele pubiana. As cicatrizes são colocadas o mais baixo possível no abdome. Não ultrapassando a linha inguinal. Compensações de pele do retalho abdominal são sempre feitas para a região central do abdome, nunca para a lateral. A pele do púbis é compensada para as laterais, exatamente ao contrário do excesso da pele abdominal, obtendo-se uma forma em V do púbis, mais natural. Em alguns casos, o excesso cutâneo é tão importante que é necessária uma nova compensação, feita na linha da virilha.



*Figura 1 - Marcação em âncora.*



*Figura 2 - Marcação clássica.*



*Figura 3 – A e C: pré-operatório; B e D: pós-operatório.*

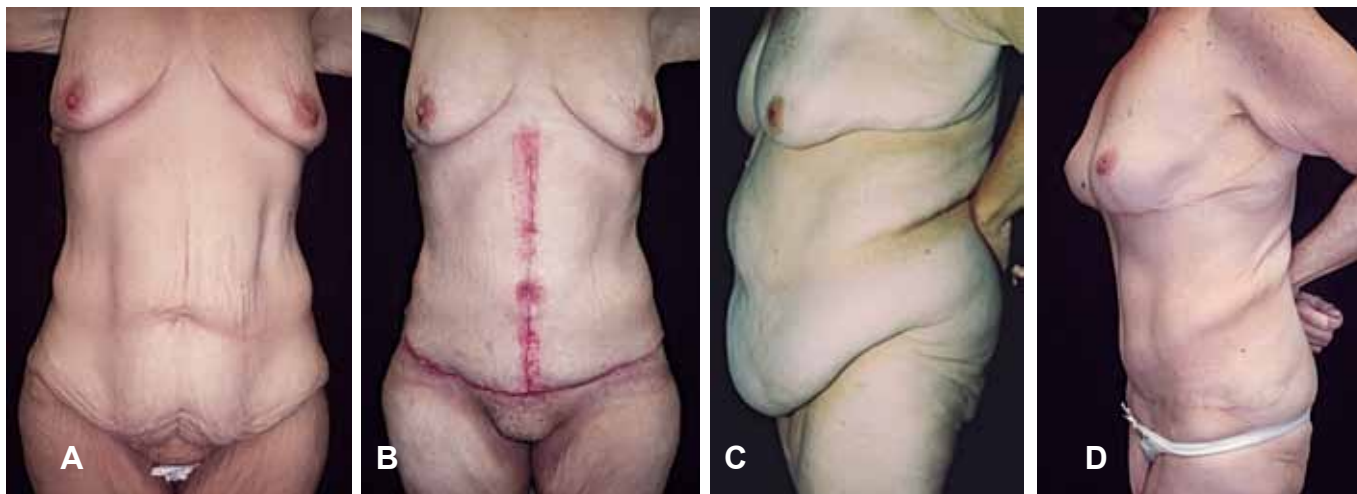


Figura 4 – A e C: pr -operat rio; B e D: p s-operat rio.

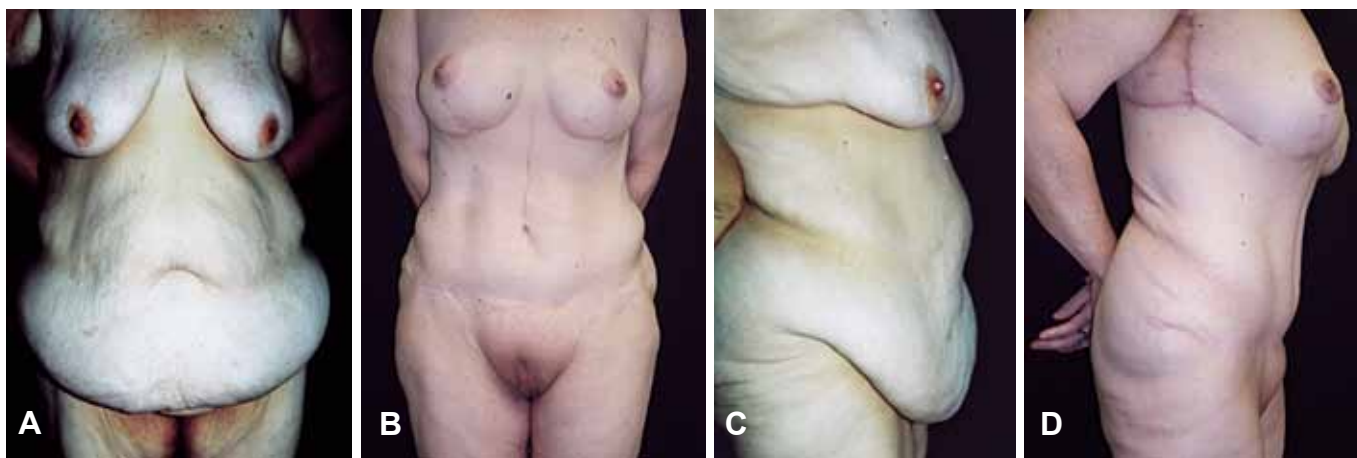
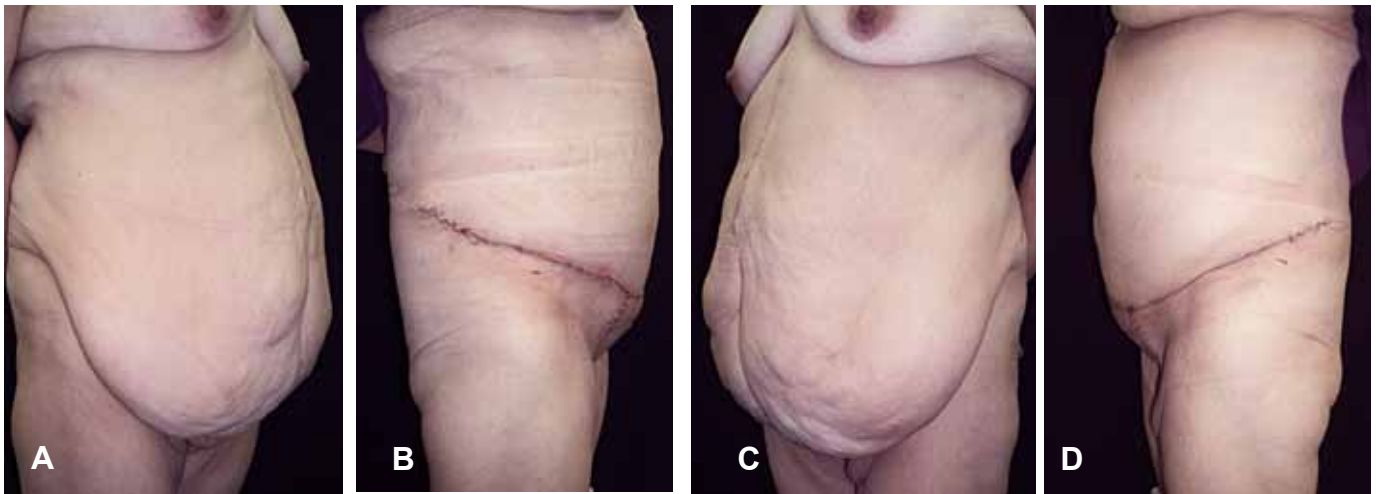


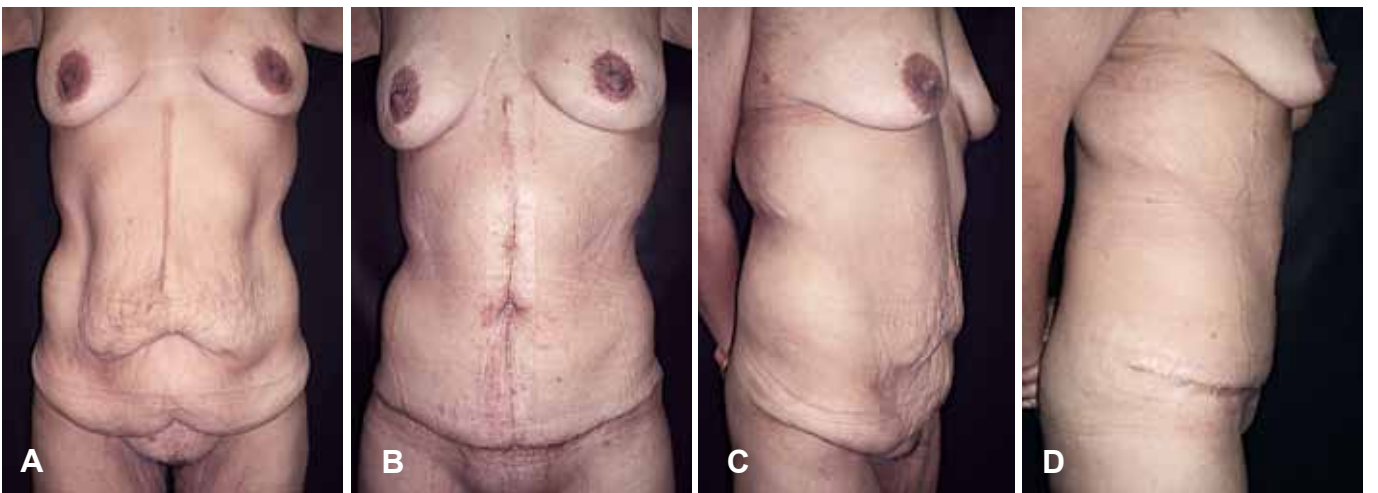
Figura 5 – A e C: pr -operat rio; B e D: p s-operat rio.

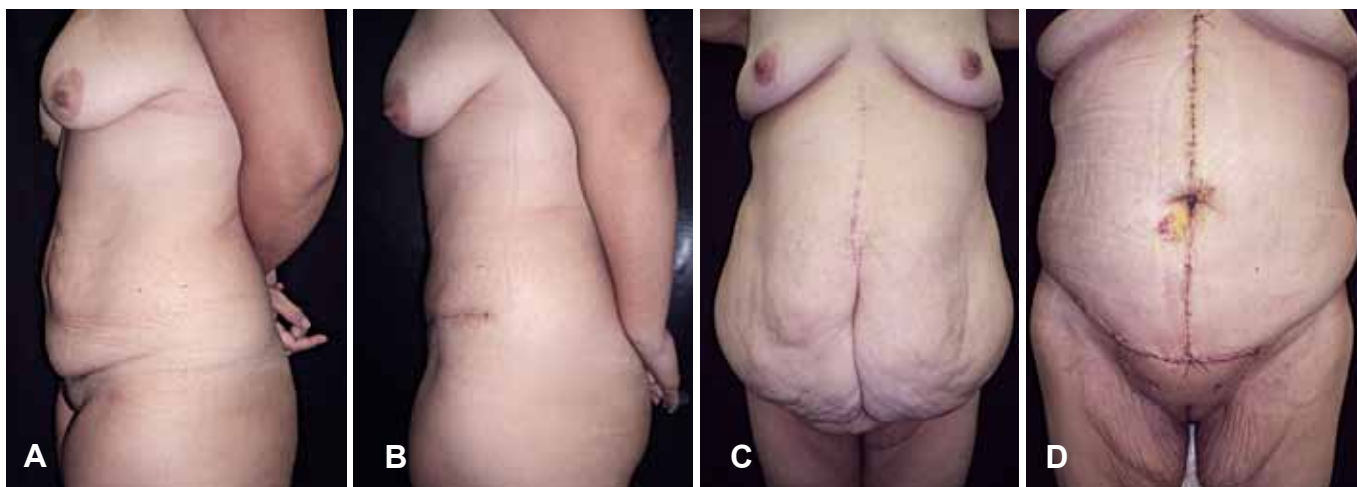

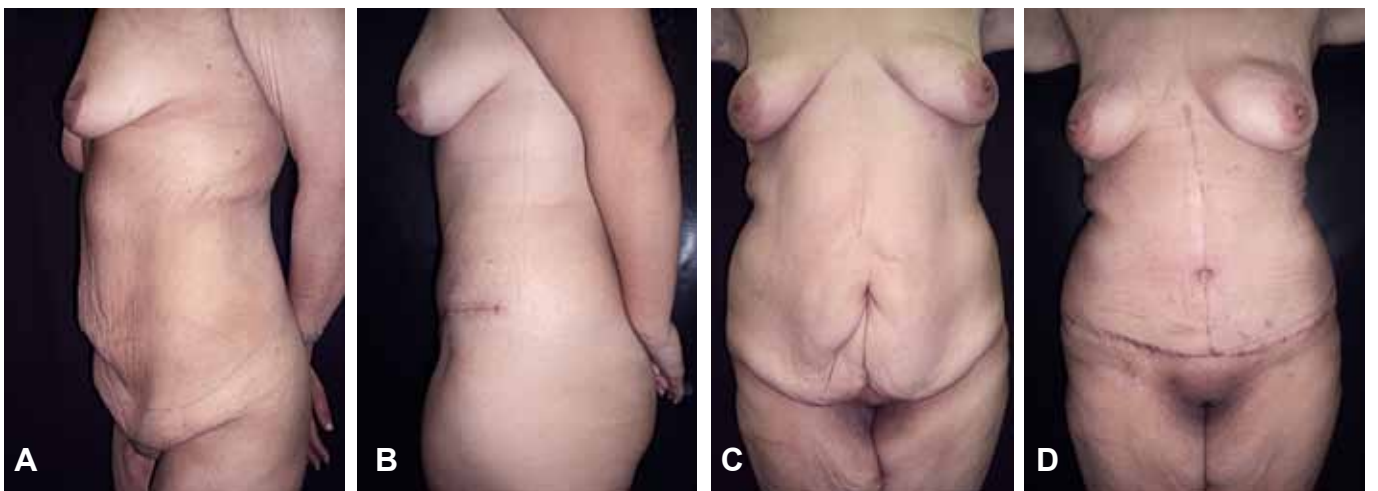
Figura 6 – A e C: pr -operat rio; B e D: p s-operat rio.



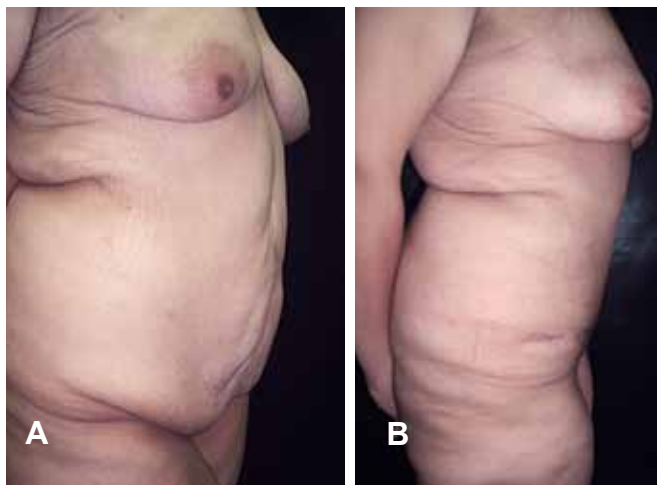
*Figura 7 – A e C: pré-operatório; B e D: pós-operatório.*



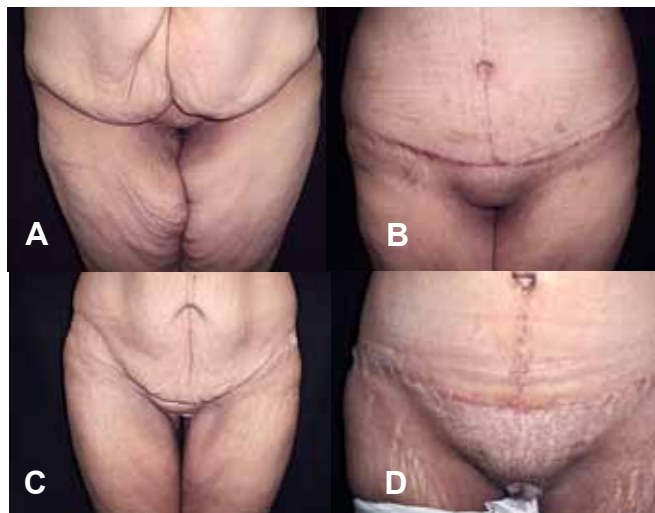*Figura 8 – A e C: pré-operatório; B e D: pós-operatório.*



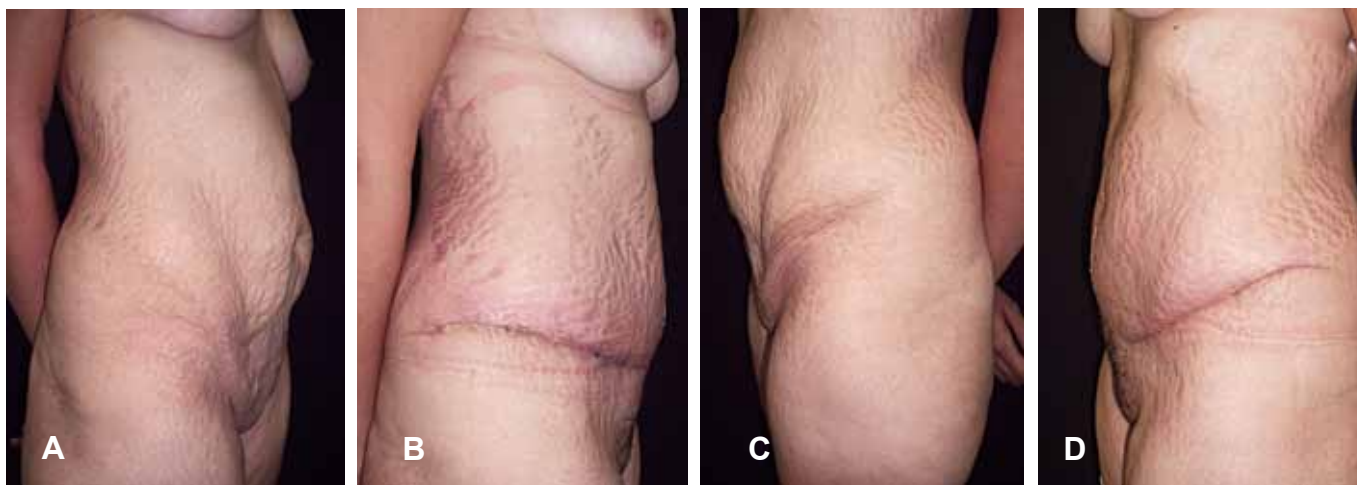
*Figura 9 – A e C: pré-operatório; B e D: pós-operatório.*



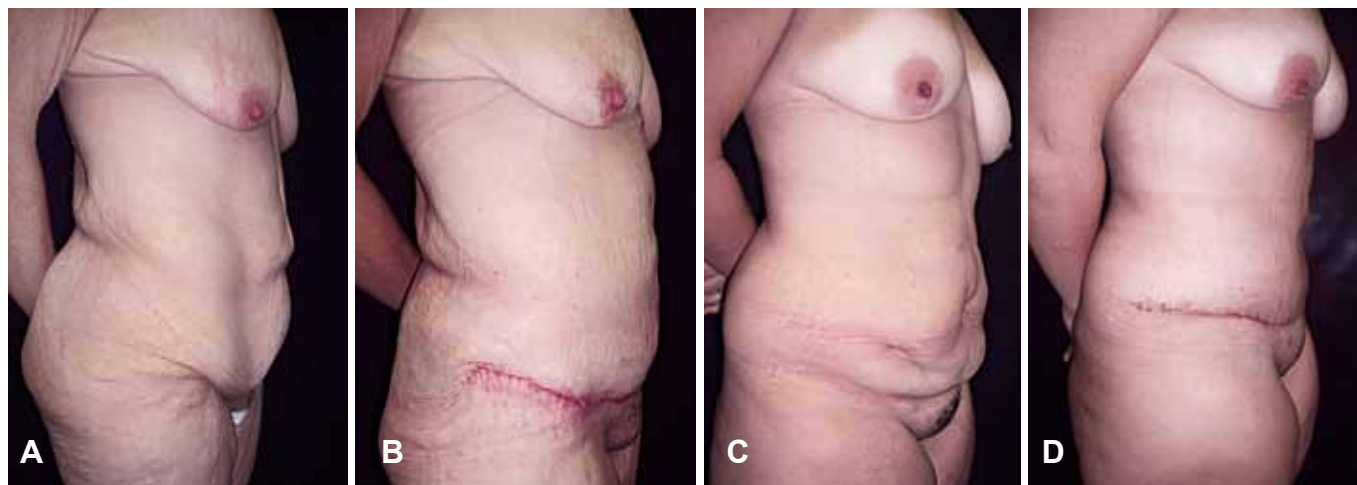
*Figura 10 – A: pré-operatório; B: pós-operatório.*



*Figura 11 – A e C: pré-operatório; B e D: pós-operatório.*



*Figura 12 – A e C: pré-operatório; B e D: pós-operatório.*



*Figura 13 – A e C: pré-operatório; B e D: pós-operatório.*

## CONCLUSÃO

Os resultados são frutos do planejamento adequado, para cada caso em particular. Nossos casos demonstram que a conduta adotada está correta, é segura e nos dá bons resultados, estéticos e funcionais.

## REFERÊNCIAS

1. Capella JF, Capella RF. The weight reduction operation of choice: vertical banded gastroplasty or gastric bypass. *Am J Surg.* 1996;171:74-9.
2. Baroudi R, Ferreira CAF. Seroma: how to avoid it and how to treat it. *Aesthetic Surg J.* 1998;18(6):439-41.
3. Bozola AR, Psillakis JM. Abdominoplasty: a new concept and classification for treatment. *Plast Reconstr Surg.* 1988;82(6):983-93.
4. Soundararajan V, Hart NB, Royston CM. Abdominoplasty following vertical banded gastroplasty for morbid obesity. *Br J Plast Surg.* 1995;48(6):423-7.
5. Pitanguy I, Gontijo de Amorim NF, Radwanski HN. Contour surgery in the patient with great weight loss. *Aesthetic Plast Surg.* 2000;24(6):406-11.
6. Kaluf R, Araujo GAZ, Martins DL, Campos LCB, Magalhães RC, Santos Jr. AJ. Tratamento da região pubiana na abdominoplastia de pacientes após grande perda ponderal. *Rev Bras Cir Plast.* 2008;23(4):302-4.
7. Roxo CDP, Pinheiro O, Almeida D. Abdominoplastia multifuncional. *Rev Soc Bras Cir Plast.* 2004;19(3):54-74.
8. Borud JL, Warren AG. Modified vertical abdominoplasty in the massive weight loss patient. *Plast Reconstr Surg.* 2007;119(6):1911-23.
9. Hurwitz DJ, Zewert T. Body contouring after bariatric surgery. *Operative Tech Plast Surg.* 2002;8(1):87-97.

---

### Correspondência para:

Fernando Sanfelice André  
Rua Osvaldo Cruz, 128, Bairro Boa Vista, Joinville, SC – CEP 82205-240  
E-mail: sanfi@brturbo.com.br