

# Lipoabdominoplastia no tratamento de anormalidades estéticas do abdome

## *Lipoabdominoplasty in the treatment of abdominal aesthetic abnormalities*

SANDRO CILINDRO DE SOUZA<sup>1</sup>  
CARLOS HENRIQUE BRIGLIA  
DE BARROS<sup>2</sup>  
JOSÉ HUMBERTO OLIVEIRA  
CAMPOS<sup>3</sup>

### RESUMO

**Objetivo:** Avaliação da lipoabdominoplastia (LAP) no tratamento de alterações cosméticas da parede abdominal anterior. **Método:** Estudo prospectivo no qual 25 pacientes entre 21 a 51 anos, afetadas por acúmulos de gordura e excesso de pele na parede abdominal anterior, foram submetidas a LAP, que consiste na combinação da lipoaspiração com uma dermolipectomia convencional com descolamento reduzido do retalho abdominal. **Resultados:** Em média, as cirurgias duraram cerca de 3 horas e 15 minutos, com aspiração de 500 ml de gordura por paciente. Disestesias (88%), hipertrofias cicatriciais (76%), endurecimentos (72%), distúrbios de contorno (52%), acúmulo e drenagem de coleções líquidas (36%), sufusões hemorrágicas (32%), dor intensa (20%), deiscências (8%), epiteliose (4%) e trombose venosa profunda (4%) foram os problemas encontrados. Não houve complicações graves, como embolia pulmonar, choque circulatório, infecção, necrose de pele, perfurações de cavidade peritoneal, cicatrização queloidiana ou óbitos. Os resultados cosméticos foram considerados satisfatórios na grande maioria dos casos (84%). **Conclusões:** A LAP demonstrou-se segura e com bons resultados estéticos.

**Descritores:** Lipectomia. Abdome/cirurgia. Cirurgia plástica.

### SUMMARY

**Objective:** Evaluation of lipoabdominoplasty (LAP) in the treatment of anterior abdominal wall aesthetic abnormalities. **Method:** A prospective study in 25 patients aged between 21 to 51 years, affected by the excess of fat and skin in the anterior abdominal wall, submitted to LAP, which is the combination of liposuction with a conventional dermolipectomy with small detachment of the abdominal flap. **Results:** Mean surgical time was 3 hours and 15 minutes, with 500 ml of aspirated fat per patient. Dysesthesia (88%), hypertrophic scarring (76%), induration (72%), abnormal body contour (52%), accumulation and drainage of fluid collections (36%), hemorrhagic disorders (32%), severe pain (20%), dehiscence (8%), epiteliosis (4%) and deep venous thrombosis (4%) were the problems encountered. There were no severe complications, such as pulmonary embolism, circulatory shock, infection, skin necrosis, peritoneal cavity perforation, keloid scar or deaths. The cosmetic results were considered satisfactory in most cases (84%). **Conclusions:** The LAP was safe and with good aesthetic results.

**Descriptors:** Lipectomy. Abdomen/surgery. Plastic surgery.

Trabalho realizado no Hospital Geral de Camaçari-BA, Brasil.

Este artigo foi submetido no SGP (Sistema de Gestão de Publicações) da RBCP.

Artigo recebido: 25/11/2008  
Artigo aceito: 23/7/2009

1. Membro Titular da SBCP; Cirurgião Plástico da Clínica das Faculdades Adventistas da Bahia.
2. Membro Associado da SBCP.
3. Professor Titular de Técnica Operatória e Cirurgia Experimental da Escola Bahiana de Medicina; Membro Titular da SBCP.

## INTRODUÇÃO

A lipoaspiração facilitou dramaticamente a maneira de se tratar uma série de alterações estéticas do torso, permitindo modelar a silhueta com cicatrizes discretas<sup>1-3</sup>. No entanto, o procedimento lida apenas com acúmulos de gordura, sem resolver o problema de excesso de pele<sup>4-8</sup>. As abdominoplastias são cirurgias em que existe ressecção de excesso de pele e subcutâneo da parede abdominal anterior. Suas principais limitações se referem à necessidade de grande descolamento do retalho abdominal e à dificuldade de conferir ao abdome um contorno mais natural, menos planejado<sup>4-7,9</sup>. A associação da abdominoplastia com a lipossucção tem sido o caminho proposto para melhorar os resultados estéticos de ambas as cirurgias. A lipoabdominoplastia (LAP) é o representante mais recente deste tipo de associação<sup>10</sup>.

Os princípios da LAP foram estabelecidos por Shestak<sup>11</sup>, Avelar<sup>3</sup>, Illouz<sup>2</sup> e Saldanha et al.<sup>10</sup>. Esta cirurgia consiste em um descolamento subcutâneo reduzido, lipoaspiração da parede abdominal e confecção de dois retalhos infra-umbilicais, que são dobrados sobre si mesmos ao se fazer a sutura suprapúbica. A LAP pode ser aplicada à maioria das cirurgias plásticas de abdome que necessite ressecção cutânea, tendo a vantagem de adicionar o efeito modelador das lipoaspirações<sup>3,5,6,10,12</sup>.

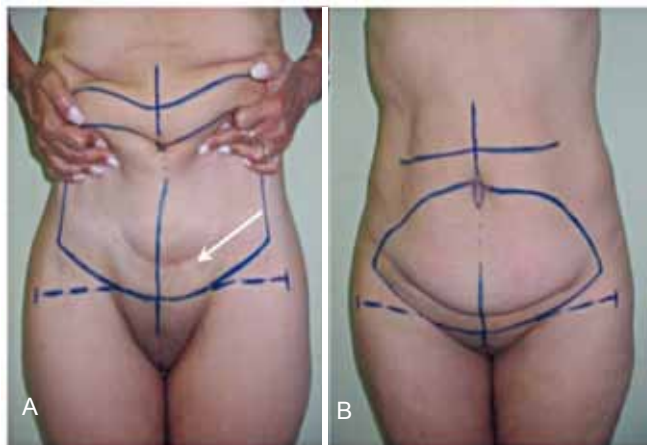
Considerada como uma técnica com menos morbidade devido à preservação vascular, à LAP têm sido atribuídos resultados mais favoráveis, pelas seguintes razões: tratamento da adiposidade localizada em todas as regiões do abdome, ajuste suave das bordas do retalho na região suprapúbica, menor formação de redundâncias de pele, delineamento de uma silhueta abdominal sinuosa, reduzida dor pós-operatória, pouco sangramento intra-operatório, baixa ocorrência de seromas e incisões menores<sup>5,10</sup>. Apesar dessas interessantes vantagens, a LAP tem sido pouco descrita em âmbito internacional<sup>7,8</sup>.

O objetivo desse trabalho é avaliar a eficiência da LAP no tratamento de um grupo de pacientes portadoras de alterações estéticas da parede abdominal anterior.

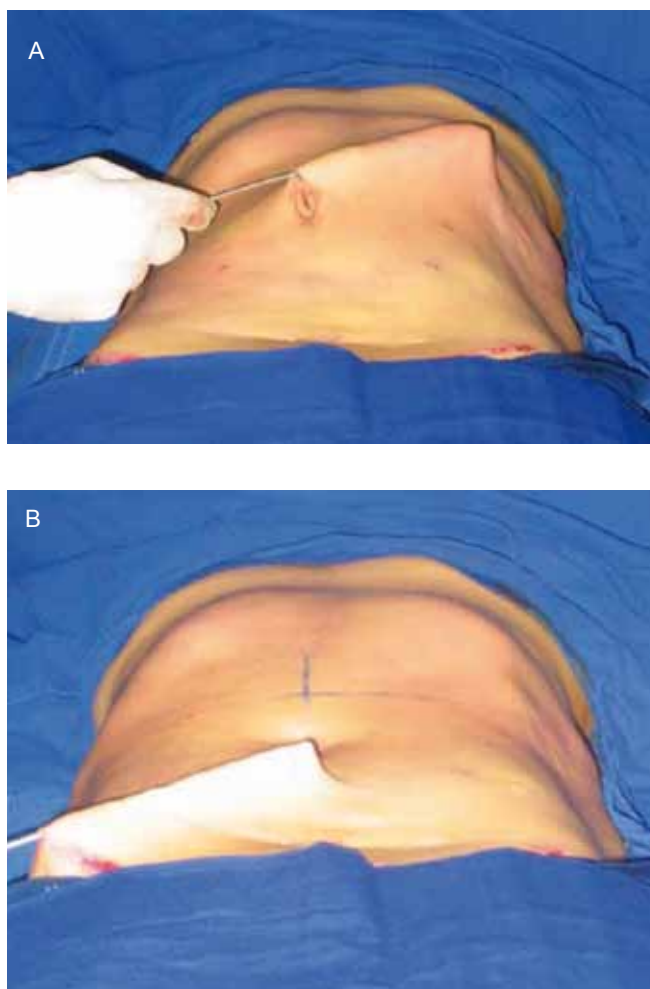
## MÉTODO

### Pré-operatório

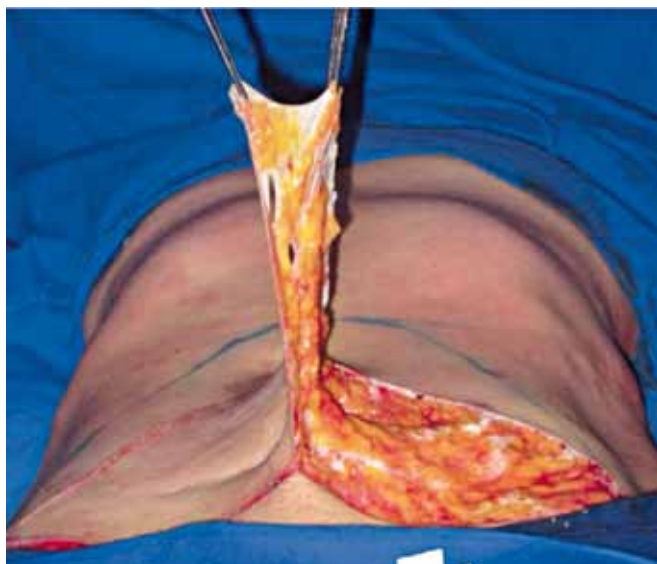
Este estudo prospectivo foi realizado no período de janeiro de 2006 a dezembro de 2007. Os critérios de inclusão foram: adulto jovem do sexo feminino, índice de massa corporal < 30 kg/m<sup>2</sup> e presença de abdome classe IV de Pitangy<sup>4</sup>. Foram excluídos do estudo: tabagistas, gestantes e pacientes com evidências clínicas ou laboratoriais de distúrbios sistêmicos, dando especial atenção a discrasias sanguíneas, anomalias trombóticas, anemia, hipertensão arterial, doença coronariana,



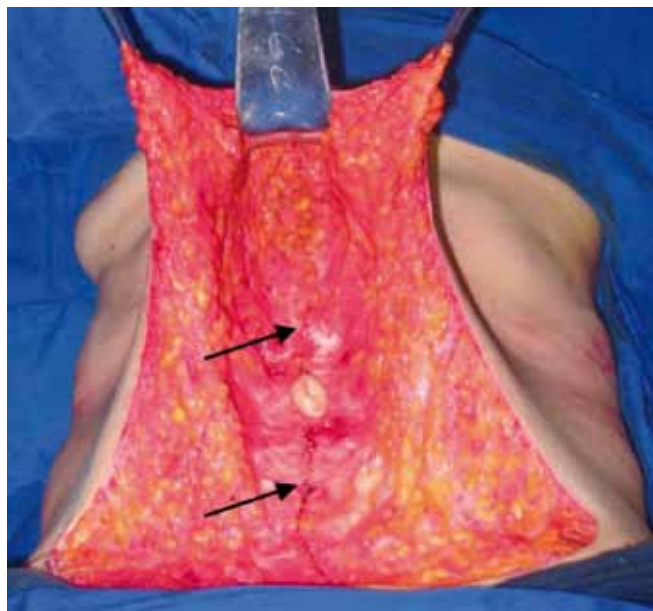
**Figura 1** – Marcação do retalho infra-umbilical; **A**, tração do tegumento abdominal, resultando em elevação da cicatriz cesariana pré-existente (seta); **B**, fuso hipogástrico delineado.



**Figura 2** – Lipoaspiração bilateral infra-umbilical (**A**) e supra-umbilical (**B**). Notar redução da espessura e da fixação do subcutâneo aos planos profundos da parede abdominal.



**Figura 3** – Retirada da pele juntamente com a fáscia de Camper, deixando a fáscia de Scarpa, no retalho infra-umbilical lipoaspirado, à esquerda. O procedimento é completado à direita, resultando em um fuso infra-umbilical de subcutâneo sem pele.



**Figura 4** – Plicatura da linha alba (setas). Notar que a área de descolamento médio-abdominal é significativa.

AIDS, hipertireoidismo, moléstias cardiovasculares, respiratórias, hepáticas e renais. Todas as pacientes assinaram o Termo de Consentimento Livre e Esclarecido.

### Técnica operatória

Com a paciente em posição ortostática, delineou-se um fuso infra-umbilical, conforme o excesso de pele detectado por pinçamento bimanual. O limite inferior do fuso, na linha mediana, foi colocado a 5 a 7 cm do clitóris, no momento em que a paciente puxava seu abdome para cima (Figura 1).

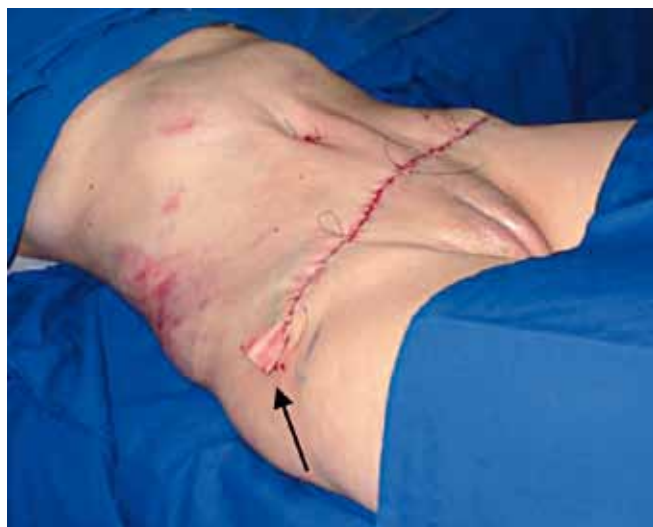O procedimento cirúrgico seguiu as seguintes etapas<sup>3,5,6,10</sup>:

- Infiltração subcutânea da parede abdominal anterior de 1000 ml de solução fisiológica acrescida a 20 ml de lidocaína a 2% e 2 ml de adrenalina a 1%;

- Lipoaspiração, nos planos superficial e profundo, do fuso infra-umbilical previamente marcado, reduzindo-o a pele com delgado subcutâneo. No segmento supra-umbilical, a lipoaspiração foi executada no plano profundo (Figura 2);

- Remoção da pele infra-umbilical, com preservação de fino panículo adiposo subjacente, observando-se uma malha irregular de tecido conjuntivo denso entremeado por variável quantidade de filetes vasculares<sup>3,5</sup> (Figura 3);

- Exposição da bainha anterior dos músculos retos abdominais, em uma largura de cerca de 6 cm, desde o apêndice xifóide à sínfise púbica, evitando-se passar as bordas mediais desses músculos, em uma tentativa de preservar um maior número de vasos perfurantes abdominais. A seguir, plicatura da linha alba com sutura contínua ancorada com fio de *prolene* 0-0. O umbigo foi fixado à aponeurose com dois



**Figura 5** – Pós-operatório imediato da LAP, resultando em contorno abdominal harmonioso, depressão umbilical mediana, equimose em flanco direito e sutura suprapúbica transversa baixa. A seta mostra o segmento exteriorizado do dreno de Penrose.

pontos de *mononylon* 4-0, no seu pólo superior e inferior, deixando-se a borda cutânea livre (Figura 4);

- Fechamento da incisão infra-umbilical transversa com pontos subdérmicos de *mononylon* 2-0 na derme reticular e 4-0 em sutura contínua intradérmica.

- Drenagem abdominal com dreno de Penrose N° 3 (Figura 5);

- Onfaloplastia pela técnica de Filho<sup>13</sup>: demarcação, na linha mediana do retalho, do ponto que coincide com o centro do umbigo, com o abdome suturado e mesa cirúrgica flexionada a 30°. Delineamento de um círculo elíptico vertical, sobre o qual se incisa um S. Retirada de um fuso subcutâneo central, sem ressecção de pele. A seguir, fixação do umbigo na pele com pontos simples de fios de mononylon 5-0.

### Pós-operatório

As pacientes permaneceram internadas por 24 horas, durante as quais foram executadas as seguintes medidas para evitar trombose venosa profunda: administração de dose subcutânea única de 20 mg de enoxaparina<sup>14,15</sup>, 2 horas após a remoção do cateter da anestesia peridural; fisioterapia motora e respiratória; deambulação precoce; elastocompressão; e massagens em membros inferiores<sup>8</sup>. O dreno de Penrose foi removido quando a quantidade do líquido escoado se tornava escassa ou ausente, sempre a partir do 3º dia pós-operatório. A antibioticoprofilaxia foi feita com cefazolina na indução anestésica e por mais 24 horas (500 mg, intravenosa, 8h/8h) e cefalexina por cinco dias (500 mg, via oral, 6h/6h).

O acompanhamento pós-operatório foi feito nos dois dias seguintes à alta, semanalmente nos próximos 21 dias e, finalmente, por uma única avaliação nos 3º e 6º meses. Os pontos foram removidos no 14º dia pós-operatório. Na última avaliação foram realizadas fotografias pós-operatórias para comparação com as pré-operatórias. Também nessa ocasião as pacientes foram questionadas se estavam satisfeitas com o resultado das cirurgias<sup>16</sup>. Durante todo o acompanhamento, as pacientes foram orientadas a usar uma malha compressiva abdominal.

**Tabela 1 – Definição da amostra, tipo de anestesia e detalhes técnicos do procedimento.**

pacientes acompanhadas	25	
sexo	feminino	100%
	masculino	0%
idade	21 a 51 anos, média 39 anos	
IMC	20,0 a 26,8 kg/cm <sup>2</sup> , média 23,3 kg/cm <sup>2</sup>	
anestesia	peridural	76% (19)
	geral	24% (6)
incisão hipogástrica	30 a 35 cm, média 32 cm	
volume de gordura aspirada	200 a 700 ml, média 500 ml	
área de descolamento médio-abdominal	130 a 240 cm <sup>2</sup> , média 200 cm <sup>2</sup>	
tempo de cirurgia	2 h 23 min a 5 h 7 min, média 3 h e 18 min	

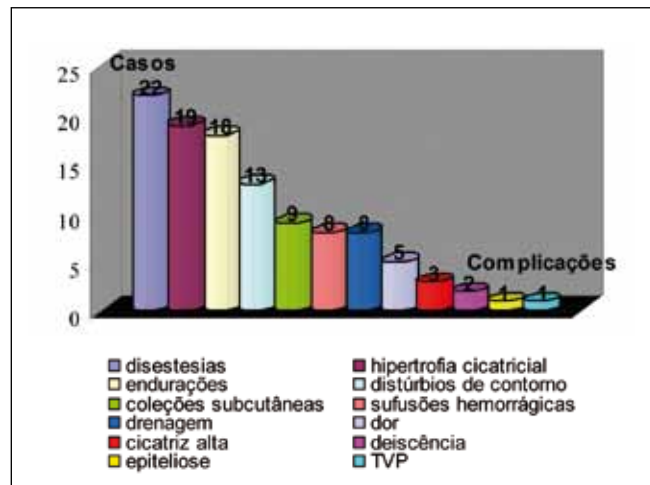
## RESULTADOS

As Figuras 6 a 10 demonstram os resultados obtidos em algumas pacientes, além de apresentar a incidência de complicações no pós-operatório e resultados estéticos segundo o registro da satisfação pessoal das pacientes.

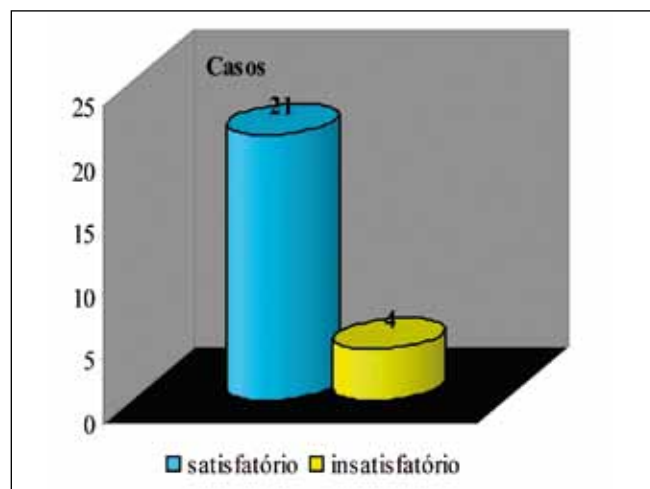
A caracterização da população estudada e detalhes técnicos do procedimento podem ser observados na Tabela 1.

## DISCUSSÃO

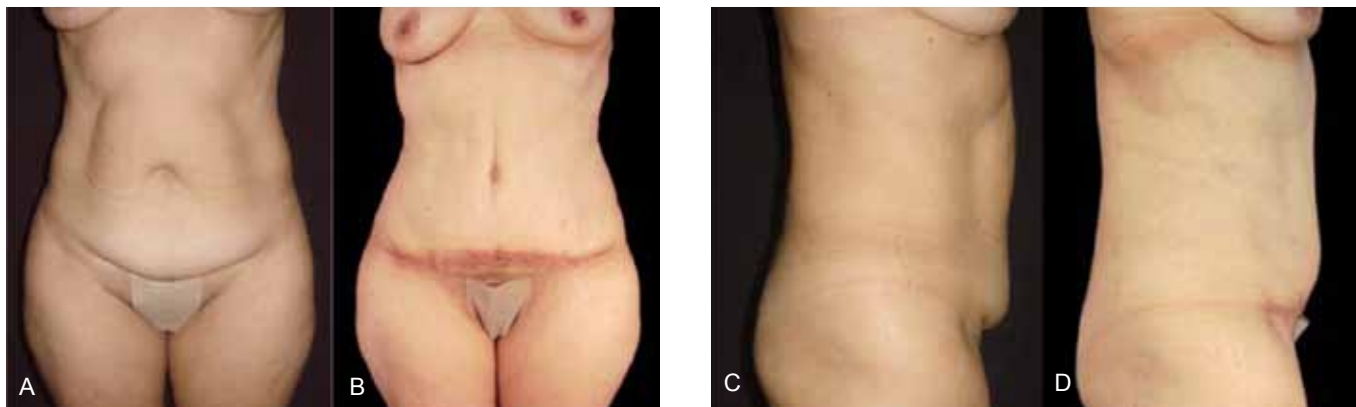
A LAP se baseia na dissecação diminuída do retalho abdominal. Os túneis produzidos pela lipossucção preservam os vasos e nervos perfurantes locais, o que parece reduzir o



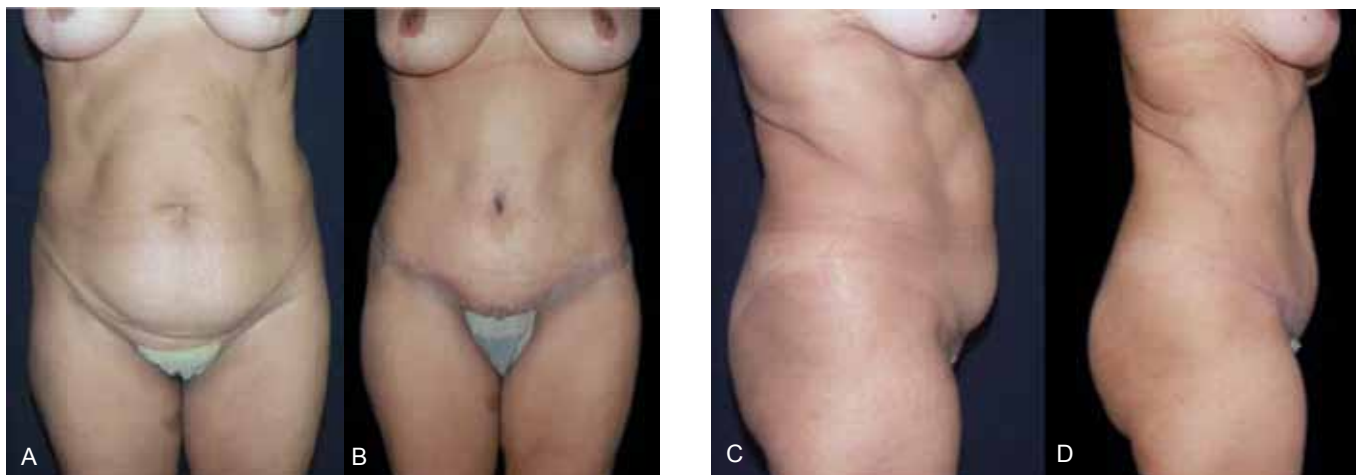**Figura 6 - Incidência de complicações no pós-operatório das LAP's.**



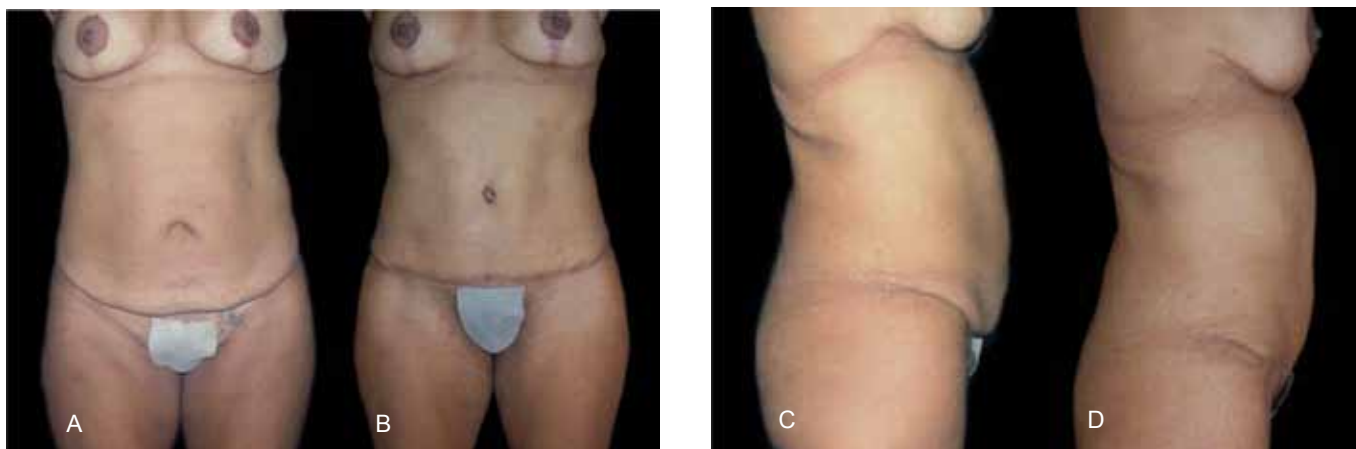
**Figura 7 - Resultados estéticos segundo o registro da satisfação pessoal das pacientes.**



*Figura 8 - Aspecto pré-operatório (A e C) e pós-operatório de 6 meses (B e D) de uma paciente de 50 anos.*



*Figura 9 - Aspecto pré-operatório (A e C) e pós-operatório de 6 meses (B e D) de uma paciente de 51 anos.*



*Figura 10 - Aspecto pré-operatório (A e C) e pós-operatório de 6 meses (B e D) de uma paciente de 38 anos.*

**Quadro 1 - Comparação entre LAP e abdominoplastia.**

Vantagens	Desvantagens	Semelhanças
<ul style="list-style-type: none"> <li>• Melhor contorno abdominal</li> <li>• Possibilidade de lipoenxertia</li> <li>• Método de drenagem mais simples</li> <li>• Maior viabilidade vascular do retalho abdominal</li> <li>• Menor risco de deiscências e necroses</li> <li>• Possibilidade de uso em abdome com cicatrizes supra-umbilicais</li> <li>• Satisfação dos pacientes e médicos</li> </ul>	<ul style="list-style-type: none"> <li>• Cirurgia combinada</li> <li>• Maior curva de aprendizado</li> <li>• Maior tempo cirúrgico</li> <li>• Técnica mais trabalhosa</li> <li>• Inconveniências de lipoaspiração: dor, sufusões hemorrágicas, assimetrias, endureções e irregularidades subcutâneas</li> <li>• Cicatriz infra-umbilical mais elevada</li> <li>• Presença de abaulamento suprapúbico</li> <li>• Uso limitado a pacientes estritamente magras</li> <li>• Drenagem de maior quantidade de líquidos pós-operatórios</li> <li>• Maior risco de TVP</li> <li>• Maior custo</li> </ul>	<ul style="list-style-type: none"> <li>• Redundâncias de pele</li> <li>• Tamanho e espessura das cicatrizes</li> <li>• Redução de sensibilidade abdominal</li> <li>• Cuidados pós-operatórios</li> <li>• Índices de infecção e seroma</li> </ul>

comprometimento vascular e sensitivo da pele suprajacente e diminuir as complicações causadas por grandes descolamentos, como hipoestesia, seroma, hematoma, epiteliose e necrose de pele<sup>3,5,6,10,12</sup>.

O fator cirúrgico primário na seleção de pacientes para as LAP é a presença de pele suficiente para permitir a chegada do retalho superior à incisão hipogástrica. Na maioria das vezes é fácil trazer o umbigo até a pube por manobra bidigital, pois na posição ortostática a parede abdominal anterior é ocupada por um dobra de pele e o umbigo está abaixo da linha bi-ílica<sup>2</sup>. Em outros casos, a situação não é tão simples. A lipoaspiração do retalho superior permite que somente 1/3 de extensão seja ganho. Por exemplo, se a distância entre o umbigo e a pube for de 13 cm, o ganho estimado é de 4 cm. Por conseguinte, se o retalho superior desce 9 cm sem tração, o fechamento será possível após a lipossucção. Também se considera que, na posição de semi-Fowler, a tração de um retalho superior de 13 cm resultará em um alongamento total para 22 cm<sup>2</sup>. Quando a distância entre a pube e o umbigo for maior que 12 cm, é muito arriscado realizar completa ressecção da pele suprapúbica<sup>6</sup>.

Na experiência dos autores, uma dermolipectomia habitual tem durado cerca de 75% do tempo de uma LAP (2h 30 min *versus* 3h e 18 min). O transoperatório mais vantajado da LAP foi atribuído à necessidade das seguintes manobras específicas: infiltração de solução anestésica (10 min), lipoaspiração abdominal (25 min), descolamento e plicatura mediana supra-umbilical (35 min) e remoção de pele/lipectomia do retalho infra-umbilical (9 min). O prolongamento implicou em maiores custos, pelo maior desgaste da equipe cirúrgica, maior uso de anestésicos e antibióticos e necessidade de mais cuidados intra-operatórios para evitar trombose venosa profunda.

Deve-se estar sempre atento para os frequentes problemas ligados às abdominoplastias, que podem variar desde leves queixas até a morte. Em grandes séries de abdominoplastias, pequenos problemas foram relatados em até 25% dos casos<sup>8,14</sup>. Na presente casuística, pequenas complicações atingiram 96% de incidência. Essa taxa elevada foi atribuída à natureza prospectiva do trabalho, no qual as pacientes foram avaliadas em tempo real e cuidadosamente questionadas sobre seus problemas cirúrgicos, por mais insignificantes que parecessem. A obtenção destas minúcias é difícil em estudos retrospectivos de longa duração, pois pacientes e médicos tendem a esquecer pequenos efeitos adversos com o passar dos anos, sobretudo quando o resultado final da cirurgia é satisfatório.

O amplo descolamento do retalho abdominal é o grande responsável pela alta incidência de efeitos desfavoráveis da abdominoplastia clássica<sup>2,4,10,14</sup>, sobretudo em pacientes tabagistas, diabéticos, obesos e hipertensos. Felizmente, a maioria dos problemas se refere a pequenas complicações locais, de fácil resolução e de adequada tolerabilidade, como infecção limitada de parede, deiscência, seroma, epiteliose, cicatrizes hipertróficas e *ears dogs*<sup>3,5,6,8,10</sup>. Apesar desses efeitos adversos, observou-se neste trabalho que a perspectiva de otimização da silhueta se constitui, aos pacientes e médicos, um importante estímulo para a realização da LAP.

Este trabalho tem observado que a principal causa de morbidade na LAP se deve à lipossucção. As disestesias, endureções e sufusões sanguíneas foram atribuídas à lesão funcional e anatômica dos vasos, nervos e gordura da hipoderme, devido aos túneis produzidos pela lipoaspiração. Por isso, tiveram evolução pós-operatória similar, sendo as alterações mais intensas nos períodos iniciais da cirurgia,

reduzindo gradualmente à medida que a tela subcutânea se reorganizava.

A passagem da agulha na plicatura, sobretudo no abdome superior, exige uma exposição da aponeurose dos músculos reto abdominais um pouco além de suas bordas mediais, resultando em um campo cirúrgico maior do que o descrito<sup>10</sup>. Isso resulta em um corredor central de descolamento de cerca de 200 cm<sup>2</sup>, o que corresponde a cerca de 1/3 da área total da região lipoaspirada (600 cm<sup>2</sup>). Portanto, a liberação, embora menor do que a realizada na abdominoplastia clássica, não foi desprezível, resultando na ocorrência atenuada de efeitos adversos atribuídos a quaisquer descolamentos, como seromas e deiscências.

No presente estudo, foi detectado um grande número de pacientes com abaulamentos suprapúbicos. Isso foi explicado pela presença do retalho hipogástrico sem pele, sob a pele do abdome. Por mais que se aspirasse este retalho, ainda restava volumosa massa de tecido conjuntivo desengordurado. A aceitação deste abaulamento pelas pacientes afetadas foi atribuída ao aspecto convexo natural da região suprapúbica, mimetizando o mesmo contorno que ocorre em abdomens de jovens nulíparas. No entanto, como observado em duas pacientes, o aumento de peso no pós-operatório das LAP's pode engordar excessivamente o retalho infra-umbilical, tornando o abaulamento muito evidente e inestético.

A altura da vulva é medida pela distância entre o clitóris e a implantação mediana do monte de Vênus no abdome inferior (6 cm). O posicionamento ideal da cicatriz hipogástrica deve coincidir com o limite superior dessa linha<sup>17</sup>. Para que esse parâmetro fosse obtido, foi necessária a marcação da incisão suprapúbica durante o tracionamento proximal do tegumento do abdome.

As complicações sistêmicas têm uma ocorrência rara em cirurgias de contorno abdominal, e incluem especialmente anomalias trombóticas<sup>8</sup>. A maioria dos problemas ocorre com procedimentos prolongados e em abdominoplastias associadas a cirurgias intra-abdominais. Alguns autores relatam altas taxas de complicações quando a abdominoplastia é realizada juntamente com outros procedimentos<sup>9</sup>. A incidência de trombose venosa profunda foi inesperadamente mais alta na presente casuística (4%) do que o descrito na literatura (0,04% a 1,1%)<sup>8,14</sup>. Por ordem de importância, isso foi atribuído a: (1) ocorrência precoce da trombose venosa profunda no estudo, dando a falsa ideia de que ela é mais frequente do que o real. Isto significa que, caso nossa amostra fosse ampliada, possivelmente a incidência de trombose venosa profunda se reduziria aos baixos níveis encontrados por outros autores; (2) como a LAP é uma cirurgia combinada, há maior risco de surgimento de fenômenos trombóticos<sup>8,9,17</sup>, o caso ocorrido em nossa série atesta a necessidade de rigorosa observância de cuidados preventivos e alto grau

de suspeição diante de manifestações clínicas sugestivas; (3) a paciente afetada no presente estudo seria predisposta à doença, uma vez que a mesma já tivera uma crise anterior, só nos revelada na consulta do 6<sup>o</sup> mês pós-operatório; (4) os exames necessários para a confirmação de trombose venosa profunda frequentemente não estão disponíveis, são aplicados tardiamente ou não são usados por falta de suspeita diagnóstica. Tudo isso contribui para que a incidência de trombose seja significativamente subestimada<sup>14</sup>.

Ao observar as deiscências ocorridas no presente estudo, verificou-se a segurança cicatricial da LAP ao se palpar duas resistentes massas laterais, uma de cada lado, correspondentes aos retalhos infra-umbilicais sepultados, os quais, flanqueando e restringindo solidamente a zona aberta, levaram a uma cicatrização de aspecto aceitável.

As abdominoplastias são centradas no umbigo da mesma maneira que os complexos aréolo-mamílares são para as mamoplastias<sup>2</sup>. O aspecto jovem do umbigo é caracterizado por uma direção vertical, mais próximo da pube do que do apêndice xifóide, profundidade e cicatriz pouco aparente e de boa qualidade. A exérese em bloco do subcutâneo, a partir do sítio aonde irá se inserir o umbigo, facilita sua adaptação no retalho e reproduz a depressão periumbilical. O desenho em S adiciona graça ao contorno umbilical, tornando-o mais natural. Ele contribui para a orientação vertical do umbigo, torna menor a percepção cicatricial e as duas redundâncias cutâneas em cada braço do S mimetizam os mamelões do umbigo virgem, que o tornam mais atrativo<sup>13</sup>.

Conflitando com o que foi descrito<sup>2,10</sup>, a LAP não produziu menores cicatrizes ou ears dogs do que a abdominoplastia convencional. Verificamos que a lipoaspiração não reduz a quantidade de pele excedente, pelo contrário, frequentemente torna essas sobras evidentes, acarretando a necessidade de maior remoção cutânea.

Não foram encontradas referências sobre avaliações cosméticas em cirurgias de contorno abdominal. O critério que tem sido considerado o mais importante é a opinião da própria paciente, pois ela é quem será a pessoa modificada na percepção de sua imagem corpórea. O aspecto das cicatrizes constitui o mais importante elemento negativo na avaliação. A despeito da presença de cicatrizes visíveis, quase todas as pacientes ficam satisfeitas<sup>14,16</sup>.

No corrente estudo não foram detectadas diversas complicações relatadas por outros autores, como zonas de anestesia, hipotrofia cicatricial, tromboembolismo pulmonar, choque hipovolêmico, infecção, lesão do nervo cutâneo lateral da coxa, hipotermia, necrose de pele, íleo paralisado, perfurações de cavidade peritoneal, linfedema, edema de vulva, quelóide e úlcera coccígea. As taxas relatadas de mortalidade em cirurgias de contorno abdominal têm sido extremamente baixa, oscilando entre 0% a 0,04%<sup>2,4,5,8,9,14,18</sup>. Acreditamos que a técnica

cirúrgica meticulosa e a seleção criteriosa de pacientes foram fatores mais importantes na prevenção destas complicações.

## CONCLUSÕES

A LAP mostrou-se segura e com resultados cosméticos satisfatórios nesse grupo de pacientes. A LAP apresentou uma série de vantagens em relação à dermolipectomia (Quadro 1). No entanto, deve-se indicar a cirurgia seletivamente. Optar por esse procedimento é, de certa forma, permutar as desvantagens dos grandes descolamentos pelas inconveniências das lipoaspirações. Por isso, o desejo das pacientes, sua capacidade de suportar um trauma cirúrgico-anestésico mais longo, um baixo risco de desenvolvimento de trombose, um menor volume de gordura a aspirar, a presença de cicatrizes supra-umbilicais e uma adequada oferta de recursos humanos e instrumentais se mostraram como os principais fatores que devem indicar uma LAP. Nos demais casos, é preferível usar uma abdominoplastia tradicional. O resultado mais animador deste trabalho foi constatar a capacidade da LAP em proporcionar, desde o pós-operatório imediato (Figura 5), contorno abdominal mais natural e, possivelmente, maior segurança neurovascular, sem induzir a complicações graves, como hematomas, infecção, necroses, quelóides, tromboembolismo ou óbitos.

## REFERÊNCIAS

- Illouz YG. Study of subcutaneous fat. *Aesthetic Plast Surg.* 1990;14(3):165-77.
- Illouz YG. A new safe and aesthetic approach to suction abdominoplasty. *Aesthetic Plast Surg.* 1992;16(3):237-45.
- Avelar JM. Uma nova técnica de abdominoplastia - sistema vascular fechado de retalho subdérmico dobrado sobre si mesmo combinado com lipoaspiração. *Rev Bras Cir.* 1999;88/89(1/6):3-20.
- Pitanguy I. Abdominoplasty: classification and surgical techniques. *Rev Bras Cir.* 1995;85(1):23-44.
- Avelar JM. Abdominoplasty without panniculus undermining and resection. 1a ed. São Paulo:Hipócrates;2002.
- Avelar JM. Abdominoplasty without panniculus undermining and resection: analysis and 3-year follow-up of 97 consecutive cases. *Aesthet Surg J.* 2002;22(1):16-25.
- Friedland JA, Maffi TR. MOC-PSSM CME article: abdominoplasty. *Plast Reconstr Surg.* 2008;121(4 suppl.):1-11.
- Matarasso A, Swift RW, Rankin M. Abdominoplasty and abdominal contour surgery: a national plastic surgery survey. *Plast Reconstr Surg.* 2006;117(6):1797-808.
- Porchat CA, Santos EG, Neto GPB. Complicações pós-operatórias em paciente submetido a abdominoplastia isolada e combinada a outras cirurgias do abdome. *Rev Col Bras Cir.* 2004;31(6):368-72.
- Saldanha OR, Pinto EB, Matos WN Jr, Lucon RL, Magalhães F, Bello EM. Lipoabdominoplasty without undermining. *Aesthet Surg J.* 2001;21(6):518-26.
- Shestak KC. Marriage abdominoplasty expands the mini-abdominoplasty concept. *Plast Reconstr Surg.* 1999;103(3):1020-35.
- Avelar JM. Contribuições à cirurgia plástica. São Paulo:Hipócrates;2001.
- Filho OJP, Ely JB, Granemann AS, Lee LK, Bufon A, Eickhoff DR. Umbigo virginal: desenho em S no afloramento da unidade umbilical sem ressecção de pele. Anais do 41º Congresso Brasileiro de Cirurgia Plástica; 2004;Florianópolis, Brasil. São Paulo:Editora Atheneu;2004.
- Grazer FM, Goldwyn RM. Abdominoplasty assessed by survey, with emphasis on complications. *Plast Reconstr Surg.* 1977;59(4):513-7.
- Anger J, Baruzzi ACA, Knobel E. Um protocolo de prevenção de trombose venosa profunda em cirurgia plástica. *Rev Soc Bras Cir Plast.* 2003;18(1):47-54.
- Ferreira MC. Cirurgia plástica estética: avaliação de resultados. *Rev Soc Bras Cir Plast.* 2000;15(1):55-61.
- Jaimovich CA, Mazzarone F, Parra JFN, Pitanguy I. Semiologia da parede abdominal: seu valor no planejamento das abdominoplastias. *Rev Soc Bras Cir Plast.* 1999;14(3):21-50.
- Iverson RE, Pao SV. MOC-PSSM CME: liposuction. *Plast Reconstr Surg.* 2008;121(4):1-11.

### Correspondência para:

Sandro Cilindro de Souza  
BR 101, Km 197, Caixa Postal 18 – Cachoeira, BA  
E-mail: sandrocilin@ig.com.br