







# Retalho anterolateral da coxa para o tratamento de sequelas da angina de Ludwig: Relato de caso

## *Anterolateral Thigh Flap for the Treatment of Sequelae of Ludwig's Angina: Case Report*

Olga Lanusa Leite Veloso<sup>1</sup> Diego Arley Gomes da Silva<sup>2</sup> Felipe Mazza de Lima<sup>3</sup>  
Kariny Oliveira Silva<sup>4</sup> Breno Bezerra Gomes de Pinho Pessoa<sup>1</sup> José Maria Sampaio de Menezes Júnior<sup>4</sup>

<sup>1</sup> Serviço de Cirurgia Plástica, Instituto Doutor José Frota, Fortaleza, CE, Brasil

<sup>2</sup> Serviço de Cirurgia Torácica, Instituto do Coração (InCor), Hospital das Clínicas, Faculdade de Medicina, Universidade de São Paulo (HCFMUSP), São Paulo, SP, Brasil

<sup>3</sup> Universidade Federal do Ceará, Fortaleza, CE, Brasil.

<sup>4</sup> Serviço de Cirurgia Bucomaxilofacial, Instituto Doutor José Frota, Fortaleza, CE, Brasil

**Endereço para correspondência** Olga Lanusa Leite Veloso, Serviço de Cirurgia Plástica, Instituto Doutor José Frota, Fortaleza, CE, Brasil (e-mail: olgaveloso701@gmail.com).

Rev Bras Cir Plást 2024;39(4):s00441801796.

### Resumo

#### Palavras-chave

- ▶ angina de Ludwig
- ▶ cirurgia plástica
- ▶ microcirurgia
- ▶ retalhos cirúrgicos
- ▶ retalhos de tecido biológico

A angina de Ludwig é um processo infeccioso polimicrobiano, geralmente de origem odontogênica, que requer diagnóstico e tratamento precoces, e é agravada por doenças sistêmicas. Procedimentos cirúrgicos podem ser necessários, como desbridamento e criação de retalhos para reconstrução. O retalho anterolateral da coxa é um retalho livre com inúmeras vantagens, como grande área doadora e sequelas funcionais mínimas. O objetivo deste artigo é relatar um caso de angina de Ludwig grave em que um retalho anterolateral da coxa foi utilizado para tratar as sequelas.

### Abstract

#### Keywords

- ▶ biological tissue flaps
- ▶ Ludwig's angina
- ▶ microsurgery
- ▶ plastic surgery
- ▶ surgical flaps

Ludwig's angina is a polymicrobial infectious process, most often of odontogenic origin, which requires early diagnosis and treatment and is aggravated by systemic diseases. Surgical procedures may be necessary, such as debridement and the creation of flaps for reconstruction. The anterolateral thigh flap is a free flap with numerous advantages, such as a large donor area and minimal functional sequelae. The objective of the present article is to report a severe case of Ludwig's angina in which an anterolateral thigh flap was used to treat the sequelae.

## Introdução

A angina de Ludwig é um processo infeccioso polimicrobiano de rápida disseminação que acomete os espaços submandibular, sublingual e submentoniano.<sup>1</sup> Em 90%

dos casos, é de origem odontogênica. As raízes dos segundos e terceiros molares inferiores se estendem inferiormente à linha miloioide, tornando-se, assim as principais vias de disseminação da infecção para o espaço submandibular.<sup>2</sup>

#### recebido

04 de março de 2024

#### aceito

29 de setembro de 2024

DOI <https://doi.org/>

10.1055/s-0044-1801796.

ISSN 2177-1235.

© 2025. The Author(s).

This is an open access article published by Thieme under the terms of the Creative Commons Attribution 4.0 International License, permitting copying and reproduction so long as the original work is given appropriate credit (<https://creativecommons.org/licenses/by/4.0/>).

Thieme Revinter Publicações Ltda., Rua do Matoso 170, Rio de Janeiro, RJ, CEP 20270-135, Brazil

Doenças locais ou sistêmicas alteram a homeostase do organismo, favorecendo a evolução e disseminação do processo infeccioso.<sup>3</sup>

Os principais sintomas são dor local, edema e febre. A progressão para a região cervical pode causar limitações dos movimentos cervicais, sialorreia, disartria e disfonia. Taquipneia, dispneia, taquicardia, inquietação e necessidade de manter postura ereta sugerem obstrução das vias respiratórias.

O tratamento inicial é clínico e baseado em antibioticoterapia de amplo espectro. Outros procedimentos, como drenagem de coleções e desbridamento de tecido desvitalizado, podem ser necessários. Nos casos de infecção de origem odontogênica, a exodontia do dente afetado é essencial para o sucesso do tratamento.<sup>4</sup>

O retalho anterolateral da coxa tem ampla gama de indicações na literatura para reconstrução de grandes perdas de substância em cabeça, pescoço, tronco e extremidades dos membros.<sup>5</sup> Sua versatilidade se deve ao seu longo pedículo vascular, à possibilidade de retirada de uma grande ilha de pele, à utilização de retalho com diferentes tipos de tecidos e à baixa morbidade na área doadora.<sup>6</sup>

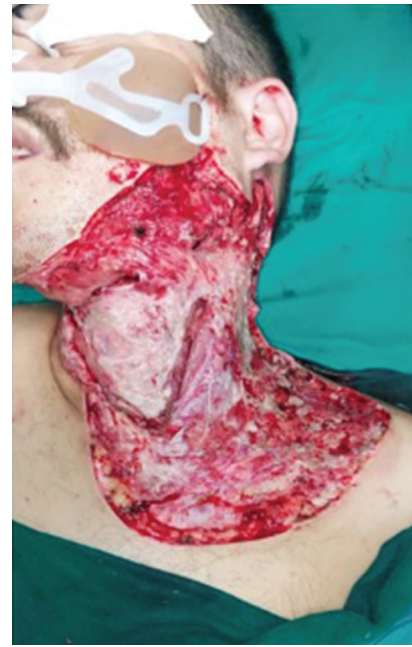O objetivo deste relato é apresentar a aplicação do retalho livre anterolateral da coxa na reconstrução cervical após desbridamento cirúrgico importante por angina de Ludwig.

## Relato de Caso

Um paciente do sexo masculino, de 27 anos de idade e portador de diabetes mellitus tipo 1, foi internado no Instituto Doutor José Frota, em Fortaleza, Ceará, 12 dias após início de tratamento endodôntico no elemento dentário 47 e quadro de angina de Ludwig associada à fasciíte necrosante em região submandibular bilateral e tórax superior. O paciente foi submetido a 3 procedimentos cirúrgicos consecutivos para drenagem de abscesso, desbridamento de tecidos desvitalizados e extração do elemento dentário 47 (►Fig. 1). Uma tomografia computadorizada (TC) descartou acometimento pleural e progressão mediastinal profunda.

No dia 13 pós-operatório, o paciente apresentou dispneia súbita associada a edema assimétrico de membros inferiores. A ultrassonografia venosa de membros inferiores com Doppler foi compatível com trombose venosa profunda em membro inferior direito. O paciente foi encaminhado à unidade de terapia intensiva (UTI) com hipótese de tromboembolia pulmonar, que foi posteriormente confirmada, apresentando diversos quadros de origem infecciosa durante a internação, inclusive infecção do trato urinário e pneumonia.

Após melhora clínica, foi encaminhado para Cirurgia Plástica, onde continuou utilizando curativos à base de prata e gaze de Polihexametileno Biguanida (PHMB). No dia 57 de internação, um retalho livre anterolateral da coxa esquerda foi confeccionado para reconstrução na região cervical por meio de anastomose da artéria e veia cervical transversa direita com ramo da artéria femoral circunflexa lateral. O retalho foi fixado apenas nas bordas da ferida, sem necessidade de ancoragem adicional. A área doadora na coxa esquerda foi fechada de maneira primária e não apresentou complicações.



**Fig. 1** Pescoço após desbridamento cirúrgico.

Dois outros procedimentos cirúrgicos foram necessários; o primeiro para desbridamento da borda do retalho e o segundo para enxerto das áreas abertas restantes.

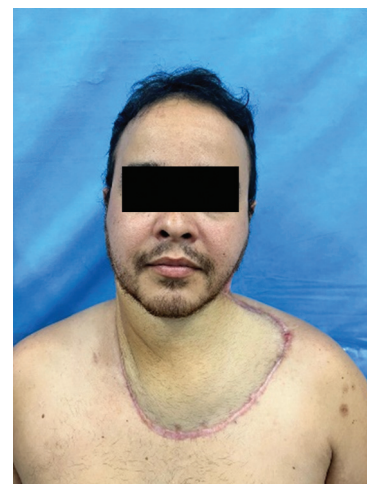Durante a internação, o paciente foi tratado com polimixina B e teicoplanina por 14 dias, seguidos de fluconazol por 10 dias e meropenem por mais 7 dias.

O paciente recebeu alta 104 dias após sua admissão. O refinamento do retalho por lipoaspiração foi realizado 244 dias após a cirurgia (►Figs. 2-4).

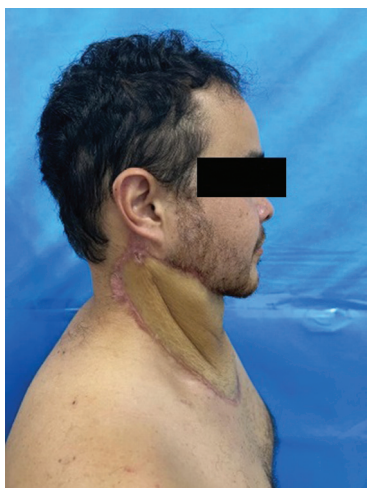## Discussão

A angina de Ludwig é uma celulite de desenvolvimento rápido que acomete o assoalho da boca e o espaço submandibular e pode ser fatal.<sup>7</sup>

Cerca de 70% a 90% dos casos estão relacionados à infecção odontogênica, principalmente nos segundos e terceiros



**Fig. 2** Aparência após refinamento do retalho.



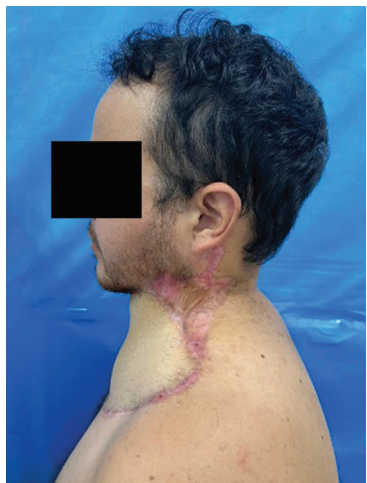**Fig. 3** Aparência após refinamento do retalho.

molares inferiores, uma vez que suas raízes estão localizadas abaixo da linha miloioide. Em caso de progressão da infecção dentária, a perfuração subsequente da cortical da mandíbula em contato com a língua leva à progressão do processo para os espaços submandibular, sublingual e submentoniano.<sup>4</sup>

Outras causas incluem lacerações no assoalho da boca, neoplasias orais infectadas, linfadenite, faringite, corpos estranhos no assoalho da boca, fraturas mandibulares compostas, infecções das glândulas salivares, abscessos nas tonsilas, otite média e até mesmo o uso de drogas injetáveis nos grandes vasos cervicais.<sup>8</sup>

A microbiota causadora da angina de Ludwig é polimicrobiana e de origem oral. Os patógenos mais frequentemente isolados são *Streptococcus viridans* e *Staphylococcus aureus*, mas anaeróbios, como *Bacteroides*, *Peptostreptococcus* e *Peptococcus*, também são causas frequentes desta infecção.<sup>9</sup>

A terapia antimicrobiana empírica recomendada é a penicilina G cristalina associada ou não a um aminoglicosídeo e metronidazol. Em pacientes alérgicos à penicilina, a clindamicina pode ser uma alternativa.<sup>10</sup> A terapia definitiva deve ser baseada em antibiograma. No caso descrito, a antibioticoterapia foi orientada pela Comissão de Controle de Infecção Hospitalar.



**Fig. 4** Aparência após refinamento do retalho.

Os pacientes que desenvolvem a infecção geralmente apresentam fatores etiológicos locais, como a presença de doenças sistêmicas, como diabetes mellitus, desnutrição, doenças hepáticas, doenças imunossupressoras e transplante de órgãos.<sup>11</sup> Em nosso caso clínico, o paciente foi diagnosticado com diabetes mellitus tipo 1.

Dentre as diversas complicações da angina de Ludwig, destacam-se a obstrução das vias respiratórias, mediastinite, sepse e choque séptico, empiema, fasciíte necrosante, derrame pericárdico, osteomielite, abscesso subfrênico, pneumonia aspirativa e derrame pleural.<sup>12</sup> No presente trabalho, o paciente apresentava fasciíte necrosante, com necessidade de desbridamento cirúrgico importante, causando extensa área de perda de substância na região cervical e tórax superior, com indicação de reconstrução com retalho microcirúrgico devido à indisponibilidade de tecido local viável.

Como opções terapêuticas, pode-se utilizar enxertos cutâneos parciais, retalhos locais, como dos músculos deltopeitoral e trapézio, retalhos livres e matriz dérmica.

Os enxertos cutâneos evoluem com contração da região enxertada; assim, estes enxertos não são uma boa opção em áreas com muita mobilidade, como a região cervical. Os retalhos locais, como de músculo deltopeitoral e trapézio, teriam que ser bilaterais para cobertura total do defeito; isso aumentaria a morbidade da área doadora, que não poderia ser fechada de maneira primária, causando maior prejuízo estético. Como as matrizes dérmicas são caras e não estão disponíveis no serviço, o retalho livre passou a ser a melhor opção para o caso.

A primeira descrição do retalho anterolateral da coxa foi feita em 1984 por Song et al. como um retalho baseado em perfurantes septocutâneos da artéria femoral circunflexa lateral,<sup>12</sup> que envia perfurantes através do septo ou do músculo vasto lateral para uma extensa área da pele.<sup>13</sup>

Atualmente, o retalho anterolateral da coxa vem ganhando espaço na microcirurgia devido à sua versatilidade.<sup>14</sup> Seu longo pedículo vascular pode atingir de 8 cm a 16 cm de comprimento e uma grande ilha de pele, medindo cerca de 25 cm × 18 cm, pode ser perfundida por apenas um perfurador.<sup>7</sup> Isso proporciona uma extensa área doadora<sup>7</sup> e permite o subsequente fechamento primário se a área doadora for menor do que 9 cm.<sup>13</sup>

A possibilidade de transporte de um retalho com diferentes tipos de tecido associados a ele, como músculos adjacentes,<sup>13</sup> é outra vantagem desse retalho, com baixa morbidade na área doadora e poucas sequelas funcionais.<sup>6</sup> Outras vantagens relacionadas a essa técnica, como a possibilidade de manter o paciente em decúbito durante o procedimento cirúrgico e retirar o retalho de forma fina, com espessura de até 4 mm, o tornaram a melhor opção para o caso descrito. Além disso, este retalho pode ser sensibilizado pela inclusão do ramo anterior do nervo cutâneo lateral da coxa.<sup>6,13</sup>

As desvantagens do retalho anterolateral da coxa incluem o grande número de folículos pilosos, especialmente em pacientes do sexo masculino, a relativa dificuldade na dissecação de perfurantes miocutâneos e a necessidade de refinamento do retalho em pacientes com maior espessura subcutânea na região anterior da coxa.<sup>13</sup> No caso descrito aqui, houve maior presença de folículos pilosos na região

cervical, bem como necessidade de refinamento futuro do retalho para melhor adaptação e mobilidade cervical.

## Conclusão

A angina de Ludwig é uma infecção grave, de rápida progressão e potencialmente letal, que deve ser diagnosticada e tratada prontamente por uma equipe multidisciplinar.

Neste caso clínico, o retalho anterolateral da coxa foi uma excelente opção para cobertura do defeito cervical, com resultados funcionais e estéticos aceitáveis, mínimo comprometimento da área doadora, e ausência de sequelas.

### Contribuições dos Autores

OLLV: análise e/ou interpretação de dados, conceitualização, aprovação final do manuscrito, investigação, supervisão, redação – preparação do original, e redação – revisão e edição; DAGS: aprovação final do manuscrito, supervisão, e redação – revisão e edição; FML: conceitualização, curadoria de dados, aprovação final do manuscrito, e redação – preparação do original; KOS: concepção e delineamento experimental, curadoria de dados, aprovação final do manuscrito, administração do projeto, e visualização; BPP: concepção e delineamento experimental, aprovação final do manuscrito, administração do projeto, supervisão; e JMSMJ: Concepção e delineamento experimental, aprovação final do manuscrito, investigação.

### Aprovação Ética

Este trabalho foi aprovado pelo comitê de ética e pesquisa do Instituto Dr. José Frota/Brasil (CAAE: 68574223.7.0000.5047).

### Termo de Consentimento Livre e Esclarecido

O paciente assinou o termo de consentimento livre e esclarecido.

### Suporte Financeiro

Os autores declaram que não receberam suporte financeiro de agências dos setores público, privado ou sem fins lucrativos para a realização deste estudo.

### Conflito de Interesses

Os autores não têm conflito de interesses a declarar.

### Referências

- Goldberg HM, Topazian RG. Odontogenic infections and deep fascial space infections of dental origin. In: Topazian RG, Goldberg MH, Hupp JR, eds. *Oral and Maxillofacial Infections*. São Paulo, Brazil: Santos; 1997:124–136
- Tschiassny K. Ludwig's angina: an anatomic study of the role of the lower molar teeth in its pathogenesis. *Arch Otolaryngol* 1943; 38(05):485–496
- Saifeldeen K, Evans R. Ludwig's angina. *Emerg Med J* 2004;21(02): 242–243
- Barakate MS, Jensen MJ, Hemli JM, Graham AR. Ludwig's angina: report of a case and review of management issues. *Ann Otol Rhinol Laryngol* 2001;110(5 Pt 1):453–456
- Koshima I, Fukuda H, Yamamoto H, Moriguchi T, Soeda S, Ohta S. Free anterolateral thigh flaps for reconstruction of head and neck defects. *Plast Reconstr Surg* 1993;92(03):421–428, discussion 429–430
- Kimata Y, Uchiyama K, Ebihara S, Nakatsuka T, Harii K. Anatomic variations and technical problems of the anterolateral thigh flap: a report of 74 cases. *Plast Reconstr Surg* 1998;102(05): 1517–1523
- Tavares SS, Mendes ML, Vasconcellos WA, Vasconcellos JR. Angina de Ludwig: revisão de literatura e relato de caso. *Rev Cir Traumatol Buco-Maxilo-Fac* 2009
- Soares LP, Volpato LE, Ferrari CH, et al. Angina de Ludwig associada à presença de corpo estranho em região sublingual. *Rev Fac Odontol UPF* 2004;9(02):x
- Parker E, Mortimore G. Ludwig's angina: a multidisciplinary concern. *Br J Nurs* 2019;28(09):547–551
- Fogaça PF, Cardoso CL, Magalhães MH, et al. Angina de Ludwig: uma infecção grave. *Rev Port Estomatol Cir Maxilofac* 2006;47 (03):156–157
- Gulinelli JL, Correa NP, Mendes RM, et al. Angina de Ludwig. *ROBRAC* 2007
- Miller CR, Von Crowns K, Willoughby V. Fatal Ludwig's angina: cases of lethal spread of odontogenic infection. *Acad Forensic Pathol* 2018;8(01):150–169
- Schulz JI. Retalho livre anterolateral da coxa para reconstrução de extremidades. *Arq Catarin Med* 2007;36(01):x
- Xiong L, Gazyakan E, Kremer T, et al. Free flaps for reconstruction of soft tissue defects in lower extremity: A meta-analysis on microsurgical outcome and safety. *Microsurgery* 2016;36(06): 511–524