



Retalho plantar medial para reconstrução de defeitos em calcanhar após ressecção de melanoma lentiginoso acral: Uma série de 7 casos

Medial plantar flap for reconstruction of heel defects after resection of acral lentiginous melanoma: A series of seven cases

GIULIA GODOY TAKAHASHI^{1,2*}
RENAN DIEGO AMÉRICO
RIBEIRO^{1,2}
VITOR PENTEADO FIGUEIREDO
PAGOTTO^{1,2}
CAIO AUGUSTO LIMA DE
ARAÚJO^{1,2}
FÁBIO DE FREITAS
BUSNARDO^{1,2}
ROLF GEMPERLI^{1,2}

■ RESUMO

Introdução: A reconstrução da região plantar ainda é um dos grandes desafios da cirurgia plástica reconstrutiva. Os tecidos dessa região apresentam características únicas e que são essenciais para a manutenção da funcionalidade do membro. De toda a região plantar, a região do calcanhar é a área de maior sustentação do peso e submetida ao maior impacto. O retalho fasciocutâneo plantar medial é uma das opções reconstrutivas, pois representa tecido semelhante e mantém a sensibilidade para a área receptora. **Método:** Foi realizado um estudo retrospectivo através da coleta de dados de prontuário de pacientes que realizaram reconstruções da região do calcanhar com retalho plantar medial, no período de julho de 2013 a setembro de 2019. O estudo foi aprovado pelo Comitê de Ética para Análise de Projetos de Pesquisa do HCFMUSP (Número CAAE: 56849422.0.0000.0068). **Resultados:** A reconstrução de calcanhar após ressecção de melanoma lentiginoso acral foi realizada em 7 pacientes. Complicações cirúrgicas foram observadas em 3 pacientes, sendo que todos eles tinham idade acima de 50 anos e/ou alguma comorbidade associada. Houve 57,1% de complicações, sendo 37,5% relacionadas ao retalho e 12,5% relacionadas à área doadora. Ocorreram 3 necroses totais de retalho (42,9%) e 1 perda total de enxerto na área doadora (14,3%). **Conclusão:** O retalho plantar medial se apresenta como uma boa alternativa para a realização de reconstruções oncológicas de defeitos na região plantar do pé. Contudo, deve-se ponderar a escolha do paciente ideal e lembrar que a dissecação do seu pedículo vascular não é de fácil execução.

Descritores: Melanoma; Neoplasias cutâneas; Retalhos cirúrgicos; Procedimentos cirúrgicos reconstrutivos; Calcânhar.

■ ABSTRACT

Introduction: Resurfacing the sole is still one of the great challenges of reconstructive plastic surgery. The tissues on the sole of the foot have unique characteristics essential for maintaining the limbs functionality. The heel has the most significant weight support and is subjected to the entire soles greatest impact. The medial plantar artery flap is one of the reconstructive options, as it represents similar tissue and maintains sensitivity to the recipient area. **Methods:** A retrospective study was performed by collecting data from medical records of patients who underwent reconstructions of the heel with a medial plantar artery flap from July 2013 to September 2019. The study was approved by the Ethics Committee for Analysis of Research Projects of HCFMUSP (CAAE number: 56849422.0.0000.0068). **Results:** Heel reconstruction was performed in 7 patients after acral lentiginous melanoma excision. Surgical complications were observed in 3 patients, all of whom were aged over 50 years or have associated comorbidity. There were 57.1% of complications, 37.5% related to the flap, and 12.5% related to the donor area. There were three total flap necroses (42.9%) and one total graft loss in the donor area (14.3%). **Conclusion:** The medial plantar flap presents itself as a

Instituição: Hospital das Clínicas,
Universidade de São Paulo e
Instituto do Câncer do Estado de
São Paulo, São Paulo, SP, Brasil.

Artigo submetido: 24/5/2022.
Artigo aceito: 13/6/2023.

Conflitos de interesse: não há.

DOI: 10.5935/2177-1235.2023RBCP0728-PT

¹ Instituto do Câncer do Estado de São Paulo, São Paulo, SP, Brasil.

² Hospital das Clínicas, Faculdade de Medicina, Universidade de São Paulo, São Paulo, SP, Brasil.

good alternative for performing oncological reconstructions of defects in the plantar region of the foot. However, the choice of the ideal patient should be considered and we must remember that the dissection of its vascular pedicle is not easily executed.

Keywords: Melanoma; Skin neoplasms; Surgical flaps; Reconstructive surgical procedures; Heel.

INTRODUÇÃO

A reconstrução da região plantar ainda é um dos grandes desafios da cirurgia plástica reconstrutiva^{1,2}. Os tecidos dessa região apresentam características únicas e que são essenciais para a manutenção da funcionalidade do membro. Como características locais, podemos citar: forte aderência entre a pele e estruturas profundas, proporcionando estabilidade na marcha; presença de um coxim espesso, permitindo a absorção do impacto ao deambular.

De toda a região plantar, a região do calcanhar é a área de maior sustentação do peso e submetida ao maior impacto. Para isso, ela é ricamente vascularizada e possui septos fibrosos que conectam a derme ao perióstio do osso calcâneo, formando compartimentos de gorduras³⁻⁷.

Devemos, portanto, procurar tecidos com características semelhantes para a reconstrução de defeitos plantares em calcanhar⁸.

Existem diversos métodos de reconstrução da região plantar, que variam desde enxertia de pele até retalhos microcirúrgicos, mas poucos atendem a todas essas necessidades^{1,2,8-14}.

O retalho fasciocutâneo plantar medial é uma excelente opção, pois representa tecido semelhante e mantém a sensibilidade para a área receptora^{15,16}.

Inicialmente descrito em 1981 por Harrison & Morgan⁹, o retalho plantar medial é baseado na artéria plantar medial e mantém a sensibilidade local por ramos cutâneos do nervo plantar medial¹⁷. Desde então, existem diversos estudos descritos na literatura, mas poucos que avaliem o seu uso em pacientes oncológicos^{18,19}.

OBJETIVO

Descrever uma série de 7 casos de reconstrução de defeitos no calcanhar após ressecção de melanoma lentiginoso acral, realizada no Serviço de Cirurgia Plástica do Instituto do Câncer do Estado de São Paulo, no período de julho de 2013 a setembro de 2019.

MÉTODOS

Foi realizado um estudo retrospectivo através da coleta de dados de prontuário de pacientes que

realizaram reconstruções da região do calcanhar com retalho plantar medial, no período de julho de 2013 a setembro de 2019.

Os pacientes foram selecionados de acordo com o tipo de reconstrução empregado após ressecção de melanoma lentiginoso acral pelo Grupo de Sarcoma e Melanoma no Instituto do Câncer do Estado de São Paulo. O critério de inclusão do estudo foi: pacientes internados no Instituto do Câncer do Estado de São Paulo para ressecção de melanoma lentiginoso acral da região de calcanhar, submetidos a reconstrução com retalho plantar medial.

Dos 7 pacientes, 3 (42,8%) eram do sexo feminino e 4 (57,1%) do sexo masculino (Tabela 1). Seis pacientes (85,7%) tinham alguma comorbidade associada, sendo que tabagismo e hipertensão arterial sistêmica foram as comorbidades mais prevalentes. A média de idade dos pacientes foi de 57,3 anos, com variação de 45 a 73 anos.

O estudo foi aprovado pelo Comitê de Ética para Análise de Projetos de Pesquisa do HCFMUSP (Número CAAE: 56849422.0.0000.0068).

Técnica cirúrgica

A artéria tibial posterior é identificada através da palpação posterior ao maléolo medial e é realizada uma demarcação em linha quebrada logo acima dessa região.

A ilha de pele é demarcada conforme o tamanho do defeito na região do calcanhar e pode se estender por toda a área fora de apoio plantar.

A incisão se inicia pela demarcação posterior ao maléolo medial e identifica-se a artéria tibial posterior. A incisão da borda medial do retalho é realizada e diseca-se a artéria até sua bifurcação. O ramo medial é identificado entre os músculos abdutor do hálux e flexor curto dos dedos. O retalho é então elevado com a inclusão da fásia plantar e do ramo lateral do nervo plantar medial, poupando a inervação medial do hálux.

Conforme a dissecação progride, realiza-se a incisão das bordas lateral, distal e proximal. O retalho é transposto para o defeito no calcanhar e a área doadora é reconstruída com enxerto de pele parcial da coxa ipsilateral (Figuras 1 e 2).

RESULTADOS

Um paciente necessitou de reconstrução adicional com enxertia de pele local; nos demais, o retalho plantar

Tabela 1. Características dos pacientes, tipo de reconstrução realizada e complicações relacionadas aos procedimentos.

Idade	Sexo	Tipo histológico	Comorbidades	Reconstrução local adicional	Área doadora	Complicações do retalho	Complicações da área doadora	
1	58	M	Melanoma acral	Tabagismo, HAS	Não	Enxertia de pele	Necrose	Não
2	53	M	Melanoma acral	Tabagismo, HAS, DM	Não	Enxertia de pele parcial	Necrose	Não
3	64	M	Melanoma acral	Tabagismo, HAS, etilismo, DRC	Não	Enxertia de pele parcial	Não	Não
4	73	M	Melanoma acral	Tabagismo, HAS, IAM prévio	Não	Enxertia de pele parcial	Não	Não
5	51	F	Melanoma acral	Tabagismo, artrite reumatoide	Enxertia de pele total	Enxertia de pele parcial	Não	Perda do enxerto
6	45	F	Melanoma acral		Não	Enxertia de pele parcial	Não	Não
7	57	F	Melanoma acral	HAS	Não	Enxertia de pele parcial	Necrose	Não

M: Masculino; F: Feminino; HAS: Hipertensão Arterial Sistêmica; DM: Diabetes Mellitus; DRC: Doença Renal Crônica; IAM: Infarto Agudo do Miocárdio.

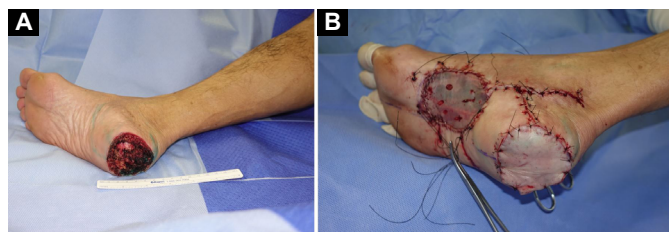


Figura 1. A: Intraoperatório, após ressecção da lesão com margens. B: Pós-operatório imediato de reconstrução com retalho plantar medial pediculado em calcanhar e enxertia de pele parcial em área doadora do retalho.

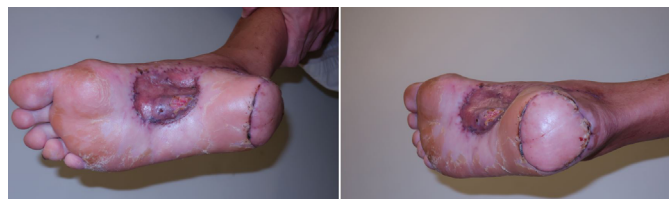

Figura 2. Resultado pós-operatório, com resultado funcional e estético adequados.

medial foi suficiente para as coberturas cutâneas das áreas ressecadas. Em todos os casos foi realizada a enxertia de pele parcial na área doadora do retalho.

A linfadenectomia foi realizada em 3 pacientes (42,8%), sendo 2 (28,6%) da região inguinal esquerda e 1 (14,3%) da região inguinal esquerda associada à região ilíaco-obturatória esquerda. Dentre os 7 pacientes, 2 apresentavam doença metastática (28,6%).

Complicações cirúrgicas foram observadas em 3 pacientes, sendo que todos eles tinham idade acima

de 50 anos e/ou alguma comorbidade associada. A taxa de sobrevivência do retalho foi de 57%. Em relação às complicações, ocorreram 3 necroses totais de retalho (42,9%) e 1 perda total de enxerto na área doadora (14,3%). Dos 3 pacientes com necrose do retalho, 2 deles necessitaram de posterior reconstrução local com retalho fasciocutâneo microcirúrgico anterolateral da coxa e 1 deles com retalho microcirúrgico fasciocutâneo lateral do braço.

Um dos pacientes com necrose total do retalho plantar medial realizou ressecção de melanoma lentiginoso acral em membro inferior esquerdo, com reconstrução imediata com retalho plantar medial. Apresentou boa evolução durante a internação e recebeu alta hospitalar no 7º dia de pós-operatório. Retornou em consulta ambulatorial no 11º dia de pós-operatório, apresentando retalho com sinais de sofrimento em bordas. Optou-se por tratamento expectante da complicação e o retalho apresentou necrose total no 26º dia de pós-operatório. Realizado desbridamento e reconstrução com retalho microcirúrgico anterolateral da coxa. Atualmente, o paciente apresenta bom aspecto do retalho e boa funcionalidade do membro inferior esquerdo.

DISCUSSÃO

A reconstrução de partes moles do calcanhar ainda representa um desafio para os cirurgiões plásticos, devido à escassez de tecidos locais e à

complexidade dessa reconstrução para a preservação da funcionalidade.

Durante o planejamento cirúrgico, é importante avaliar se a lesão plantar se encontra em área de apoio, pois enxertos nesta região podem evoluir com complicações como ulceração, retração cicatricial, dor, deformidades ósseas e impossibilidade de deambulação.

Descrito inicialmente em 1981, o retalho plantar medial representa até hoje uma das melhores opções para a reconstrução da região do calcanhar, principalmente em sua face plantar⁹. Dentre suas vantagens, destacam-se: tecido local semelhante e inervação preservada.

O tecido local é formado por coxim espesso de pele sem folículos pilosos, o que possibilita uma cobertura adequada para a área de pressão e de suporte para o peso do paciente, além de ser esteticamente mais favorável. A inervação através do ramo cutâneo do nervo plantar medial permite ao paciente manter sensibilidade tátil suficiente para a adequada deambulação e proteção do membro.

Como desvantagem do retalho plantar medial, podemos citar a morbidade da área doadora, localizada na região do cavo plantar, que constitui uma área de não apoio e onde se faz necessária a enxertia de pele parcial. Apesar da secção da artéria plantar medial, o pé mantém sua adequada vascularização pelo arco plantar profundo, sendo formado pelas artérias plantar lateral e dorsal do pé.

O retalho plantar medial tem como limitações: tamanho e profundidade da área a ser reconstruída, limitando-se a defeitos de menor extensão. Ressecções maiores preferencialmente devem ser reconstruídas com retalhos microcirúrgicos fasciocutâneos ou musculocutâneos e, alternativamente, podem ser reconstruídas com o retalho sural reverso.

Apesar do retalho plantar medial ser descrito na literatura com baixas taxas de complicações, a maioria dos trabalhos publicados descrevem o retalho plantar medial em pacientes vítimas de traumas ou úlceras de pressão, com menor idade média^{4,8,11,16,17,20,21}. O foco deste trabalho foi em pacientes oncológicos, os quais normalmente possuem múltiplas comorbidades, idade avançada e, por conseguinte, aterosclerose, viés de seleção que poderia explicar a maior taxa de complicações encontradas neste estudo. Outrossim, o estudo foi realizado em um hospital-escola, no qual os procedimentos cirúrgicos foram realizados por diferentes cirurgiões e que ainda estão em curva de aprendizado.

CONCLUSÃO

O retalho plantar medial é versátil e de anatomia vascular bem conhecida. Hoje se apresenta como uma

ótima alternativa para a realização de reconstruções oncológicas de defeitos na região plantar do pé. Contudo, deve-se ponderar a escolha do paciente ideal e lembrar que a dissecação do seu pedículo vascular não é de fácil execução.

COLABORAÇÕES

- GGT** Análise e/ou interpretação dos dados, Análise estatística, Aprovação final do manuscrito, Coleta de Dados, Conceitualização, Concepção e desenho do estudo, Gerenciamento do Projeto, Investigação, Metodologia, Redação - Preparação do original, Redação - Revisão e Edição.
- RDAR** Análise e/ou interpretação dos dados, Aprovação final do manuscrito, Coleta de Dados, Concepção e desenho do estudo, Investigação, Redação - Preparação do original, Redação - Revisão e Edição, Visualização.
- VFPF** Análise e/ou interpretação dos dados, Aprovação final do manuscrito, Coleta de Dados, Concepção e desenho do estudo, Gerenciamento do Projeto, Redação - Preparação do original, Redação - Revisão e Edição, Supervisão, Visualização.
- CALA** Aprovação final do manuscrito, Concepção e desenho do estudo, Gerenciamento do Projeto, Investigação, Redação - Preparação do original, Redação - Revisão e Edição, Supervisão, Visualização.
- FFB** Aprovação final do manuscrito, Supervisão.
- RG** Aprovação final do manuscrito, Supervisão.

REFERÊNCIAS

1. Shanahan RE, Gingrass RP. Medial Plantar Sensory Flap for Coverage of Heel Defects. *Plast Reconstr Surg.* 1979;64(3):295-8. DOI: 10.1097/00006534-197909000-00001
2. Reiffel RS, McCarthy JG. Coverage of Heel and Sole Defects. *Plast Reconstr Surg.* 1980;66(2):250-60. DOI: 10.1097/00006534-198008000-00014
3. Cichowitz A, Pan WR, Ashton M. The heel: anatomy, blood supply, and the pathophysiology of pressure ulcers. *Ann Plast Surg.* 2009;62(4):423-9. DOI: 10.1097/sap.0b013e3181851b55
4. Liette MD, Ellabban MA, Rodriguez P, Bibbo C, Masadeh S. Medial Plantar Artery Flap for Wound Coverage of the Weight-Bearing Surface of the Heel. *Clin Podiatr Med Surg.* 2020;37(4):751-64. DOI:10.1016/j.cpm.2020.06.002
5. Wan DC, Gabbay J, Levi B, Boyd JB, Granzow JW. Quality of innervation in sensate medial plantar flaps for heel reconstruction. *Plast Reconstr Surg.* 2011;127(2):723-30.
6. Jahss MH, Michelson JD, Desai P, Kaye R, Kummer F, Buschman W, et al. Investigations into the fat pads of the sole of the foot: anatomy and histology. *Foot Ankle.* 1992;13(5):233-42. DOI: 10.1177/107110079201300502
7. Jørgensen U, Bojsen-Møller F. Shock absorbency of factors in the shoe/heel interaction—with special focus on role of the heel pad. *Foot Ankle.* 1989;9(6):294-9. DOI: 10.1177/10711007890900607

8. Mourougayan V. Medial plantar artery (instep flap) flap. *Ann Plast Surg.* 2006;56(2):160-3. DOI: 10.1097/01.sap.0000190830.71132.b8
9. Harrison DH, Morgan BD. The instep island flap to resurface plantar defects. *Br J Plast Surg.* 1981;34(3):315-8.
10. Hartrampf CR Jr, Schefflan M, Bostwick J 3rd. The flexor digitorum brevis muscle island pedicle flap: a new dimension in heel reconstruction. *Plast Reconstr Surg.* 1980;66(2):264-70. DOI: 10.1097/00006534-198008000-00016
11. Baker GL, Newton ED, Franklin JD. Fasciocutaneous island flap based on the medial plantar artery: clinical applications for leg, ankle, and forefoot. *Plast Reconstr Surg.* 1990;85(1):47-58. DOI: 10.1097/00006534-199001000-00009
12. Colen LB, Buncke HJ. Neurovascular island flaps from the plantar vessels and nerves for foot reconstruction. *Ann Plast Surg.* 1984;12(4):327-32. DOI: 10.1097/00006534-198404000-00004
13. Colen LB, Replogle SL, Mathes SJ. The V-Y plantar flap for reconstruction of the forefoot. *Plast Reconstr Surg.* 1988;81(2):220-8. DOI: 10.1097/00006534-198802000-00014
14. Morrison WA, Crabb DM, O'Brien BM, Jenkins A. The instep of the foot as a fasciocutaneous island and as a free flap for heel defects. *Plast Reconstr Surg.* 1983;72(1):56-63. DOI: 10.1097/00006534-198307000-00013
15. El-Shazly M, Yassin O, Kamal A, Makboul M, Gherardini G. Soft tissue defects of the heel: a surgical reconstruction algorithm based on a retrospective cohort study. *J Foot Ankle Surg.* 2008;47(2):145-52. DOI: 10.1053/j.jfas.2007.12.010
16. Macedo JLS, Rosa SC, Rezende Filho Neto AV, Silva AA, Amorim ACS. Reconstrução de lesões de partes moles de pé com o uso de retalho plantar medial. *Rev Bras Ortop (Sao Paulo).* 2017;52(6):699-704. DOI: 10.1016/j.rbo.2016.10.009
17. Opoku-Agyeman JL, Allen A, Humenansky K. The Use of Local Medial Plantar Artery Flap for Heel Reconstruction: A Systematic Review. *Cureus.* 2020;12(8):e9880. DOI: 10.7759/cureus.9880
18. Woo SJ, Kang J, Hu JL, Kwon ST, Chang H, Kim BJ. Medial Plantar Fasciocutaneous Flap Reconstruction for Load-Bearing Foot Defects in Patients With Acral Melanoma. *Ann Plast Surg.* 2022;88(6):658-64.
19. Wang M, Xu Y, Wang J, Cui L, Wang J, Hu XB, et al. Surgical Management of Plantar Melanoma: A Retrospective Study in One Center. *J Foot Ankle Surg.* 2018;57(4):689-93. DOI: 10.1053/j.jfas.2017.12.004
20. Schwarz RJ, Negrini JF. Medial plantar artery island flap for heel reconstruction. *Ann Plast Surg.* 2006;57(6):658-61. DOI: 10.1097/01.sap.0000235426.53175.e3
21. Khan FH, Beg MSA, Obaid-Ur-Rahman. Medial Plantar Artery Perforator Flap: Experience with Soft-tissue Coverage of Heel. *Plast Reconstr Surg Glob Open.* 2018;6(12):e1991. DOI: 10.1097/GOX.0000000000001991

***Autor correspondente:** **Giulia Godoy Takahashi**
Rua Arruda Alvim, 423, apto 51, Pinheiros, São Paulo, SP, Brasil
CEP: 05410-020
E-mail: giu.godoy@gmail.com