











A mastopexia de aumento em L

The L-shaped mastopexy

ROBERTO LUIZ SODRÉ^{1,2*} 
JOSÉ AUGUSTO CALIL^{1,2} 
RENATO DE AZEVEDO
FERREIRA^{1,2} 
PAULO ROGÉRIO
QUIEREGATTO DO ESPÍRITO
SANTO² 
CAMILA TRIGO RUIZ² 
MARLLUS FERNANDO
PIOTROWSKY² 
SHEILA COVER¹ 
MAYCON LUCAS BARBOSA¹ 

■ RESUMO

Introdução: A mastopexia com implantes e cicatriz em L visa corrigir ptoses mamárias graus I a II com utilização de implantes em espaço retroglandular e retromuscular *dual plane*, no mesmo tempo cirúrgico. O objetivo é descrever a experiência com a técnica de mastopexia de aumento em L, analisando complicações e reoperações. **Método:** Estudo retrospectivo de 123 pacientes com ptose mamária leve a moderada, operadas pela técnica de mastopexia de aumento em L no período de janeiro de 2011 a novembro de 2021. **Resultados:** A média de idade das pacientes foi de 35,6 anos. O volume médio de implantes utilizado foi de 315ml (variação de 175 a 600ml). O posicionamento da prótese foi em espaço retroglandular (46,5%) e retromuscular *dual plane* (53,5%). O tempo médio operatório foi de duas horas e cinquenta e quatro minutos. As principais complicações apresentadas foram deiscências superficiais (7,3%), recorrência da ptose (7,3%) e cicatrizes inestéticas (5,7%). Revisões cirúrgicas aconteceram em 13 pacientes (10,5%). **Conclusão:** Técnica de mastopexia com implante segura e eficaz no tratamento da ptose mamária leve a moderada, proporcionando mamas bem projetadas com cicatrizes reduzidas em L.

Descritores: Procedimentos cirúrgicos reconstrutivos; Mamoplastia; Mama; Implantes de mama; Implante mamário.

■ ABSTRACT

Introduction: The mastopexy with implants and L-shaped scarring aims to correct grades I to II breast ptosis using implants in retroglandular space and retromuscular dual plane space, at the same surgical time. The objective is to describe the experience with the L-augmentation mastopexy technique, analyzing complications and reoperations. **Methods:** Retrospective study of 123 patients with mild to moderate breast ptosis, operated using the L-augmentation mastopexy technique from January 2011 to November 2021. **Results:** The mean age of patients was 35.6 years. The average volume of implants used was 315ml (range 175 to 600ml). The placement of the prosthesis was in retroglandular (46.5%) and dual plane retromuscular space (53.5%). The average operative time was two hours and fifty-four minutes. The main complications presented were superficial dehiscence (7.3%), recurrence of ptosis (7.3%) and unsightly scars (5.7%). Surgical reviews took place in 13 patients (10.5%). **Conclusion:** Safe and effective mastopexy technique with implant in the treatment of mild to moderate breast ptosis, providing well designed breasts with reduced L-shaped scars.

Keywords: Reconstructive surgical procedures; Mammoplasty; Breast; Breast implants; Breast implantation.

Instituição: Hospital do Servidor Público Municipal de São Paulo, São Paulo, SP, Brasil.

Artigo submetido: 17/12/2021.
Artigo aceito: 13/9/2022.

Conflitos de interesse: não há.

DOI: 10.5935/2177-1235.2023RBCP0684-PT

¹ Hospital do Servidor Público Municipal, Preceptor de Residência em Cirurgia Plástica, São Paulo, SP, Brasil.

² Sociedade Brasileira de Cirurgia Plástica, Membro Titular, São Paulo, SP, Brasil.

INTRODUÇÃO

A ptose mamária caracteriza-se pela liposubstituição do parênquima e a perda da elasticidade da pele, dos ligamentos suspensores das mamas e queda do complexo areolopapilar. São diversas as causas da ptose, como gravidez, lactação, variações de peso corporal, deformidades de desenvolvimento, ação da gravidade, envelhecimento, bem como o efeito tardio dos implantes de silicone.

A primeira publicação sobre o uso de prótese e mastopexia no mesmo tempo cirúrgico foi em 1960, por Gonzales-Ulloa¹. No ano de 1968, Dempsey & Latham² apresentaram a técnica de inclusão de implante em plano retromuscular. O artigo sobre a técnica *dual plane*, para posicionamento do implante mamário em espaço concomitante retroglandular e submuscular, foi introduzido por Tebetts³ em 2001. Diversas técnicas de mastopexia de aumento para correção de ptose em tempo cirúrgico único, abordando esta temática, têm sido divulgadas na literatura.

A flacidez cutânea e queda das mamas pode ocasionar baixa autoestima e alterações emocionais nas pacientes. A classificação mais utilizada para ptose mamária foi descrita por Regnault⁴, e é baseada na posição do mamilo em relação ao sulco inframamário. A mastopexia de aumento eleva o tecido mamário e o complexo areolopapilar, remove o excedente cutâneo, associado a implantes de silicone, buscando corrigir as assimetrias, preservando a sensibilidade e fisiologia das mamas.

A mastopexia com implante é um desafio para o cirurgião plástico, pois na grande maioria dos casos é alta a exigência estética da paciente quanto ao formato, volume, posicionamento, qualidade das cicatrizes e durabilidade dos resultados.

As mulheres que sofrem de ptose mamária severa necessitam de remoção maior devido ao excesso de pele e consequentes cicatrizes extensas, em forma de T invertido. Diversos autores desenvolveram técnicas com cicatrizes reduzidas, visando eliminar a cicatriz medial horizontal, que pode tornar-se hipertrófica.

Utilizamos a marcação baseada na técnica Chiari Jr de mamoplastia com cicatriz curta em L^{5,6}, descrita inicialmente para redução mamária e que foi ao longo do tempo esmerada pelo autor⁷.

Para pacientes que apresentam graus de ptoses mamárias leve e moderada, são utilizadas técnicas de mastopexias com cicatrizes circum-areolar, vertical ou em L. As próteses de silicone podem ser colocadas em espaço retroglandular, subfascial ou retromuscular duplo plano.

OBJETIVO

O objetivo deste estudo é descrever a experiência com a técnica de mastopexia de aumento em L, com uso de

implantes em posição anteromuscular ou retromuscular *dual plane* e analisar as complicações.

MÉTODO

Estudo retrospectivo de 123 mulheres portadoras de ptose mamárias de graus leve a moderado, submetidas a mastopexia de aumento em L durante o período de janeiro de 2011 a novembro de 2021. Cirurgias realizadas nas pacientes da clínica privada e do Hospital do Servidor Público Municipal de São Paulo. Trabalho submetido ao Comitê de Ética em Pesquisa (CEP), com CAAE 54894522.6.0000.5442.

Marcação

Cirurgia baseada na técnica Chiari Jr, cuja marcação pré-operatória está demonstrada na Figura 1 e tem a seguinte ordenação:

- 1º Ponto A' - são desenhadas inicialmente as linhas esternal e médio-mamárias com a paciente em posição ortostática. O ponto A é colocado na reflexão do sulco inframamário e o ponto A' posicionado 2cm acima, geralmente 17-18cm da fúrcula esternal.
- 2º Ponto C - com a paciente deitada, a mama é tracionada lateralmente e define-se o ponto C a uma distância de 8cm da linha esternal e 1cm acima do sulco inframamário.
- 3º Ponto B - posicionado 6cm acima do ponto C e 10cm da linha esternal, sendo a pele esticada lateralmente. A linha BC delimita a coluna medial.
- 4º Ponto B' - definido ao nível do mamilo e desenhado na margem lateral da aréola.
- 5º Ponto C' - colocado a 6cm do ponto B' em direção ao C, com a pele esticada em sentido medial e superior. A linha B'C' forma a coluna lateral e está posicionada em nível superior à linha BC.
- 6º Ponto D - ao aproximar as linhas BC e B'C' obtém-se a vertical da mama (6cm) e, para remover o excesso cutâneo inferior, marca-se o ponto D em sentido lateral, 2cm acima do sulco inframamário. A horizontal do L é delimitada pela linha CD.

Técnica cirúrgica

Incisão realizada na linha CD, logo acima do sulco inframamário e diérese pré-peitoral até ponto A', para colocação do implante em espaço retroglandular ou subfascial. Na inclusão em plano retromuscular é realizado descolamento subglandular até a margem inferior da aréola (*dual plane II*), seguido de incisão e divulsão do músculo peitoral maior e confecção de alça inferolateral (Figura 2). Revisão da hemostasia com válvula luminosa, sob visão direta.

O complexo areolopapilar tem pedículo de base superomedial. A retirada do excedente de pele e tecido mamário é baseada na marcação prévia e no pinçamento bidigital. A confecção do complexo areolopapilar é iniciada pelo “round block” de Benelli⁸ utilizando fio de poliglecrapone 3.0 e seguida da síntese intradérmica contínua com fio de poliglecrapone 4.0. Após revisão da hemostasia, é realizado o fechamento das linhas vertical e horizontal através da aproximação do tecido subcutâneo com fio de náilon 3.0 e sutura da pele com fio

poliglecrapone 4.0. A mastopexia é finalizada e a cicatriz reduzida em forma de L, conforme a Figura 3.

RESULTADOS

Nos últimos dez anos e foram operadas 123 pacientes pela técnica de mastopexia de aumento com cicatriz resultante em L. Destas, 113 mulheres (91,9%) foram da clínica privada e outras 10 pacientes (8,1%) do Hospital do Servidor Público Municipal/SP. A faixa etária variou dos 19 aos 64 anos, com média de 35,6 anos e as pacientes apresentavam índice de massa corporal abaixo de 30kg/m² (peso corporal médio 62kg, variou de 51-83kg).

Os implantes mamários utilizados foram de superfície texturizada, formato redondo, conteúdo de silicone gel coesivo, sendo perfil alto (32,4%) e super alto (67,6%). Volume médio de 315ml, sendo mínimo 175ml e máximo 600ml e neste último ocorreu troca de próteses, após cirurgia prévia de mamoplastia de aumento, de acordo com avaliação médica e desejo da paciente. As localizações dos implantes ocorreram no espaço retromuscular *dual plane* (53,5%) e anteromuscular (46,5%).

Lipoaspiração associada foi realizada em 14 pacientes e volume médio de 1.800ml de gordura retirada. Abdominoplastia combinada aconteceu em 10 pacientes, com retalho removido pesando em média 1.200g. As técnicas anestésicas utilizadas foram anestesia geral (72,3%), anestesia local (19,6%) e peridural (8,1%). O tempo médio operatório computado foi de duas horas e cinquenta e quatro minutos, excluídas as cirurgias associadas.

As complicações mais frequentes foram as deiscências superficiais, que aconteceram em nove pacientes (7,3%), sete casos tiveram cicatrizes inestéticas (5,7%), duas pacientes desenvolveram contratura capsular (1,6%), outras duas apresentaram assimetria das mamas (1,6%), um caso de seroma (0,8%), um de hematoma (0,8%) e uma paciente evoluiu com necrose parcial da aréola (0,8%). A recorrência de ptose ocorreu em nove casos (7,3%). Não houve caso de infecção, ruptura ou tromboembolismo venoso (Gráfico 1). Cicatriz inestética e recidiva da ptose foram os principais motivos das reoperações, que ocorreram em 12 pacientes (10,5%). Seguimento pós-operatório por um período médio de dois anos.

DISCUSSÃO

Existe um índice considerável de insatisfação pela flacidez no pós-operatório tardio, identificada na diminuição do polo superior e o excedente de tecido em polo inferior, além de pequenas deiscências e alargamento cicatricial. Diversos autores publicaram técnicas relacionadas ao posicionamento anatômico da prótese, com baixos índices de complicações.

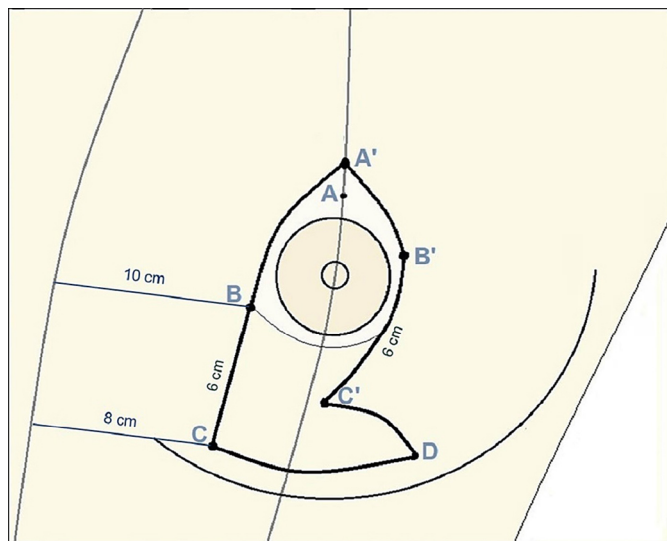


Figura 1. Marcação pré-operatória baseada na técnica Chiari Jr.

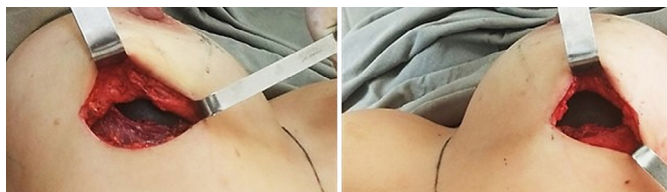

Figura 2. Implantes em plano retromuscular *dual plane*, mamas direita e esquerda.

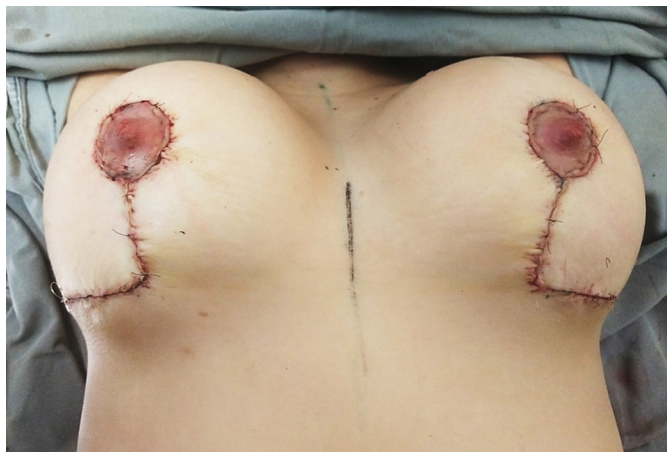
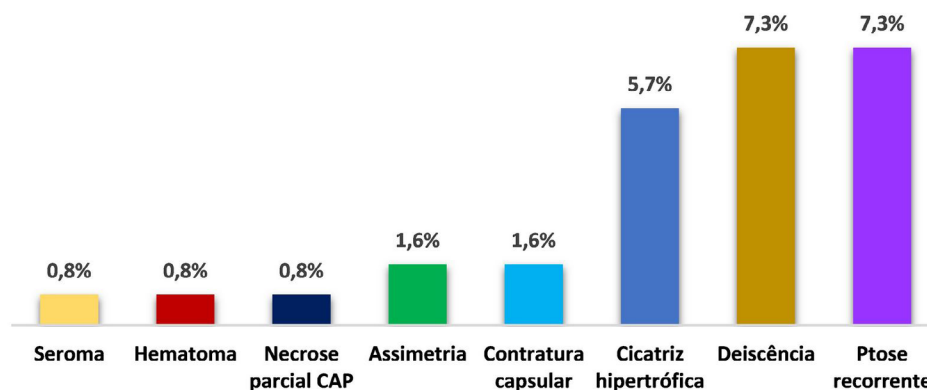


Figura 3. Mastopexia de aumento em L, pós-operatório imediato.



CAP: Complexo areolopapilar.

Gráfico 1. Incidência de complicações pós-operatórias.

Calobrace et al.⁹ relataram uma taxa de revisão de 23,2% em 332 casos de mastopexia de aumento. As complicações mais relatadas foram contratura capsular (3,9%), cicatrizações (3,3%) e recidiva da ptose (3,3%).

Stevens et al.¹⁰ publicaram taxas de reoperação de 16,9% em 615 pacientes submetidas a mastopexia com implante. As complicações mais comuns foram de cicatrizações (5,7%) e deiscência (2,9%).

Um estudo de meta-análise em 2014, realizado por Khavanin et al.¹¹, de 4.856 mastopexias de aumento, verificou índices de reoperações (10,6%), de ptose recorrente (5,2%), cicatrizes inestéticas (3,7%), contratura capsular (2,9%), assimetria (2,9%), seroma (1,4%), hematoma (1,4%) e infecção (0,9%).

Ono & Karner¹², em 2018, publicaram a técnica de mastopexia e implantes em loja submuscular e alça inferolateral, pedículo superomedial e ressecção de parênquima mamário. Índice de reoperações de 16%, em 266 pacientes, mas reduzido para menos de 5% conforme curva de aprendizado. O suporte muscular inferolateral muscular é utilizado para prevenir recorrência de ptose.

No artigo sobre implante submuscular em duplo bolso para mastopexias de aumento, publicado por Procópio et al.¹³, dos 80 casos operados ocorreram reoperações (6,1%), epiteliólise na junção das cicatrizes vertical e horizontal (2,5%), hematoma (1,3%), contratura capsular (1,3%) e seroma (1,3%).

Graça Neto & Daniel¹⁴ apresentam a técnica original de suporte muscular no polo inferior da mama, onde o implante é colocado em duplo espaço, com parte inferior da prótese retromuscular e superior no plano subglandular. De 640 pacientes operadas, as principais complicações foram excesso de pele (3%), cicatrizes inestéticas (3%), necrose parcial de aréola (2%).

Sgarbi et al.¹⁵ divulgaram 21 complicações (22,8%) em 192 pacientes submetidas a técnica mastopexia com *splitting* de músculo peitoral superior e cinta muscular inferior, sendo seroma (3,6%), cicatrizes inestéticas (2,6%),

assimetrias mamárias (2,6%) e sofrimento de complexo areolomamilar (1,5%) as complicações observadas.

No presente trabalho, várias mulheres tiveram os implantes colocados em espaço retroglandular sob cinta muscular inferior conforme abordagem descrita por Daniel. Há tendência atual de colocação da prótese em espaço retromuscular *dual plane*, que oferece melhor cobertura e vascularização, propicia baixas taxas de contratura capsular, menores índices de visualização ou palpação do implante (*“rippling”*) em conjunto com a elaboração da alça peitoral inferolateral, técnica divulgada por Ono, que proporciona suporte muscular e menor migração do implante.

Uma medida utilizada para diminuição da incidência de pseudoptose pós-operatória é concluir o comprimento da cicatriz vertical de 6cm. O excedente cutâneo no polo inferior da mama é removido e com cicatriz final em forma de L.

A maioria das mulheres deste estudo apresentou mamas simétricas, com volume e formato adequados (Figuras 4 a 9). O aprimoramento contínuo da técnica e a excelência do cirurgião propiciam o êxito da operação¹⁶.

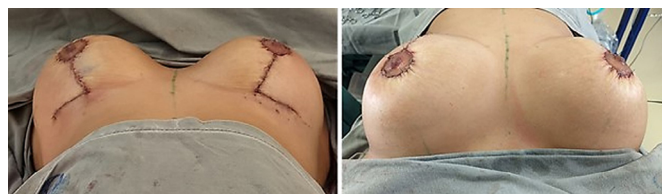

Figura 4. Paciente 24 anos, pós-operatório imediato (350ml, retroglandular).

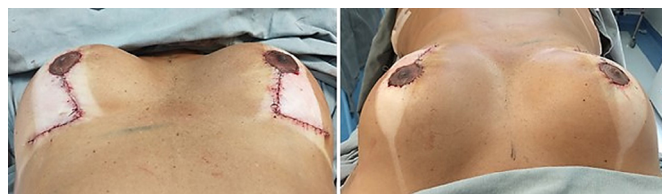

Figura 5. Paciente 43 anos, pós-operatório imediato (300ml, retromuscular *dual plane*).

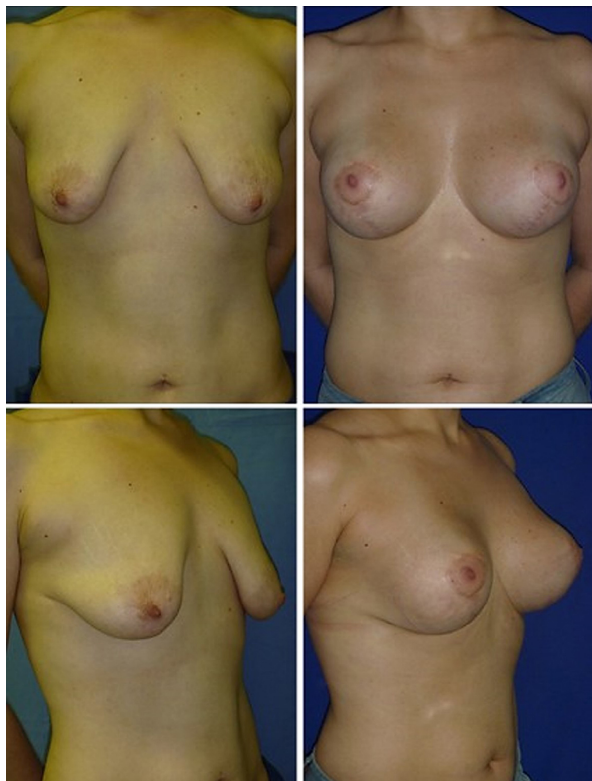

Figura 6. Paciente 27 anos, 12º mês pós-operatório - mastopexia de aumento em L (375ml, retro glandular).

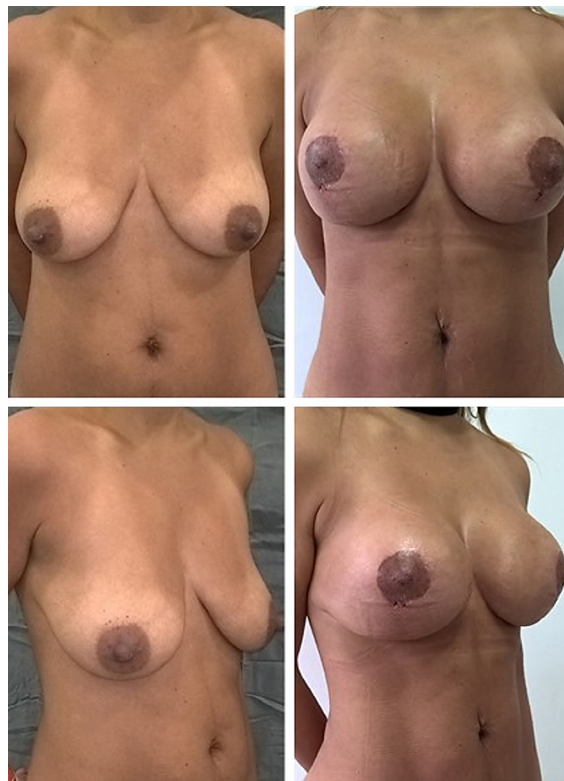

Figura 8. Paciente 34 anos, 3º mês pós-operatório - lipoescultura e mastopexia de aumento em L (295ml, retro glandular).

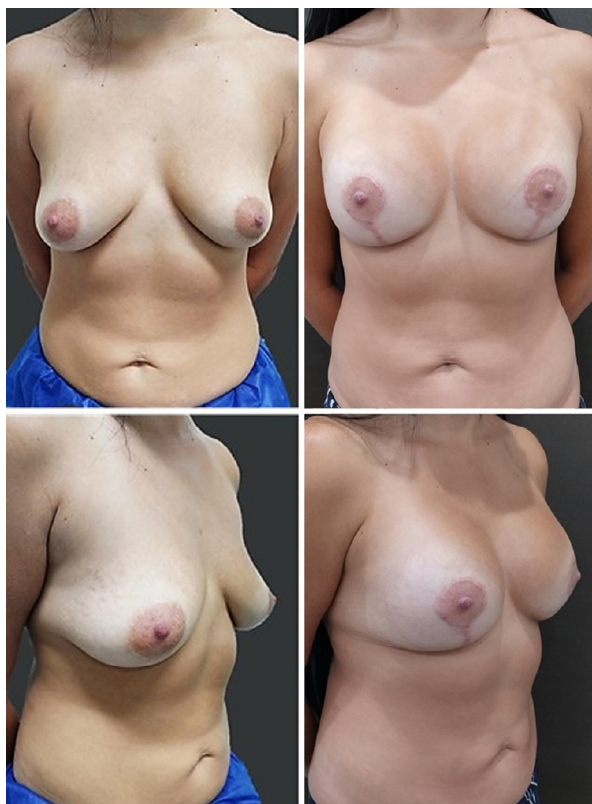

Figura 7. Paciente 31 anos, 9º mês pós-operatório - mastopexia de aumento em L (330ml, retromuscular dual plane).

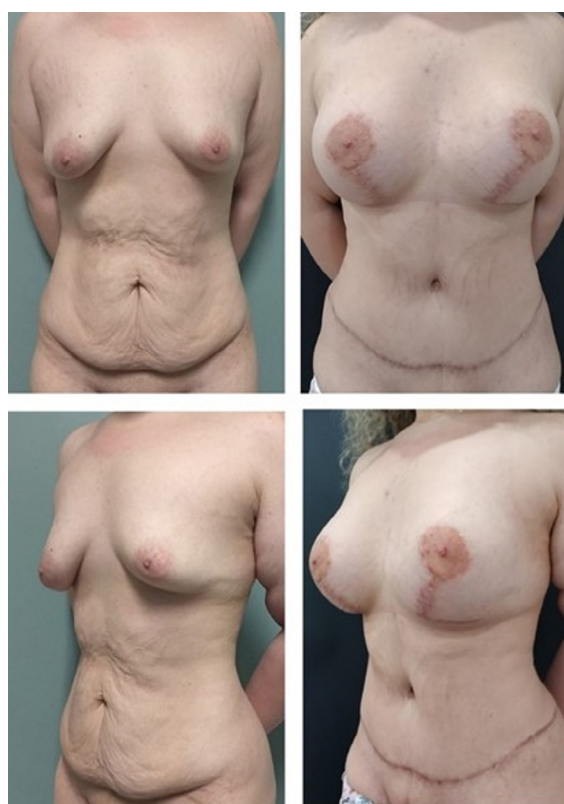


Figura 9. Paciente 22 anos, 12º mês pós-operatório - abdominoplastia e mastopexia de aumento em L (480ml, retromuscular dual plane).

CONCLUSÃO

A mastopexia de aumento em L é segura e reprodutível, com índices de complicações compatíveis com a literatura. Essa técnica foi efetiva para correção das ptoses leve a moderada, promovendo mamas projetadas com cicatrizes bem posicionadas e reduzidas.

COLABORAÇÕES

- RLS** Análise e/ou interpretação dos dados, Análise estatística, Aprovação final do manuscrito, Aquisição de financiamento, Coleta de Dados, Conceitualização, Concepção e desenho do estudo, Gerenciamento de Recursos, Gerenciamento do Projeto, Investigação, Metodologia, Realização das operações e/ou experimentos, Redação - Preparação do original, Redação - Revisão e Edição, Software, Supervisão, Validação, Visualização.
- JAC** Aprovação final do manuscrito, Supervisão.
- RAF** Investigação, Redação - Revisão e Edição.
- PRQES** Conceitualização, Redação - Revisão e Edição, Software.
- CTR** Análise e/ou interpretação dos dados, Análise estatística, Coleta de Dados, Conceitualização, Redação - Revisão e Edição.
- MFP** Análise e/ou interpretação dos dados, Análise estatística, Coleta de Dados, Metodologia.
- SC** Análise e/ou interpretação dos dados, Coleta de Dados, Metodologia.
- MLB** Análise e/ou interpretação dos dados, Coleta de Dados, Metodologia.

REFERÊNCIAS

- Gonzales-Ulloa M. Correction of hypotrophy of the breast by means of exogenous material. *Plast Reconstr Surg*. 1960;25(1):15-40.
- Dempsey WC, Latham WD. Subpectoral implants in augmentation mammoplasty. Preliminary report. *Plast Reconstr Surg*. 1968; 42(6):515-21.
- Tebbetts JB. Dual plane breast augmentation: optimizing implant-soft-tissue relationship in a wide range of breast types. *Plast Reconstr Surg*. 2001;107(5):1255-72.
- Regnault P. Breast ptosis. Definition and treatment. *Clin Plast Surg*. 1976;3(2):193-203.
- Chiari A Jr. The L short-scar mammoplasty: a new approach. *Plast Reconstr Surg*. 1992;90(2):233-46.
- Chiari A Jr. The L short-scar mammoplasty 12 years later. *Plast Reconstr Surg* 2001;108(2):489-95.
- Sodré RL. Mastoplastia em L - Chiari: variações táticas. *Rev Bras Cir Plást*. 2009;24(3):315-20.
- Benelli L. A new periareolar mammoplasty: the "round block" technique. *Aesthetic Plast Surg*. 1990;14(2):93-100.
- Calobrace MB, Herdt DR, Cothron KJ. Simultaneous augmentation/mastopexy: a retrospective 5-year review of 332 consecutive cases. *Plast Reconstr Surg*. 2013;131(1):145-56.
- Stevens WG, Macias LH, Spring M, Stoker DA, Chacón CO, Eberlin SA. One-Stage Augmentation Mastopexy: A Review of 1192 Simultaneous Breast Augmentation and Mastopexy Procedures in 615 Consecutive Patients. *Aesthet Surg J*. 2014;34(5):723-32.
- Khavanin N, Jordan SW, Rambachan A, Kim JY. A systematic review of single-stage augmentation-mastopexy. *Plast Reconstr Surg*. 2014;134(5):922-31.
- Ono MT, Karner BM. Four-step augmentation mastopexy: lift and augmentation at single time (LAST). *Plast Reconstr Surg Glob Open*. 2019;7:e2523.
- Procópio LD, Silva DDP, Rosique R. Implante submuscular em duplo bolso para mastopexias de aumento. *Rev Bras Cir Plást*. 2019;34(2):187-95.
- Graça Neto L, Daniel M. Double Space Augmentation Mastopexy-A Reflection After 15 Years. *Aesthetic Plast Surg*. 2021;45(2):491-7.
- Sgarbi JM, Secanho MS, Sgarbi V. Mastopexia com *splitting* de músculo peitoral superior e cinta muscular inferior. *Rev Bras Cir Plást*. 2021;36(2):115-21.
- Sodré RL. Mastoplastia com cicatrizes reduzidas. In: Boggio R, Calazans D, eds. *A Cirurgia Plástica em Capítulos*. Rio de Janeiro: DOC; 2021. p. 375-82.

*Autor correspondente: **Roberto Luiz Sodré**
 Rua Antonio Alves Barril, 355/191, J. Anália Franco, São Paulo, SP, Brasil.
 CEP: 03338-000
 E-mail: roberto.sodre@uol.com.br