



## Diagnóstico, evolução e tratamento de paciente com piomiosite

### *Diagnosis, evolution and treatment of a patient with pyomyositis*

LARISSA FIGUEIREDO  
VIEIRA<sup>1\*</sup>

GUSTAVO OLIVIERI  
BARCELLOS<sup>1</sup>

CHRISTIAN TALES ELIAS<sup>1</sup>

MARCO TULIO RODRIGUES  
DA CUNHA<sup>1</sup>

ISABELLA DA SILVA

IDELFONSO<sup>2</sup>

PEDRO AUGUSTO FÁVARO  
AMARAL<sup>2</sup>

#### RESUMO

A piomiosite é uma infecção muscular profunda, de origem bacteriana e caráter subagudo, que pode evoluir com abscessos intramusculares múltiplos. Apesar de ser caracterizada como uma afecção de zonas tropicais, sua incidência em zonas temperadas vem aumentando por fatores de imunossupressão, como a infecção pelo vírus da imunodeficiência humana (HIV) e alguns tipos de tratamentos imunossupressivos. Mesmo sendo conhecida há mais de um século, é uma condição rara e potencialmente grave, podendo levar ao choque séptico e óbito. Trata-se de um relato de caso de caráter descritivo, que constatou a relevância do conhecimento desta afecção para um diagnóstico precoce, possibilitando repercussões prognósticas positivas.

**Descritores:** Piomiosite; Infecções estafilocócicas; COVID-19; Staphylococcus aureus; Músculo esquelético.

#### ABSTRACT

Pyomyositis is a deep muscle infection of bacterial origin and subacute character, which can evolve to multiple intramuscular abscesses. Despite being characterized as a pathology of tropical zones, it has been increasing its incidence in temperate zones due to immunosuppressive factors, such as an infection by the human immunodeficiency virus (HIV) and some types of immunosuppressive treatments. Despite been known for over a century, it is a rare and potentially serious condition that can lead to septic shock and even death. This is a descriptive case report, that verify the relevance of the knowledge of this pathology for an early diagnosis, enabling positive prognostic repercussions.

**Keywords:** Pyomyositis; Staphylococcal infections; COVID-19; Staphylococcus aureus; Muscle, skeletal.

Instituição: Universidade Federal do Triângulo Mineiro, Hospital de Clínicas, Uberaba, MG, Brasil.

Artigo submetido: 11/11/2021.

Artigo aceito: 13/9/2022.

Conflitos de interesse: não há.

DOI: 10.5935/2177-1235.2023RBCP0659-PT

## INTRODUÇÃO

A piomiosite é definida como uma infecção bacteriana aguda primária da musculatura esquelética, tendo *Staphylococcus aureus* como principal agente etiológico. Acredita-se que sua patogênese esteja relacionada a uma história pregressa de trauma local, com consequente bacteremia transitória e disseminação para grandes grupamentos musculares, predominantemente nos membros inferiores<sup>1</sup>.

Em termos epidemiológicos, a doença tem maior prevalência no sexo masculino, nas duas primeiras décadas de vida, com uma relação de 1,5 homens para cada mulher<sup>2</sup>, e em regiões tropicais, embora haja um

crescente número de casos nas zonas temperadas pela infecção pelo vírus da imunodeficiência humana (HIV) ou por tratamentos imunossupressores<sup>3</sup>. A mortalidade varia de 1 a 23%<sup>4</sup>.

Correlacionam-se três estágios na manifestação clínica da piomiosite: o primeiro estágio, que corresponde à invasão bacteriana no músculo, ocasionando sinais e sintomas como febre baixa, anorexia, dor localizada, edema, contração e limitação da mobilidade muscular; o segundo estágio corresponde à fase supurativa, em que há a formação de abscessos com exacerbação dos sinais flogísticos e febre alta. Na ausência de diagnóstico, a afecção evolui para a fase séptica (terceiro estágio), com disseminação sistêmica da infecção<sup>5</sup>.

<sup>1</sup> Universidade Federal do Triângulo Mineiro, Hospital de Clínicas, Cirurgia Plástica, Uberaba, Minas Gerais, Brasil.

<sup>2</sup> Universidade Federal do Triângulo Mineiro, Medicina, Uberaba, Minas Gerais, Brasil.



O diagnóstico é estabelecido, basicamente, por exames de imagem, sendo a ressonância magnética o método de maior sensibilidade no que diz respeito à análise do dano muscular. Nos métodos mais limitados, como na radiografia, evidencia-se aumento de partes moles e, na ultrassonografia, observa-se hiperecogenicidade indicativa de edema e necrose muscular. Na tomografia computadorizada nota-se edema muscular e coleções fluidas. Para diagnóstico etiológico, realizam-se hemoculturas e/ou culturas de material drenado ou aspirado<sup>5</sup>. Clinicamente, o diagnóstico é dificultado e retardado devido aos seus sinais inespecíficos, levando a consequências potencialmente fatais<sup>2</sup>.

O tratamento consiste em antibioticoterapia no primeiro estágio, ou associada à abordagem cirúrgica nos estágios seguintes, durante, geralmente, cerca de 3 a 6 semanas. A oxacilina é uma boa opção diante de uma infecção por *S. aureus*, entretanto, os antibióticos escolhidos podem variar de acordo com o resultado da cultura.

O presente artigo tem por objetivo realizar análise clínica da conduta cirúrgica adotada em um caso de piomiosite em um paciente de 21 anos admitido com dor e edema em membros inferiores em um hospital terciário no interior de Minas Gerais.

## RELATO DE CASO

F.J.J.E., 21 anos, sexo masculino, previamente hígido, negava uso de drogas ou medicamentos injetáveis, admitido em fevereiro de 2021 no pronto-socorro do Hospital de Clínicas da Universidade Federal do Triângulo Mineiro, em Uberaba, com quadro

clínico de dor moderada, intermitente, em ambos os membros inferiores, associado a edema dos mesmos e febre há 3 dias. Paciente com histórico de atividade física extenuante e traumas em membros inferiores durante partida de futebol há uma semana. Procurou anteriormente atendimento médico, sendo medicado com sintomáticos e liberado para domicílio.

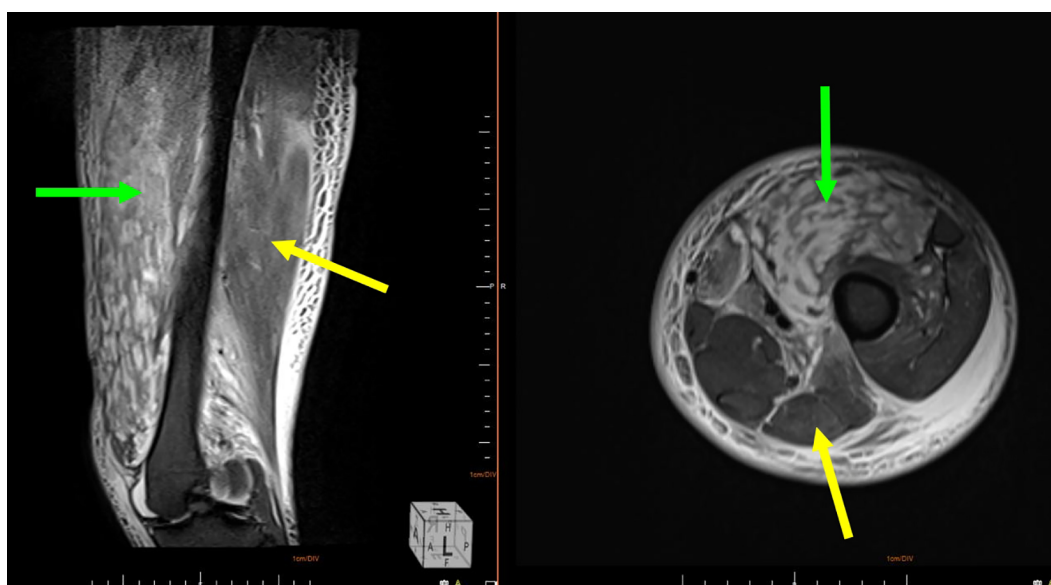
Ao exame físico, apresentava queda do estado geral, febre, dificuldade para deambular e edema importante em membros inferiores, principalmente em lado esquerdo. Constatou-se presença de calor local e rigidez à palpação.

Realizada ultrassonografia com Doppler e ressonância nuclear magnética, com evidência de múltiplos abscessos em grupamentos musculares anteriores e posteriores de coxa e também em topografia de músculo gastrocnêmico. Não foram observados sinais de trombose venosa profunda (Figura 1).

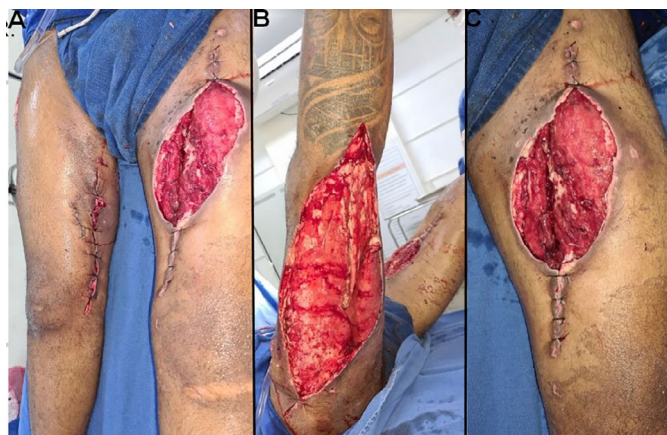O paciente foi internado aos cuidados das equipes de Clínica Médica e Ortopedia. Necessitou de quatro desbridamentos em centro cirúrgico e fez uso de antibioticoterapia endovenosa guiada por culturas que evidenciaram crescimento de *Staphylococcus aureus* resistente à meticilina (MRSA) (Figura 2).

Durante o 15º dia de internação, o paciente foi submetido a teste rápido para o vírus da COVID-19, com resultado positivo. Felizmente, evoluiu apenas com sintomas respiratórios leves. Permaneceu em isolamento respiratório por 15 dias e em uso de sintomáticos.

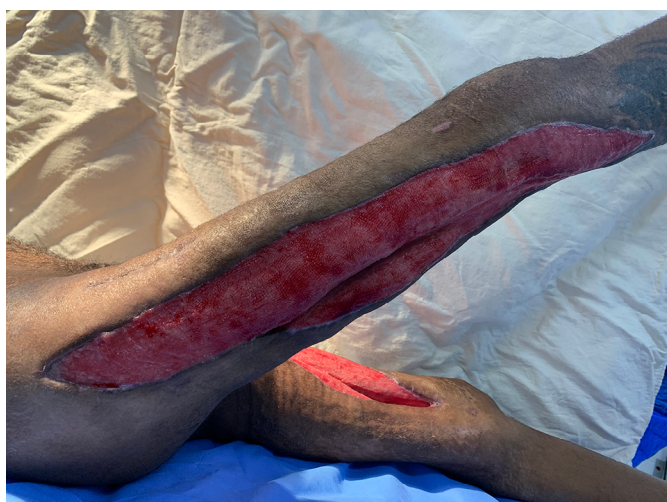Após liberação do isolamento respiratório, observou-se bom aspecto das lesões, estando as mesmas granuladas, superficiais e sem características infecciosas. Dessa forma, o paciente foi encaminhado para tratamento definitivo pela equipe de Cirurgia Plástica (Figura 3).



**Figura 1.** Cortes sagital e axial de ressonância nuclear magnética ponderada em T2 da coxa esquerda, evidenciando grupamento muscular acometido por processo inflamatório destacado por seta verde e musculatura normal destacada por seta amarela.



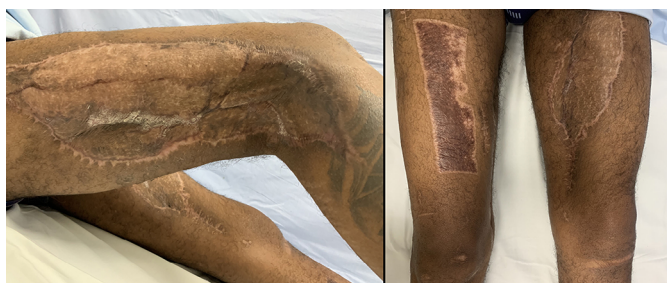**Figura 2.** A - Aspecto das feridas após 4º desbridamento em centro cirúrgico. B - Região posterior do membro inferior direito. C - Ferida em coxa esquerda.



**Figura 3.** Feridas com leito granuloso e sem sinais de infecção.

Optou-se pela realização de enxerto de pele parcial retirado com dermatomo elétrico, utilizando como doadoras as áreas íntegras nos próprios membros inferiores e realização de curativo oclusivo não aderente.

O paciente apresentou ótima integração de enxerto, recebendo alta hospitalar uma semana após a cirurgia, com acompanhamento ambulatorial das equipes de Cirurgia Plástica e Fisioterapia. Seguimento pós-operatório tardio evidenciou completa reabilitação motora (Figura 4).



**Figura 4.** Aspecto das feridas no pós-operatório tardio. Houve completa reabilitação motora.

## DISCUSSÃO

Os quesitos epidemiológicos, como procedência, idade e sexo, e a manifestação dos sinais e sintomas relatados corroboram os dados evidenciados na literatura, entretanto, o paciente em questão não apresentava fatores de imunossupressão previamente ao evento ou histórico conhecido de uso de drogas ou medicamentos injetáveis, diferentemente das casuísticas observadas<sup>6-9</sup>.

Os principais impasses da piomiosite incluem sua raridade e a dificuldade diagnóstica clínica, que acarretam em tratamentos tardios e, muitas vezes, ineficazes.

O diagnóstico diferencial inclui osteocondrite, osteomielite, tromboflebite e trombose venosa profunda<sup>4</sup>. O exame de imagem padrão-ouro atualmente é a ressonância magnética, que permite detectar as coleções fluidas e o edema muscular com maior precisão.

O tratamento e a necessidade de abordagem cirúrgica são analisados de acordo com os resultados de cultura e do estágio em que se encontra a doença. Neste caso, a existência de múltiplas coleções purulentas e lesões extensas tornou imperativa a intervenção cirúrgica seriada e posterior reconstrução com enxerto de pele parcial.

## CONCLUSÃO

No que concerne ao diagnóstico de doenças pouco comuns, na prática clínica do cirurgião plástico, a suspeição diagnóstica só é possível quando há conhecimento prévio da afecção em questão. Isto posto, deve-se ressaltar a importância da familiarização do profissional com a piomiosite, visto que o diagnóstico precoce e o tratamento correto, empregado em tempo oportuno, alteram sobremaneira o prognóstico do paciente. E, em contrapartida, o atraso diagnóstico pode levar a consequências nefastas, com lesões de elevada morbidade ao paciente, podendo culminar, inclusive, no óbito do doente cujo diagnóstico fora, inadvertidamente, negligenciado.

Portanto, frente à suspeição dessa moléstia, exames de imagem específicos devem ser prontamente solicitados e uma equipe multidisciplinar, atuando de forma coordenada, deve ser envolvida na condução do caso, para que o diagnóstico acertado permita o tratamento precoce e uma evolução favorável.

## COLABORAÇÕES

**LFV** Aprovação final do manuscrito, Redação - Preparação do original, Redação - Revisão e Edição.

**GOB** Aprovação final do manuscrito, Redação - Revisão e Edição.

**CTE** Aprovação final do manuscrito, Redação -  
Preparação do original.

**MTRC** Supervisão.

**ISI** Coleta de Dados, Redação - Preparação do original.

**PAFA** Coleta de Dados, Redação - Preparação do original.

## REFERÊNCIAS

1. Barros AAG, Soares CBG, Temponi EF, Barbosa VAK, Teixeira LEM, Grammatopoulos G. Piomiosite do piriforme em um paciente com doença de Kikuchi-Fujimoto - relato de caso e revisão da literatura. *Rev Bras Ortop.* 2019;54(2):214-8.
2. Shittu A, Deinhardt-Emmer S, Vas Nunes J, Niemann S, Grobusch MP, Schaumburg F. Tropical pyomyositis: an update. *Trop Med Int Health.* 2020;25(6):660-5.
3. Siqueira GS, Siqueira CMVM. Piomiosite tropical. *Rev Col Bras Cir.* 1998;25(3):205-7.
4. Ngor C, Hall L, Dean JA, Gilks CF. Factors associated with pyomyositis: A systematic review and meta-analysis. *Trop Med Int Health.* 2021;26(10):1210-9.
5. Gonçalves AO, Fernandes NC. Piomiosite tropical. *An Bras Dermatol.* 2005;80(4):413-4.
6. Konnur N, Boris JD, Nield LS, Ogershok P. Non-tropical pyomyositis in pediatric and adult patients. *W V Med J.* 2007;103(4):22-3.
7. Martínez-de Jesus FR, Mendiola-Segura I. Clinical stage, age and treatment in tropical pyomyositis: a retrospective study including forty cases. *Arch Med Res.* 1996;27(2):165-70.
8. Yu CW, Hsiao JK, Hsu CY, Shih TT. Bacterial pyomyositis: MRI and clinical correlation. *Magn Reson Imaging.* 2004;22(9):1233-41.
9. Sadarangani S, Jibawi S, Flynn T, Melgar TA. Primary pyomyositis: experience over 9 years in temperate Michigan. *Infect Dis Clin Pract.* 2013;21(2):114-22.

---

**\*Autor correspondente:** Larissa Figueiredo Vieira  
Rua Vigário Silva, 695/804, Bairro Bom Retiro, Uberaba, MG, Brasil.  
CEP: 38022-190  
E-mail: larissafvieira31@hotmail.com