



## Classificação e tratamento da mão em fenda: revisão da literatura

### *Cleft hand classification and treatment: literature review*

ANDRÉ GUSTAVO PONTES DE CARVALHO PIRES<sup>1\*</sup>   
MARCELA DOS SANTOS MARTINS<sup>1</sup>   
JOÃO CARLOS NAKAMOTO<sup>1</sup>   
MARCOS MARCATTO ABREU<sup>1</sup>   
RENATO NOVAES OLIVEIRA<sup>1</sup>   
ARTHUR PEREZ FERREIRA NETO<sup>1</sup>

#### ■ RESUMO

A mão em fenda é uma deformidade congênita rara caracterizada por uma deficiência longitudinal dos raios centrais da mão, podendo estar associada a outras malformações. Devido ao amplo espectro de manifestações, o tratamento de mãos em fenda é desafiador. Este estudo objetiva apresentar as classificações, técnicas cirúrgicas mais indicadas e seguimentos adotados conforme a manifestação clínica. Foi realizada uma pesquisa nos bancos de dados Web of Science, PubMed, Scopus, Cochrane e Embase, descritores e termos relacionados à anomalia mão em fenda típica. Trinta e dois artigos foram incluídos, sendo analisados quanto a classificação da anomalia, classificação da gravidade de expressão, técnicas cirúrgicas e estudos com informações da intervenção cirúrgica adotada para uma coorte de pacientes. Considerando que estudos sobre mão em fenda são diretamente afetados pelas descobertas embriológicas, genéticas e de biologia molecular, diferentes classificações foram descritas e diversos estudos de complementação de técnicas cirúrgicas já existentes foram encontrados. Estudos inovadores são escassos. A padronização na descrição das técnicas e resultados, além de pesquisas de melhor qualidade, poderiam elucidar lacunas ainda existentes em torno das opções de tratamento.

**Descritores:** Anormalidades congênicas; Mãos; Articulações dos dedos; Doenças e anormalidades congênicas, hereditárias e neonatais; Deformidades da mão.

#### ■ ABSTRACT

Cleft hand is a rare congenital deformity characterized by a longitudinal deficiency of the central rays of the hand, which may be associated with other malformations. Due to the wide spectrum of manifestations, the treatment is challenging. This study aims to present the most suitable classifications, surgical techniques and follow-up adopted according to the clinical manifestation. A search was performed in the databases Web of Science, PubMed, Scopus, Cochrane and Embase, descriptors and terms related to the hand anomaly in a typical cleft. Thirty-two articles were included and analyzed regarding the classification of the anomaly, classification of the severity of expression, surgical techniques and studies with information on the surgical intervention adopted for a cohort of patients. Considering that studies about cleft hand could be directly affected by embryological, genetic and molecular biology discoveries, different classifications have been described and several studies to complement existing surgical techniques have been found. Innovative studies are scarce. Standardization in the description of techniques and results, in addition to better quality research, could elucidate gaps that still exist around treatment options.

**Keywords:** Congenital abnormalities; Hand; Finger joint; Congenital, Hereditary, and neonatal diseases and abnormalities; Hand deformities.

Instituição: Universidade Estadual de Campinas, Hospital de Clínicas, Campinas, SP, Brasil.

Artigo submetido: 16/5/2021.  
Artigo aceito: 13/12/2021.

Conflitos de interesse: não há.

DOI: 10.5935/2177-1235.2022RBCP587-pt

### INTRODUÇÃO

A mão em fenda congênita (MFC) foi originalmente classificada como mão em fenda típica *versus* atípica<sup>1</sup>.

Com o avanço da genética e biologia molecular, a mão em fenda atípica foi reclassificada como sequência teratológica da simbraquidactilia<sup>2</sup>.

<sup>1</sup> Universidade Estadual de Campinas, Departamento de Ortopedia e Traumatologia, Campinas, SP, Brasil.



Essa anomalia é caracterizada pelo formato em “V”, que pode estar associada à ausência de um ou mais dígitos, podendo ser unilateral ou bilateral, com envolvimento de pés ou não<sup>3,4</sup>. Em geral, é uma herança autossômica dominante, com penetrância e expressividade variável<sup>4</sup>.

Resultante de uma deficiência longitudinal dos raios centrais da mão, a MFC pode variar desde uma simples fenda cutânea de tecidos moles até a supressão de todos os raios, exceto o dígito mínimo<sup>5</sup>. Com base nos três eixos de desenvolvimento da mão e membro superior, a MFC atualmente é classificada na categoria de malformações das placas das mãos - diferenciação de eixo anormal (padronização / diferenciação de membro tardio)<sup>6</sup>.

Dentre as classificações mais utilizadas, destacam-se a de Manske & Halikis e a de Sharma e Sharma. A primeira é baseada no envolvimento da primeira comissura<sup>7</sup>. A segunda fornece uma descrição completa da mão e atribui um valor numérico a cada elemento, com a subsequente recomendação do procedimento cirúrgico indicado<sup>8</sup>.

As indicações de tratamento cirúrgico variam desde a deficiência de espaço da primeira comissura, ausência do polegar, deformidade progressiva até severas contraturas em flexão de um ou mais dedos<sup>4,9</sup>. No entanto, esse tema continua controverso e desafiador, especialmente devido à adaptação do paciente à deformidade e funcionalidade aceitável do membro<sup>10</sup>.

## OBJETIVO

Esta revisão da literatura tem por objetivo apresentar as classificações, técnicas cirúrgicas mais relevantes relatadas na literatura e resultados obtidos nos diferentes estudos incluídos.

## MÉTODOS

### Bases de dados e pesquisas

A pesquisa bibliográfica foi realizada entre abril e outubro de 2020 nos periódicos indexados nas bases de dados Web of Science, PubMed, Scopus, Cochrane e Embase. Os termos de pesquisa utilizados foram uma combinação de “*Typical Cleft Hand*”, “*Cleft Hand*”, “*Ectrodactyly*”, “*Central hand*”, “*Central ray deficiency*”, “*EEC syndrome*”, “*Split hand*”, “*Split-hand*”, “*Split-Hand Malformation*”, “*Lobster claw*”, “*Fingers/abnormalities*”, “*Muscle, Skeletal/abnormalities*”, “*Hand Deformities, Congenital/pathology*”, “*Trigger Finger Disorder/congenital*”, “*SHFM*”, “*Collateral Ligaments/surgery*”, “*Hand Deformities, Congenital/surgery*”, “*Metacarpophalangeal Joint/surgery*”, “*Tendon Transfer*”, “*Surgical Flaps*”, “*Suture Techniques*”, “*Syndactyly/surgery*”, “*Reconstructive Surgical Procedures*”, “*Hand Deformities, Congenital/surgery*”, “*Fingers/surgery*”, “*Congenital/surgery*”, “*Treatment*”, e outros termos relacionados.

Todos os registros retornados pela pesquisa foram importados para o *software* de gerenciamento bibliográfico Mendeley e as publicações em duplicatas foram removidas. Também identificamos artigos relevantes por meio de vinculação bibliográfica com artigos elegíveis.

### Seleção dos estudos

Os estudos incluídos relatavam-se à MFC, podendo ter como abordagens: classificação da anomalia, classificação da gravidade de expressão, técnicas cirúrgicas, intervenção ou coorte de pacientes submetidos a tratamento cirúrgico. A busca não limitou idioma ou desenho do estudo. Para análise de intervenção, com a finalidade de observar tendências práticas atuais, a busca foi restrita a estudos publicados entre 2000 e 2020.

Foram excluídos estudos que analisaram pacientes com mão em fenda decorrentes de sequela de trauma ou com associação sindrômica, artigos de revisão ou análises secundárias e publicações incompletas ou que não fornecessem dados suficientes para um dos desfechos de interesse. Dados de coorte de paciente de estudos com abordagem em técnicas cirúrgicas não foram utilizados para análises de intervenção.

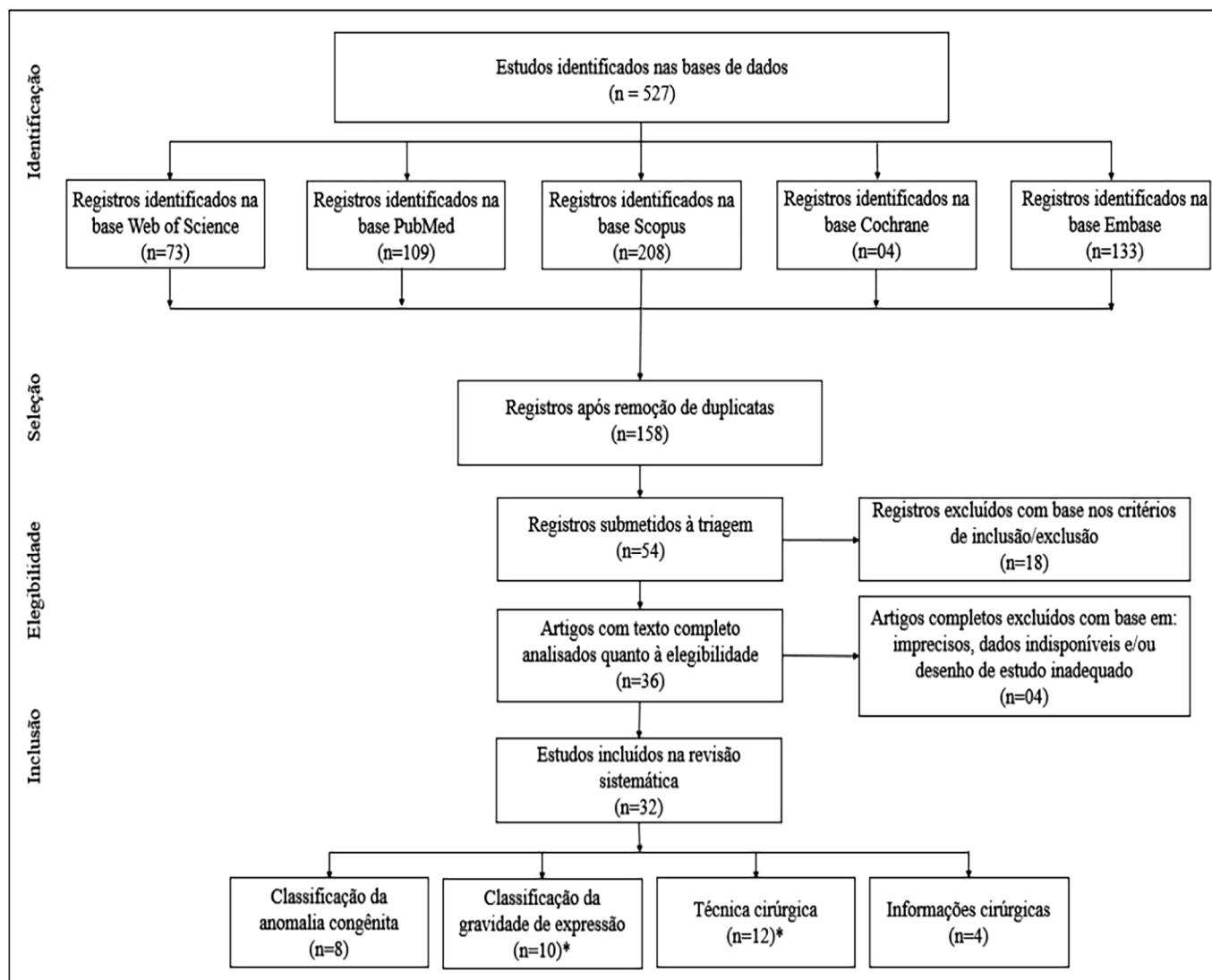
### Extração dos dados

Dois investigadores independentes revisaram os resultados da pesquisa para selecionar estudos elegíveis utilizando os critérios de inclusão e exclusão pré-estabelecidos. As decisões discordantes foram discutidas com um terceiro revisor. Os dados foram extraídos utilizando um formulário conforme variáveis predefinidas para cada análise. Visando sintetizar os achados da literatura, optamos por incluir um tópico unificando técnicas cirúrgicas e classificação da gravidade de expressão conforme relatos sugestivos observados na literatura.

## RESULTADOS

### Seleção de estudos

Foram identificados 527 estudos pela busca dos descritores nos bancos de dados. Foram excluídos por duplicidade ou pelo título, resumo e/ou palavras-chave 369 artigos. Após a aplicação dos critérios de inclusão e exclusão determinados, 36 foram considerados potencialmente elegíveis; desses, quatro foram descartados pautados no desfecho clínico, ausência de dados ou desenho de estudo inadequado; resultando em 32 estudos para análise dos resultados. Na Figura 1, está representado o fluxograma da busca de estudos nas bases de dados escolhidas.



(\*) Dois estudos atenderam aos critérios de inclusão em dois grupos de análises concomitantes, portanto foram contabilizados como inclusões únicas. (Fluxograma elaborado pelos autores).

Figura 1. Fluxograma prisma para revisão de literatura.

### Análises dos estudos incluídos

Os estudos incluídos foram divididos em quatro grupos: (1) classificação da anomalia congênita (n=8); (2) classificação da gravidade de expressão (n=10); (3) técnicas cirúrgicas (n=12); e (4) análise de intervenção (n=4). Desses, apenas dois estudos atenderam aos critérios de inclusão em dois grupos concomitantes; portanto, foram contabilizados como inclusões únicas<sup>11,12</sup>. Assim sendo, as principais características dos 32 estudos incluídos estratificados em grupos são apresentados nos tópicos subsequentes.

### Classificação funcional da MFC

O sistema de classificação para malformações congênitas de membros foi desenvolvido por Swanson et al.<sup>13</sup>, baseando-se no agrupamento de anomalias de acordo com a parte afetada durante o desenvolvimento.

Esse sistema, aceito pela *American Society for Surgery of the Hand* (ASSH), pela *International Federation of Societies for Surgery of the Hand* (IFSSH) e pela *International Society for Prosthetics and Orthotics* (ISPO), é denominado classificação IFSSH<sup>14</sup>. Posteriormente, a *Japanese Society for Surgery of the Hand* (JSSH) sugeriu modificações para inclusão de dois grupos: “Indução anormal de raios” e “Casos inclassificáveis”<sup>15,16</sup>.

Uma nova classificação para anomalias congênitas da extremidade superior, conhecida como a classificação OMT e considerada uma alternativa para classificação de Swanson, Barsky e Entin<sup>17,18</sup>, foi apresentada por Oberg et al.<sup>19</sup>, em 2010. Desde a sua publicação, a classificação OMT foi vigorosamente avaliada por diversos autores quanto à sua utilidade e confiabilidade e, recentemente, em 2020, uma atualização foi publicada<sup>6</sup>.

Portanto, conforme classificação atual, a MFC é classificada como IB1IV: I- Malformação; B- Placa de mão: diferenciação de eixo anormal (padronização/diferenciação de membro tardio); 1- Eixo Proximodistal; IV: Mão em fenda (malformação de pé/mão fendido)<sup>6</sup>.

As diferenças congênitas também podem ser classificadas de acordo com sua gravidade de expressão, podendo auxiliar na determinação funcional e orientação do tratamento. Devido à imprevisibilidade e peculiaridade das apresentações fenotípicas dessa anomalia, um grande número de sistemas de classificação foram propostos, podendo ser baseados em número de raios defeituosos<sup>11,20,21</sup>, mecanismo teratológico de aplasia e sinostose<sup>22</sup>, contratura da primeira comissura<sup>7,12</sup>, complexidade de anomalias associadas<sup>23</sup> e morfologia radiológica e posição da fenda - medioulnar e ulnar<sup>24</sup>.

Classificações mais atuais tendem a apresentar uma maior complexidade de informações. Valenti et al.<sup>25</sup> propuseram uma classificação baseando-se em seis grupos, cada um com uma estratégia terapêutica, a partir da descrição de todas as anormalidades clínicas e radiográficas observadas. Alinhado a isso, Sharma & Sharma<sup>8</sup> descreveram uma nova classificação funcional abrangente considerando todos os determinantes morfológicos da anomalia, como dígitos ausentes, anomalias associadas, local da fenda e estado funcional do polegar, denominando-a de DAST<sup>8</sup>.

Dentre essas, a classificação clínica mais amplamente utilizada é a de Manske & Halikis<sup>7</sup>, que se baseia na condição da primeira comissura, sendo o tipo I normal (*normal web*); tipo II (*narrow web*) com estreitamento moderado (IIA) ou grave (IIB); tipo III (*syndactylized web*) primeira comissura fundida, sindactilia entre polegar e indicador; tipo IV (*merged web*) primeira comissura incluída na fenda, não existe o indicador e o polegar é instável; e tipo V (*absent web*) com ausência da comissura pela ausência do polegar e do indicador.

A classificação funcional com análise multivariada mais recente, defendida por Sharma & Sharma<sup>8</sup>, pode ser apresentada da seguinte forma:

- Tipo I: descrito por ter 1ª comissura normal, caracterizada por ter a primeira comissura não reduzida, com fenda leve e nenhum osso anormal;
- Tipo IIA: descrito por ter 1ª comissura ligeiramente estreitada, caracterizada por ter a 1ª comissura ligeiramente reduzida e osso anormal;
- Tipo IIB: descrito por ter 1ª comissura severamente estreita, caracterizada pela 1ª comissura severamente reduzida, sindactilia óssea anormal;
- Tipo III: descrito por ter sindactilia polegar/índice sem 1ª comissura, caracterizada pela 1ª comissura fundida, sindactilia entre polegar e segundo quirodáctilo e osso anormal;
- Tipo IV: descrito por ter 1ª comissura incluída na fenda, caracterizada pela supressão do segundo quirodáctilo e sindactilia do dígito ulnar;
- Tipo V: descrito por ter 1ª comissura ausente, caracterizada pela ausência do polegar.

Como regra geral, um somatório de pontuação maior que 4 ou pontuação individual em qualquer determinante morfológicos da anomalia maior que 2 indica uma deformidade potencialmente mais complexa com menor possibilidade de resultados funcionais e estéticos satisfatórios<sup>8</sup>.

### Técnica cirúrgica

Os procedimentos cirúrgicos recomendados para o tratamento da deficiência central incluem o fechamento da fenda, redução do espaço intermetacarpal, liberação de sindactilia e excisão de elementos ósseos polidáctilos ou transversos, quando presentes. A redução do espaço intermetacarpal e intervenções secundárias ao fechamento da fenda podem ser realizadas por diferentes técnicas, e as mais frequentemente reportadas na literatura, juntamente com indicação, vantagens e desvantagens, conforme relatado pelo estudo quando disponível, estão listadas na Figura 2.

### Técnica cirúrgica conforme classificação de gravidade de expressão

Sistemas de classificação são essenciais para facilitar a comunicação e orientar a reconstrução cirúrgica. Portanto, apresentamos as condutas mais comumente relatadas pelos estudos incluídos, estratificadas conforme a classificação de Manske & Halikis<sup>7</sup>.

Visando expor os avanços de conhecimento dessa anomalia, apresentamos na Figura 3 a classificação Manske & Halikis<sup>7</sup> e as recomendações de procedimentos sugeridos por alguns autores do novo sistema de classificação para mãos com fissura típica utilizando a classificação DAST<sup>8</sup>.

### Análise de intervenção

Informações cirúrgicas de estudos de coorte de pacientes submetidos a procedimentos para o tratamento de mão em fenda estão apresentadas no Quadro 1.

Tratamento conforme classificação Manske e Halikis. <sup>7</sup>		Tratamento conforme classificação DAST. <sup>8</sup>		
<b>Tipo I</b>	Dermodesia; Reconstrução do ligamento intermetacarpal.	<b>Tipo 1</b>	<b>Tipo 2</b>	<b>Tipo 3</b>
<b>Tipo IIA</b>	Aprofundamento da 1ª comissura com retalho local (z-plastia) / enxerto de pele; Reconstrução do ligamento intermetacarpo; Excisão óssea; Osteotomia corretiva pode ser necessária.	<b>D:0, 1; A:*; S:1, 3; T:0</b>	<b>D:0, 1, 2; A:*; S:1; T:1, 2, 3</b>	<b>D&gt;2; A:1-5; S:1, 2; T&gt;3</b>
<b>Tipo IIB</b>	Aprofundamento da 1ª comissura com retalho local dorsal; Transposição do raio índice; Ligamento do intermetacarpo; Excisão óssea; Osteotomia corretiva	Objetivo: Criar 1ª comissura.	Objetivo: Fechar a fenda, liberar o polegar aduzido e criar 1ª comissura.	Objetivo: Restaurar a função preênsil tão eficaz quanto possível.
<b>Tipo III</b>	Aprofundamento da 1ª comissura com retalho local dorsal; Transposição de raio índice; Reconstrução ligamento intermetacarpal. Excisão óssea; Osteotomia corretiva; Liberação de sindactilia; Enxerto de pele se necessário	Técnica: Barsky; <sup>1</sup> e Foucher, Lorea, Hovius, Pivato, Medina, 2006 <sup>30</sup> .	Técnica: Miura e Komada; <sup>27</sup> Ueba; <sup>28</sup> Snow; <sup>26</sup> e Oberlin, Korchi, Belkheyar, Touam, MacQuillan, 2009 <sup>31</sup> .	Técnica: Liberação de sindactilia; Enxerto loco-regional quando possível.
<b>Tipo IV</b>	Liberação de sindactilia; Enxerto de pele se necessário			
<b>Tipo V</b>	Transferência de dedo para o polegar quando possível			

(\*) Anomalias associadas podem ou não estar presentes e devem ser abordadas por um procedimento auxiliar.

Figura 2. Tratamento recomendado de acordo com a classificação.

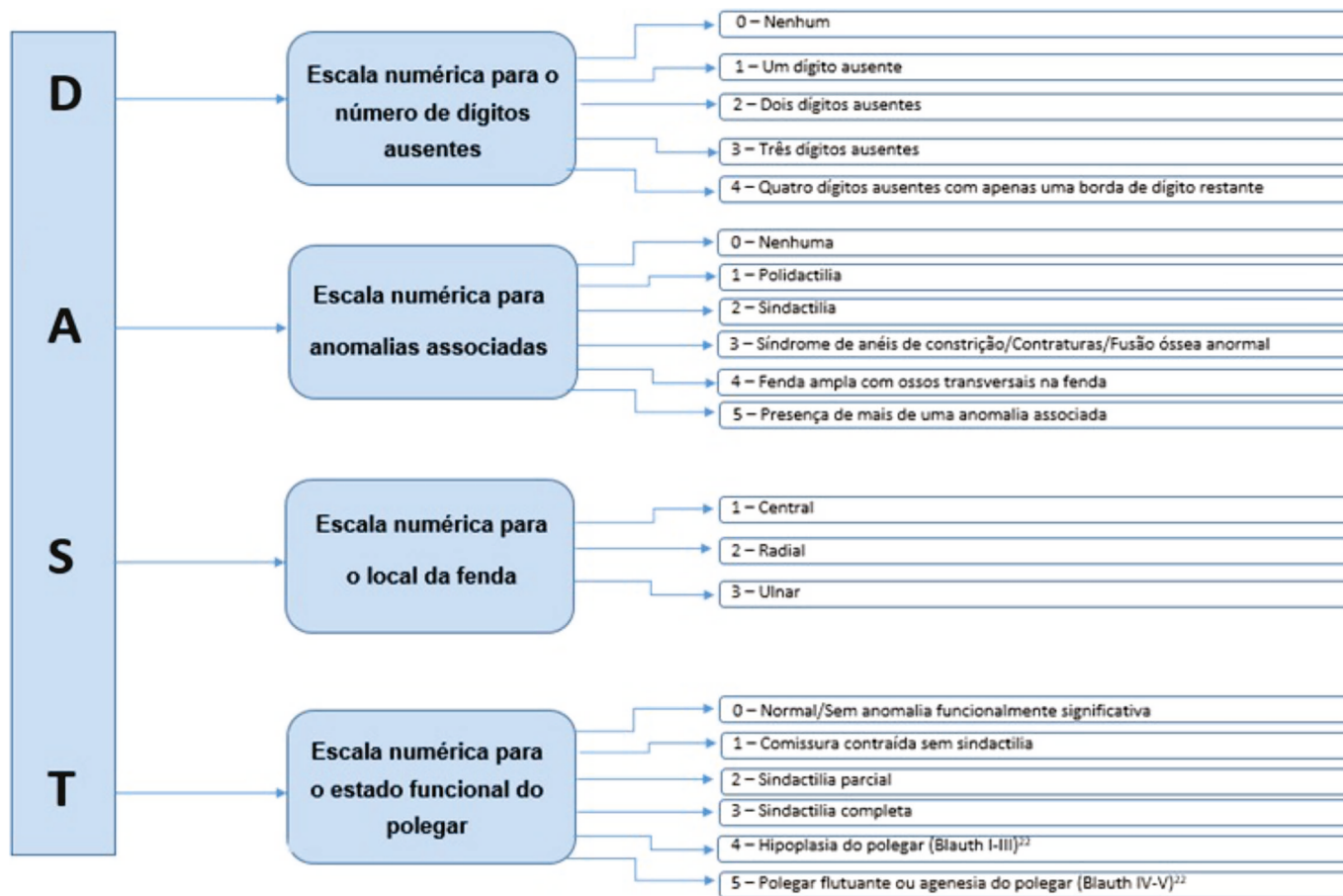


Figura 3. Classificação DAST para mão em fenda.

**Quadro 1.** Técnicas cirúrgicas, vantagens e desvantagens.

Autor, ano	Técnica	Vantagens/Desvantagens
Barsky, 1964 <sup>1</sup>	Utiliza um retalho local, pedículo quadriangular, em forma de diamante, para recriar a comissura depois que a fenda é estreitada. <b>Indicação:</b> Mão em fenda.	<b>Vantagens:</b> Melhora estética. <b>Desvantagens:</b> Insuficiente preocupação funcional; sem reconstrução da primeira comissura.
Snow e Littler, 1967 <sup>26</sup>	A fenda é elevada como um retalho palmar, com um pequeno retalho radial preservado por recriação da comissura; Espaço da 1ª comissura é liberado, o que pode exigir a divisão interóssea dorsal e da fáscia circundante; Segundo metacarpo é transposto e fixado ao remanescente da base do terceiro metacarpo; Fixação é obtida com fios axiais e transversais, e o retalho palmar é transferido, recriando a nova comissura entre o segundo e o quarto raio. <b>Indicação:</b> Segmento do terceiro metacarpo presente.	<b>Vantagens:</b> Funcional; Ganho cosmético. <b>Desvantagens:</b> Risco de necrose distal do retalho devido à sua alta relação comprimento-base; Tração do adutor e músculos interósseos dorsais pode causar alguma angulação radial na translocação local, corrigindo incompletamente a fenda central.
Miura e Komada, 1979 <sup>27</sup>	Transposição do índice na posição central e redesenho palmar e dorsal como abas separadas para criar 1ª comissura. Fenda incisada de lado a lado. O dedo indicador é levantado em seus feixes neurovasculares e transposto por osteossíntese com o terceiro metacarpo ou por osteotomia de angulação. <b>Indicação:</b> Mão em fenda com um polegar aduzido.	<b>Vantagem:</b> Pequenos retalhos de transposição aleatória da pele dorsal e palmar. <b>Desvantagem:</b> Incidência de necrose distal e contratatura secundária
Ueba, 1981 <sup>28</sup>	Utilização de retalhos transversais de qualquer borda da fenda e transposição do dígito de índice; Reconstrução do ligamento intermetacarpal, por um tendão livre. <b>Indicação:</b> Ausência total do terceiro metacarpo.	<b>Vantagem:</b> Melhora da estética sem alterar a função da mão. <b>Desvantagem</b> estética de transferir a pele palmar para dorsal e pele dorsal a palmar.
Buck-Gramcko, 1985 <sup>29</sup>	Estreitamento da fenda, separação da sindactilia, remoção de ossos cruzados, correção de flexão articular contraturas, rotação ou osteotomias em cunha para desvios axial e translocação ulnar do dígito índice. <b>Indicação:</b> Reconstrução de ligamento intermetacarpal profundo.	<b>Vantagens:</b> Cosmeticamente aceitável sem translocação. <b>Desvantagens:</b> Correção inadequada do espaço central.
Ogino, 1990 <sup>11</sup>	O ligamento metacarpal transversal profundo é reconstruído utilizando bainhas flexoras (parte das polias A1 ou A2) dos dedos indicador e anular. <b>Indicação:</b> Ausência total do terceiro metacarpo.	<b>Vantagens:</b> Possibilidade de correção espontânea da deformidade em flexão do dedo anular. <b>Desvantagens:</b> -
Upton, 2004 <sup>12</sup>	Incisão ampla que se estende do lado ulnar da fenda ao redor do dígito índice mal posicionado até o polegar; Podendo incluir transposição de índice, osteotomias metacarpianas e/ou falangianas, liberações articulares, osteotomias falangianas, preservação do músculo adutor do polegar, liberação do primeiro músculo interósseo dorsal, separação (ões) sindactilia (s) e correção de duplicação do polegar. <b>Indicação:</b> Mão em fenda típica.	<b>Vantagem:</b> Fornece uma identificação clara de todas as estruturas anatômicas da palma da mão. <b>Desvantagem:</b> Manobras de prensão e precisão permanecem fracas apesar da considerável funcionalidade.
Foucher, Loréa, Hovius, Pivato, Medina, 2006 <sup>30</sup>	Translocação na direção radial do(s) dedo(s) ulnar(es) por osteotomia intracarpal; Quando necessário, uma sinostose metacarpal pode ser realizada no mesmo procedimento. <b>Indicação:</b> Tipo IIA da classificação de Manske & Halikis <sup>7</sup> .	<b>Vantagem:</b> Sem prejuízo funcional; Bom alinhamento do segundo metacarpo com o rádio. <b>Desvantagem:</b> Mobilidade entre as hamato e capitato é fisiologicamente limitada em todos estudos biomecânicos.
Oberlin, Korchi, Belkheyar, Touam, MacQuillan, 2009 <sup>31</sup>	Policização reversa: A incisão envolve o segundo dígito no nível da falange proximal média, estende-se sobre a borda dorsal da fenda e termina no lado radial do terceiro dígito, onde o espaço da segunda comissura deve ser criado. O metacarpo do índice é liberado (extraperiostealmente) e translocado para o espaço do terceiro raio ausente. Após a fixação óssea interna, o retalho, com seu pedículo cutâneo volar, é transposto para reconstruir o primeiro espaço da rede. <b>Indicação:</b> Tipo II da classificação de Manske & Halikis <sup>7</sup> .	<b>Vantagens:</b> Preservação da rede venosa dorsal; sem necessidade de enxerto; Não prejudica a musculatura normal do polegar. <b>Desvantagem:</b> Possibilidade de formação óssea ectópica; Desalinhamento do dedo índice; Divergência dos metacarpais se a reconstrução do ligamento metacarpo transversal for insuficiente.

continua...

...continuação

**Quadro 1.** Técnicas cirúrgicas, vantagens e desvantagens.

Autor, ano	Técnica	Vantagens/Desvantagens
Upton, Taghnia, 2010 <sup>9</sup>	<p>Incisão circunferencial simples ao redor do raio de índice; incisões em linha reta dentro da fenda; e extensões para o polegar; Elevação dos retalhos dorsal e palmar para fornecer uma exposição da porção metacarpal da mão; Reconstrução do ligamento intermetacarpo por meio de suturas simples, suturas circunferenciais em torno de metacarpos adjacentes, ou através da união de polias A1 adjacentes. O novo espaço da 1ª comissura é fechado por uma pequena aba baseada no lado radial do raio do anel com uma inclinação dorsal-palmar de 45°.</p> <p><b>Indicação:</b> Tipo II e Tipo III da classificação de Manske &amp; Halikis<sup>7</sup>.</p>	<p><b>Vantagens:</b> Preservação do músculo adutor do polegar para uma pinça funcional.</p> <p><b>Desvantagens:</b> Instabilidade do polegar na articulação metacarpofalangeana; Camptodactilia progressiva dos dedos adjacentes à fenda central; Estreitamento da 1ª comissura; Comprimento excessivo e desvio radial do raio de índice transposto; Risco de recorrência de estreitamento da comissura devido à cicatriz ao longo da borda.</p>
Christen, Dautel, 2013 <sup>10</sup>	<p>Incisão cutânea dorsal; Enxerto de tendão autólogo (de preferência o palmar longus, caso contrário, o plantaris ou um extensor do dedo do pé); Posicionamento do tendão em forma de oito em torno da base da falange proximal e pescoço metacarpo correspondente.</p> <p><b>Indicação:</b> Hiperfrouxidão da(s) articulação(ões) metacarpofalangeana adjacente (s) à fenda.</p>	<p><b>Vantagens:</b> Evita a ocorrência de estreitamento excessivo progressivo;</p> <p><b>Desvantagens:</b> Aperto excessivo do enxerto resultará em uma amplitude limitada de movimento em flexão e extensão, ao passo que o subtensionamento levará a frouxidão persistente.</p>
Yasin, Amin, Mahmoud, Abdel-Ghani, 2020 <sup>32</sup>	<p>Utilização da pele da fenda como um retalho bipediculado para reconstrução e alargamento do espaço estreito da 1ª comissura. A pele da fenda mantém suas fixações nas faces dorsal e palmar da mão e o dígito índice é passado (tunelizado) por baixo dela de forma que a pele da fenda venha a ocupar o espaço da U comissura.</p> <p><b>Indicação:</b> Tipo IIB e Tipo III da classificação de Manske &amp; Halikis<sup>7</sup>.</p>	<p><b>Vantagens:</b> Garante a manutenção de um bom suprimento sanguíneo da pele da fenda; uma borda arredondada da U comissura sem cicatrizes.</p> <p><b>Desvantagens:</b> Em fissura profunda, a pele mantém sua forma após a reconstrução da 1ª comissura.</p>

## DISCUSSÃO

Muitos casos de MFC não requerem tratamento cirúrgico<sup>10,33</sup>. Portanto, o seguimento a ser adotado demanda um gerenciamento delicado ao delinear as indicações de intervenção e o plano cirúrgico deve tratar especificamente da anormalidade única do paciente<sup>34</sup>. Uma vez que diversos autores relatam as consequências psicológicas da MFC ocasionadas pelos estigmas sociais, membros de uma equipe interdisciplinar podem ser requisitados para aconselhar famílias com essa condição<sup>35</sup>.

A principal indicação para corrigir a deformidade é a restauração da função o mais próximo do normal e o mais cedo possível, sendo a correção estética um resultado natural da intervenção<sup>8</sup>. Conforme descrito na literatura, os cirurgiões devem avaliar o espaçamento da primeira comissura, a presença ou ausência de metacarpos nos raios centrais, ossos transversais, sindactilia que pode estar presente e, especialmente, o suprimento vascular para a mão<sup>4</sup>. Se a mão fendida for decorrente de insuficiência vascular, como em casos de síndromes associadas, ou houver outras deformidades concomitantes, é sugerida uma correção cirúrgica escalonada<sup>34</sup>.

Foi observado que a compreensão da etiologia das anomalias congênitas dos membros é restrita e continua em progressão, e confirmamos isso na recente modificação de subcategorização de mão em fenda na atualização da classificação OMT publicada em 2020<sup>6</sup>.

Um grande número de classificações conforme gravidade de expressão da MFC foi encontrado, sendo a de Manske & Halikis<sup>7</sup> a mais frequentemente utilizada, sendo citada em 100% dos estudos incluídos para análise de intervenção cirúrgica<sup>32,36-39</sup>. Entretanto, a classificação mais completa e atual com recomendações de procedimentos cirúrgicos e prognóstico é a de Sharma & Sharma<sup>8</sup>.

É importante destacar que alguns estudos foram redundantes, descrevendo modificações da incisão na pele ou refinando técnicas já consolidadas, tendo como principal objetivo a correção da primeira comissura. Se a primeira comissura estiver normal, o chamado 'fechamento simples da fenda' é sugerido, com a reconstrução dos tecidos moles, ligamentos, tendões e ossos. A incisão pode ser fechada por diferentes métodos, sendo a pele normalmente retirada do lado lateral dos dígitos adjacentes para formação de uma cicatriz longitudinal.

Frequentemente, um retalho da metade ulnar da fenda é usado para aumentar a profundidade da primeira comissura, criando um espaço mais amplo e funcional entre o indicador e o polegar. Autores ressaltam que a detecção do pedículo neurovascular e a divisão cuidadosa da fenda são etapas importantes para a identificação de quaisquer tendões adicionais.

Conforme estudos incluídos nas análises de intervenção, se o segundo e o quarto dígito permanecerem divergentes, uma osteotomia da base de um dos ossos metacarpais pode ser considerada. Em casos de ossos transversos, é sugerida a retirada total ou parcial, deixando partes dele em continuidade com as articulações metacarpais, a fim de evitar danos aos ligamentos colaterais, instabilidade ou rigidez<sup>40</sup>. Reconstrução do ligamento metacarpal transverso profundo pode ser realizada utilizando bainhas flexoras (parte das polias A1 ou A2) dos dígitos índice e anular, enxerto de rotação de base dorsal<sup>11</sup>, enxertos de tendão/fáscia<sup>36</sup>, ou ainda, pontos absorvíveis e fios K.

Para casos complexos com sindactilia da primeira comissura, são apresentadas opções de acordo com a gravidade do estreitamento. Se a sindactilia estiver proximal e frouxa, pode ser liberada com retalho apropriado (zetaplastia, zetaplastia combinada ou retalho de rotação-transposição) em associação com o fechamento da fenda, conforme descrito.

Para estreitamento severo, atenção deve ser dada à bifurcação distal do feixe neurovascular, não apenas entre o polegar e o índice, mas também entre o dígito anular e o dígito mínimo. Se esse problema não puder ser resolvido por procedimentos microvasculares, autores alertam para a possibilidade de ocorrência de necrose<sup>41,42</sup>. Sendo assim, pode ser indicada a transposição do segundo raio para o terceiro osso metacarpo (se houver). Já em casos avançados de aplasia parcial ou mesmo completa, é sugerida a transferência de dedos dos pés ou até mesmo enxerto ósseo coberto com periósteo<sup>42</sup>. O tratamento conservador é reservado aos casos mais graves, nos quais comumente há uma grande adaptação funcional e nos pacientes portadores

de déficit do desenvolvimento neuropsicomotor grave, o que impossibilita a reabilitação adequada<sup>43,44</sup>.

Foi observado que estudos de aplicação prática e acompanhamento de longo prazo são limitados. Apenas quatro estudos que apresentavam detalhes de intervenção cirúrgica para uma coorte de pacientes submetidos ao tratamento de mão em fenda foram identificados, conforme apresentado no Quadro 2. Desses, a distribuição das mãos fissuradas mais frequente foi do tipo II. Nenhum paciente do tipo IV ou V foi descrito, observação semelhante descrita por Manske & Halikis<sup>7</sup>, que relataram serem os subtipos mais raros e de manejo difícil, fator que justificaria a ausência de estudos contendo estes subtipos.

Em estudos recentes, o procedimento de Snow é frequentemente relacionado às suas limitações, como baixa viabilidade do retalho palmar, dificuldade técnica, e a registros de complicações resultantes de necrose. Entretanto, Rider et al.<sup>45</sup>, ao estudar a técnica, observaram baixa taxa de necrose do retalho, mas em um terço dos pacientes a revisão foi necessária. Apesar desse achado, observa-se uma relevante utilização da técnica de Miura & Komada<sup>27</sup>, sendo justificada no desenho mais simples e menos risco de necrose do retalho, enquanto produz resultados funcionais e cosméticos semelhantes<sup>39</sup>. Um estudo com resultados a longo prazo da técnica de Miura & Komada<sup>27</sup> demonstrou excelente satisfação do paciente em função e estética<sup>39</sup>. Mesma ocorrência foi reportada na literatura para intervenções realizadas pela técnica de Upton<sup>12</sup>.

Em geral, pacientes que apresentam fenda da mão por deformidade vascular apresentam alto risco de perda de pele e má perfusão do sítio cirúrgico após a cirurgia, principalmente se o procedimento não tiver estadiamento adequado. Além disso, a rigidez dos dedos continua sendo a queixa pós-operatória mais comum, apesar da melhora dos resultados funcionais<sup>34</sup>. Diante disso, enfatizamos que fenda mediana da mão é uma malformação complexa, mas rara e que requer conduta individualizada mediante gravidade de expressão.

**Quadro 2.** Análise de intervenção dos artigos publicados em periódicos indexados incluídos na revisão sistemática.

Estudo (Autor, ano)	Pacientes/mãos (n)	Tipo Manske e (n)	Correção da deficiência central	Procedimentos adicionais (n)	Componente e osso transversal (n)	Observação
Rider, Grindel, Tonkin, Wood, 2000 <sup>45</sup>	12/12	Tipo IIB: (-) Tipo III: (-)	Snow & Littler <sup>26</sup>	Osteotomia: 3 Osteotomia para delta falange: 2 Revisão da 1ª comissura: 3 Revisão da cicatriz da sindactilia: 1 Religamento da fenda: 1 Nenhum: 2	Enxerto de rotação de base dorsal <sup>11</sup> , sutura óssea ou enxerto de tendão: 8	Não houve casos de necrose de enxerto, embora dois enxertos mostraram isquemia na borda; Quatro (36%) revisões secundárias da primeira comissura foram realizadas.

continua...



...continuação

**Quadro 2.** Análise de intervenção dos artigos publicados em periódicos indexados incluídos na revisão sistemática.

Estudo (Autor, ano)	Pacientes/mãos (n)	Tipo Mansk e (n)	Correção da deficiência central	Procediment os adicionais (n)	Component e ósseo transversal (n)	Observação
Goldfarb, Chia, Manske, 2008 <sup>36</sup>	12/16	Tipo I: 5 Tipo IIA: 7 Tipo IIB: 1 Tipo III: 3	Reconstrução da fenda usando tecidos moles e/ou procedimentos ósseos.*	Osteotomia: 3 Revisão da 1ª comissura: 2 Extensão da articulação interfalangiana proximal: 3 Imbricação do mecanismo extensor: 2 Transferência do extensor <i>indicis proprius</i> : 1.	Enxerto de rotação de base dorsal <sup>11</sup> ou enxertos de tendão/fáscia <sup>37</sup> enrolado em torno do pescoço metacarpo adjacente: 8.	Contratura em flexão da articulação interfalangiana proximal do dedo anular com média de 31° foi o achado clínico mais notável. O ângulo de divergência metacarpal melhorou significativamente de 33° para 12°, e o ângulo de divergência falangeal melhorou significativamente de 38° para 12°.
Aleem, Wall, Manske, Calhoun, Goldfarb, 2014 <sup>38</sup>	18/23	Tipo I: 5 Tipo IIA: 9 Tipo IIB: 5 Tipo III: 4	Fechamento de fenda padrão; Reconstrução de tecido mole isoladamente ou em combinação com transposição óssea do raio índice; e aprofundamento do espaço 1ª comissura.*	Osteotomias corretivas, realinhamento de tendões e aperto capsular de tecidos moles: 11	Excisados com músculos intrínsecos inseridos: 11	A presença de osso transversal na mão fenda não foi associada a piores resultados após a reconstrução da fenda. O uso da fenda para pinça foi mais dependente do status do dígito índice e do espaço pré-operatório polegar-índice do que da presença de um osso transversal.
Beck, Chang, Jones, 2015 <sup>39</sup>	1/1	Tipo IIB	Miura & Komada <sup>27</sup>	Não foi necessário.	Osteotomia transversal na base do metacarpo índice; Translocação ulnar e fixação na base do metacarpo do dedo médio com fio K: 1	Todas as incisões e retalhos cicatrizaram principalmente sem qualquer evidência de necrose da pele. A união óssea estava presente 6 semanas após a cirurgia.

## CONCLUSÃO

Estudos sobre MFC são diretamente afetados pelas descobertas embriológicas, genéticas e de biologia molecular. Durante os últimos anos, os avanços nesses campos levaram a uma reestruturação do sistema de classificação e a compreensão das diferentes apresentações. Em relação aos tratamentos, as técnicas pioneiras incluem o fechamento da fenda, assim como de reconstrução da primeira comissura. As principais complicações descritas foram problemas de necrose do retalho distal e rigidez. Diversos estudos de atualização dessas técnicas foram encontrados. A padronização na descrição das técnicas e resultados, além de pesquisas de melhor qualidade, poderiam elucidar lacunas ainda existentes em torno das opções de tratamento.

## COLABORAÇÕES

- AGPCP** Análise e/ou interpretação dos dados, Análise estatística, Coleta de Dados, Conceitualização, Concepção e desenho do estudo, Gerenciamento de Recursos, Gerenciamento do Projeto, Investigação, Metodologia, Realização das operações e/ou experimentos, Redação - Preparação do original
- MSM** Análise e/ou interpretação dos dados, Metodologia, Redação - Preparação do original, Redação - Revisão e Edição
- JCN** Aprovação final do manuscrito, Gerenciamento do Projeto, Redação - Revisão e Edição, Supervisão, Visualização
- MMA** Aprovação final do manuscrito, Gerenciamento do Projeto, Supervisão

**RNO** Conceitualização, Concepção e desenho do estudo, Investigação  
**APFN** Concepção e desenho do estudo, Redação - Revisão e Edição, Software, Validação

## REFERÊNCIAS

- Barsky AJ. Cleft Hand: Classification, incidence, and treatment. review of the literature and report of nineteen cases. *J Bone Joint Surg Am.* 1964;46:1707-20.
- Manske PR. Symbrachydactyly instead of atypical cleft hand. *Plast Reconstr Surg.* 1993;91(1):196.
- Falcochio DF, Da Costa AC, Durigan CPI, Nascimento VDG, Santili C, Chakkour I. Epidemiological and Clinical Aspects of Cleft Hand: Case Series From a Tertiary Public Hospital in São Paulo, Brazil. *Hand (N Y).* 2019;14(6):814-8.
- Wolfe SW, Pederson WC, Hotchkiss RN, Kozin SH, Cohen MS. Green's operative hand surgery: the pediatric hand E-book. Philadelphia: Elsevier Health Sciences; 2010.
- Tonkin MA, Tolerton SK, Quick TJ, Harvey I, Lawson RD, Smith NC, et al. Classification of congenital anomalies of the hand and upper limb: development and assessment of a new system. *J Hand Surg Am.* 2013;38(9):1845-53.
- Goldfarb CA, Ezaki M, Wall LB, Lam WL, Oberg KC. The Oberg-Manske-Tonkin (OMT) Classification of Congenital Upper Extremities: Update for 2020. *J Hand Surg Am.* 2020;45(6):542-7.
- Manske PR, Halikis MN. Surgical classification of central deficiency according to the thumb web. *J Hand Surg Am.* 1995;20(4):687-97.
- Sharma A, Sharma N. A comprehensive functional classification of cleft hand: The DAST concept. *Indian J Plast Surg.* 2017;50(3):244-50.
- Upton J, Taghinia AH. Correction of the Typical Cleft Hand. *J Hand Surg Am.* 2010;35(3):480-5.
- Christen T, Dautel G. Metacarpophalangeal ligamentoplasty in typical cleft hand. *Tech Hand Up Extrem Surg.* 2013;17(2):120-2.
- Ogino T. Cleft hand. *Hand Clin.* 1990;6(4):661-71.
- Upton J. Simplicity and treatment of the typical cleft hand. *Handchir Mikrochir Plast Chir.* 2004;36(2-3):152-60.
- Swanson AB, Barsky AJ, Entin MA. Classification of limb malformations on the basis of embryological failures. *Surg Clin North Am.* 1968;48(5):1169-79.
- Swanson AB. A classification for congenital limb malformations. *J Hand Surg Am.* 1976;1(1):8-22.
- De Smet L; IFSSH. International Federation for Societies for Surgery of the Hand JSSH. Japanese Society for Surgery of the Hand. Classification for congenital anomalies of the hand: the IFSSH classification and the JSSH modification. *Genet Couns.* 2002;13(3):331-8.
- Iba K, Horii E, Ogino T, Kazuki K, Kashiwa K; Congenital Hand Committee of Japanese Society for Surgery of the Hand. The Classification of Swanson for Congenital Anomalies of Upper Limb Modified by the Japanese Society for Surgery of the Hand (JSSH). *Hand Surg.* 2015;20(2):237-50.
- Ezaki M, Baek GH, Horii E, Hovius S. IFSSH Scientific Committee on Congenital Conditions. *J Hand Surg Eur Vol.* 2014;39(6):676-8.
- Tonkin MA, Oberg KC. The OMT Classification of Congenital Anomalies of the Hand and Upper Limb. *Hand Surg.* 2015;20(3):336-42.
- Oberg KC, Feenstra JM, Manske PR, Tonkin MA. Developmental biology and classification of congenital anomalies of the hand and upper extremity. *J Hand Surg Am.* 2010;35(12):2066-76.
- Tsuge K, Watari S. Surgical treatment of cleft hand and its associated deformities. *Bull Hosp Jt Dis Orthop Inst.* 1984;44(2):532-41.
- Nutt JN 3rd, Flatt AE. Congenital central hand deficit. *J Hand Surg Am.* 1981;6(1):48-60.
- Blauth W, Falliner A. Morphology and classification of cleft hands. *Handchir Mikrochir Plast Chir.* 1986;18(3):161-95.
- Glicenstein J, Guero S, Haddad R. Fentes médianes de la main. Classification et indications thérapeutiques a propos de 29 cas [Median clefts of the hand. Classification and therapeutic indications apropos of 29 cases]. *Ann Chir Main Memb Super.* 1995;14(6):253. French.
- Falliner A. The cleft hand. Proposal of a classification based on 279 cleft hands. *Handchir Mikrochir Plast Chir.* 2004;36(1):47-54.
- Valenti P, Lozano Gonzales E, Vergara Amador E, Cogswell LK. Cleft hand: a review of 33 cases and new ideas about classification. *Chir Main.* 2008;27 Suppl 1:S121-8. DOI: 10.1016/j.main.2008.07.015
- Snow JW, Littler JW. Surgical treatment of cleft hand. In: Transactions of the International Society of Plastic and Reconstructive Surgery 4<sup>th</sup> Congress. Rome: Excerpta Medica Foundation; 1967.
- Miura T, Komada T. Simple method for reconstruction of the cleft hand with an adducted thumb. *Plast Reconstr Surg.* 1979;64(1):65-7.
- Ueba Y. Plastic surgery for the cleft hand. *J Hand Surg Am.* 1981;6(6):557-60.
- Buck-Gramcko D. Cleft hands: classification and treatment. *Hand Clin.* 1985;1(3):467-73.
- Foucher G, Loréa P, Hovius S, Pivato G, Medina J. Radial shift of the ulnar fingers: a new technique for special cases of longitudinal central deficiency. *J Hand Surg Br.* 2006;31(2):156-61.
- Oberlin C, Korchi A, Belkheyyar Z, Touam C, Macquillan A. Digitalization of the second finger in type 2 central longitudinal deficiencies (clefing) of the hand. *Tech Hand Up Extrem Surg.* 2009;13(2):110-2.
- Yasin E, Amin H, Mahmoud M, Abdel-Ghani H. Using Skin of the Cleft as Bipedicle flap for Release of the First Web Space in Congenital Central Deficiency. *J Hand Surg Am.* 2020;45(7):665. e1-665.e7.
- Kozin SH, Zlotolow DA. Common Pediatric Congenital Conditions of the Hand. *Plast Reconstr Surg.* 2015;136(2):241e-57e.
- Davis DD, Kane SM. Cleft Hand. Treasure Island (FL): StatPearls Publishing; 2020.
- Flatt AE. The Care of Congenital Hand Anomalies. St. Louis: Quality Medical Publishing; 1994. p. 292-316.
- Goldfarb CA, Chia B, Manske PR. Central ray deficiency: subjective and objective outcome of cleft reconstruction. *J Hand Surg Am.* 2008;33(9):1579-88.
- Tada K. Central ray deficiency of the hand. Operative treatment and results. *Int Orthop.* 1984;8(3):229-33.
- Aleem AW, Wall LB, Manske MC, Calhoun V, Goldfarb CA. The transverse bone in cleft hand: a case cohort analysis of outcome after surgical reconstruction. *J Hand Surg Am.* 2014;39(2):226-36.
- Beck JD, Chang B, Jones NE. Over 20-year follow-up of Miura reconstruction of cleft hand. *Hand (N Y).* 2015;10(2):319-22.
- Wood VE. The treatment of crossbones of the hand. *Handchir Mikrochir Plast Chir.* 2004;36(2-3):161-5.
- Buck-Gramcko D. Microsurgery in congenital malformations of the hand. In: Brunelli G, ed. Textbook of Microsurgery. Milano: Masson; 1988. p. 933-40.
- Buck-Gramcko D. Congenital malformations of the hand and forearm. *Chir Main.* 2002;21(2):70-101.
- Kay SP, Platt A. Congenital disorders: cleft hand. In: Berger RA, Weiss APC, eds. Hand surgery. Philadelphia: Lippincott Williams & Williams; 2004. p. 1465-75.
- França Bisneto EN. Deformidades congênitas dos membros superiores: parte I: falhas de formação. *Rev Bras Ortop.* 2012;47(5):545-52.
- Rider MA, Grindel SI, Tonkin MA, Wood VE. An experience of the Snow-Littler procedure. *J Hand Surg Am.* 2000;25(4):376-81.

\*Autor correspondente: **Marcela dos Santos Martins**  
 Cidade Universitária Zeferino Vaz - Barão Geraldo, Campinas, São Paulo - Brasil  
 CEP: 13083-970  
 E-mail: marcela.m.1509@gmail.com