



Retalho sural reverso como alternativa à reconstrução microcirúrgica de ferimento extenso em pé após queimadura elétrica: relato de caso

Reverse sural flap as an alternative to microsurgical reconstruction of extensive foot wound after electrical burn: case report

GUSTAVO MOREIRA
CLIVATTI*¹

RENAN DIEGO AMÉRICO
RIBEIRO¹

DANIELLE NUNES BRIZA¹

CARLOS EDUARDO VERZINE
GARCIA¹

DIMAS ANDRÉ MILCHESKI¹
ROLF GEMPERLI¹

RESUMO

Introdução: Apresentar um relato de caso de confecção de retalho sural reverso como alternativa ao retalho microcirúrgico na reconstrução de pé após trauma elétrico. O relato apresentado é de um paciente atendido pelos grupos de Queimaduras e Feridas Complexas do Serviço de Cirurgia Plástica do Hospital das Clínicas da Faculdade de Medicina da Universidade de São Paulo, no ano de 2020. **Relato de Caso:** Paciente masculino, 35 anos, sem comorbidades, vítima de trauma elétrico de alta voltagem (1300V) em domicílio, acometendo membros superiores e inferiores bilateralmente. Devido à gravidade das lesões, foi submetido a amputação transtibial à esquerda e desbridamentos seriados no membro contralateral, resultando em defeito em face medial, hálux e todo dorso do pé direito, com exposição óssea. Devido ao insucesso de reconstrução com retalho microcirúrgico de músculo vasto lateral, optou-se por reconstrução com retalho sural reverso. Evoluiu com necrose distal, sendo necessário novo desbridamento e reavanço do retalho. No seguimento, apresentou evolução favorável, e está em processo de reabilitação. **Conclusão:** O retalho sural reverso mostrou-se adequado para o tratamento de resgate de lesão extensa em pé após falha da terapia microcirúrgica, oferecendo cobertura estável e ótimo contorno, permitindo, assim, reabilitação satisfatória do paciente.

Descritores: Queimaduras; Ferimentos e lesões; Retalhos cirúrgicos; Procedimentos cirúrgicos reconstrutivos; Técnicas de fechamento de ferimentos; Transplante de tecidos.

ABSTRACT

Introduction: To present a reverse sural flap case report as an alternative to microsurgical flap in foot reconstruction after electrical trauma. The report presented is of a patient treated by the Burns and Complex Wounds groups of the Plastic Surgery Service of the Hospital das Clínicas of the Faculty of Medicine of the University of São Paulo in 2020. **Case Report:** Male patient, 35 years old, without comorbidities, victim of high voltage electrical trauma (1300V) at home, affecting upper and lower limbs bilaterally. Due to the severity of the injuries, he underwent left transtibial amputation and serial debridement in the contralateral limb, resulting in a defect in the medial face, hallux and entire dorsum of the right foot, with bone exposure. Due to the failure of reconstruction with a microsurgical flap of the vastus lateralis muscle, reconstruction with a reverse sural flap was chosen. It evolved with distal necrosis, requiring new debridement and re-advancement of the flap. In the follow-up, he presented a favorable evolution and is in the process of rehabilitation. **Conclusion:** The reverse sural flap proved to be suitable for the salvage

Instituição: Universidade
de São Paulo, Hospital das
Clínicas, Faculdade de Medicina,
São Paulo, SP, Brasil.

Artigo submetido: 14/4/2021.
Artigo aceito: 12/7/2021.

Conflitos de interesse: não há.

DOI: 10.5935/2177-1235.2022RBCP0038

¹ Universidade de São Paulo, Hospital das Clínicas, Faculdade de Medicina, São Paulo, SP, Brasil.

treatment of extensive foot injuries after the failure of microsurgical therapy, offering stable coverage and excellent contour, thus allowing satisfactory patient rehabilitation.

Keywords: Burns; Wounds and injuries; Surgical flaps; Reconstructive surgical procedures; Wound closure techniques; Tissue transplantation.

INTRODUÇÃO

Traumas elétricos podem variar de pequenas queimaduras de pele a lesões orgânicas graves¹. O contato com corrente elétrica de alta voltagem (>1000 volts) pode gerar necrose tecidual maciça e exposição de estruturas nobres, especialmente no ponto de contato. As extremidades, tipicamente, são as áreas mais afetadas². Amputação de membros é relatada em até 40% dos pacientes vítimas de traumas elétricos de alta voltagem. Para que esses casos sejam tratados corretamente, com prevenção de sequelas e reabilitação, devem, portanto, ser acompanhados em centros de referência em queimaduras, idealmente com serviço de cirurgia de mão³.

A reconstrução de membros inferiores, em especial o pé, é desafiadora pela necessidade de cobertura de estruturas especializadas em uma área com pouco excedente cutâneo. A reconstrução por meio de retalhos é a melhor alternativa para salvamento do membro. A escolha do retalho deve ser baseada nas necessidades da área receptora e na disponibilidade de áreas doadoras. Retalhos livres têm grande relevância na reconstrução do terço distal de membros inferiores, devido às opções limitadas de retalhos locais e disponibilidade de tecidos moles⁴. Traumas elétricos e doenças vasculares são contraindicações relativas para esta última opção⁵.

OBJETIVO

O objetivo deste trabalho é apresentar um relato de caso de confecção de retalho sural reverso como alternativa ao retalho microcirúrgico na reconstrução de pé após trauma elétrico. O relato apresentado é de um paciente atendido pelos grupos de Queimaduras e Feridas Complexas do Serviço de Cirurgia Plástica do Hospital das Clínicas da Faculdade de Medicina da Universidade de São Paulo (HCFMUSP), no ano de 2020.

RELATO DO CASO

Paciente masculino, 35 anos, tabagista, vítima de trauma elétrico de alta voltagem (1300V) em domicílio. Trazido ao pronto atendimento do HCFMUSP por transporte aeromédico com queimaduras em membros superiores e inferiores bilateralmente (superfície

corporal queimada totalizando 8%). Não apresentava outras lesões decorrentes do trauma e manteve estabilidade hemodinâmica. Evoluiu com isquemia crítica do membro inferior esquerdo, sendo necessária amputação transtibial pela equipe de Cirurgia Vascular. No tratamento das demais lesões, foi submetido a desbridamentos seriados no membro contralateral, resultando em defeito em face medial, hálux e todo dorso do pé direito, com exposição óssea (Figura 1).

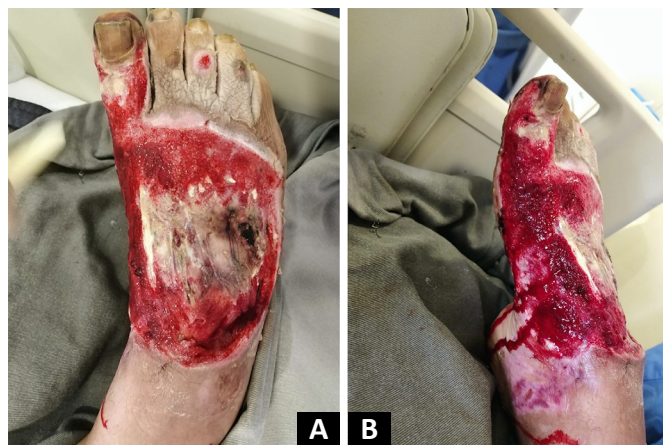

Figura 1. Lesão no pé direito. A: Visão superior. B: Visão medial.

Após 30 dias do trauma, com o objetivo de evitar amputação da outra extremidade, optou-se pela reconstrução com retalho microcirúrgico do músculo vasto lateral, com anastomose na artéria tibial anterior e na veia safena magna (Figura 2). No 3º dia de pós-operatório, o retalho não apresentou perfusão tecidual, sendo identificada trombose venosa. Foi optado pelo desbridamento do retalho e colocação de terapia por pressão negativa por 5 dias. Em seguida, foi realizada cobertura do defeito com retalho sural reverso para salvamento do membro (Figura 3), cuja ilha de pele media 12 x 8cm e dissecação do pedículo até 8cm do maléolo lateral. A área doadora foi fechada primariamente. Para cobertura de face medial e hálux, foi realizado enxerto de pele parcial em lâmina.

O paciente recebeu alta hospitalar no 8º dia de pós-operatório da última abordagem cirúrgica. Em acompanhamento ambulatorial, no primeiro retorno, constatou-se área de congestão venosa e necrose distal do retalho, optando-se, inicialmente, por tratamento

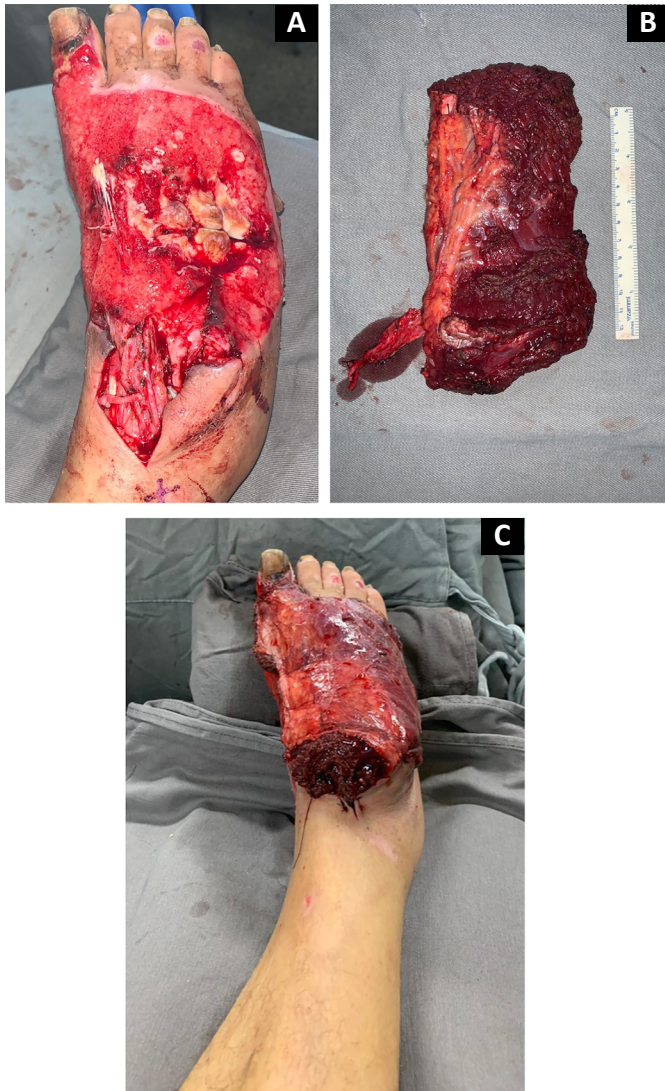


Figura 2. A: Lesão em pé direito após delimitação da área de necrose e realização do desbridamento. **B:** Retalho microcirúrgico do músculo vasto lateral. **C:** Posicionamento do retalho após anastomose microcirúrgica.

com uso de agentes tópicos desbridantes enzimáticos (papaína gel 10%) e autolíticos (hidrocoloide). Após 30 dias, com delimitação da lesão e preparo do leito, realizada nova abordagem cirúrgica para desbridamento e reavanco do retalho (Figura 4). Depois de 90 dias da cirurgia inicial, foi realizada a liberação do pedículo vascular. O paciente apresenta evolução satisfatória em seguimento ambulatorial após 5 meses, com cobertura estável, ótimo contorno do pé direito, e está em processo de reabilitação (Figura 5).

Técnica cirúrgica - retalho sural reverso (Figura 6)

O paciente foi submetido ao procedimento sob anestesia geral. Após posicionado em decúbito lateral esquerdo, os preparos habituais foram realizados de modo a manter todo o membro inferior exposto no campo

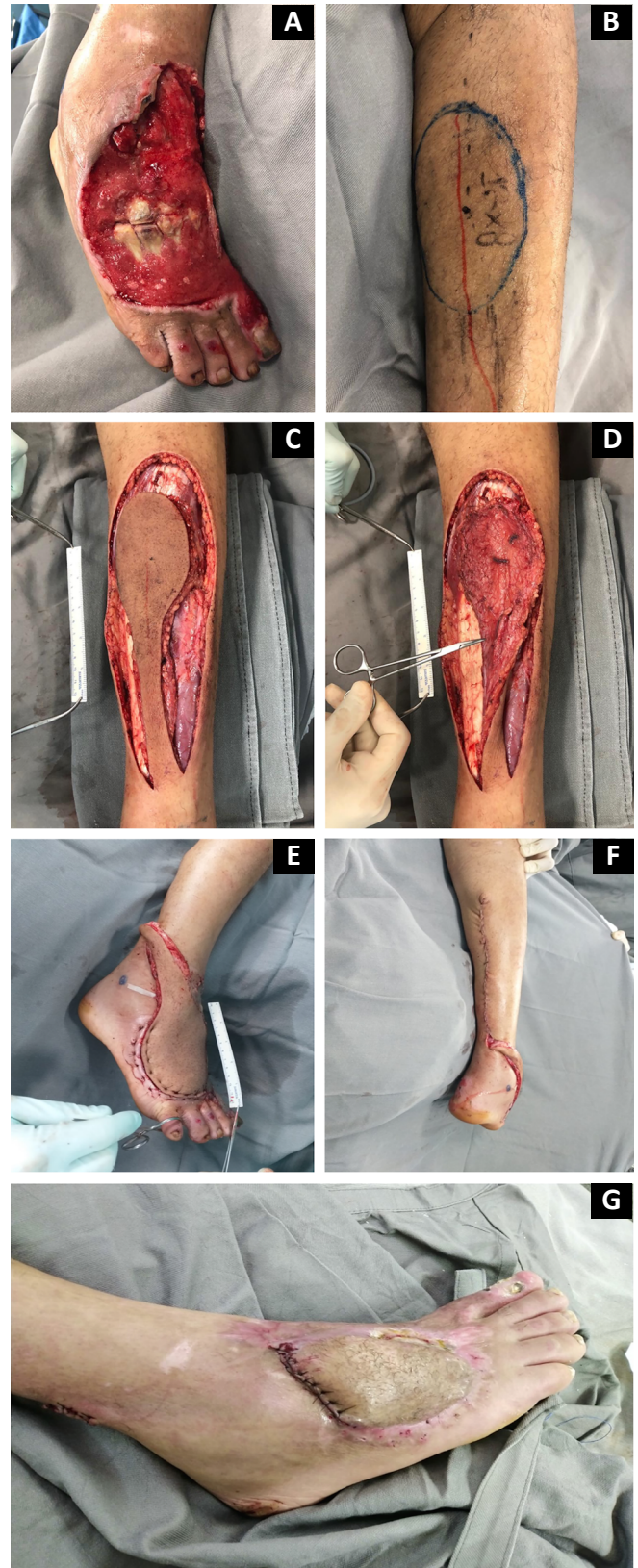


Figura 3. A: Ferida complexa em dorso do pé direito, com exposição óssea. **B:** Demarcação do retalho fasciocutâneo sural reverso. **C e D:** Dissecção do retalho. **E:** Posicionamento do retalho. **F:** Fechamento primário da área doadora. **G:** Liberação do pedículo após 90 dias.

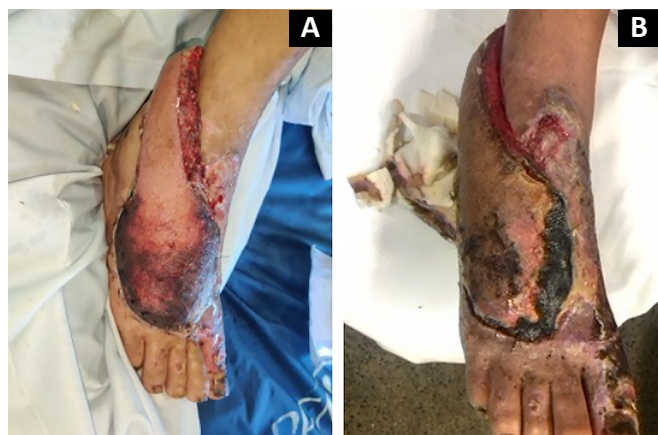

Figura 4. A: Congestão distal do retalho (5º dia pós-operatório). B: Delimitação da necrose do retalho (20º dia pós-operatório). C e D: Desbridamento e reavço do retalho (2º mês pós-operatório).

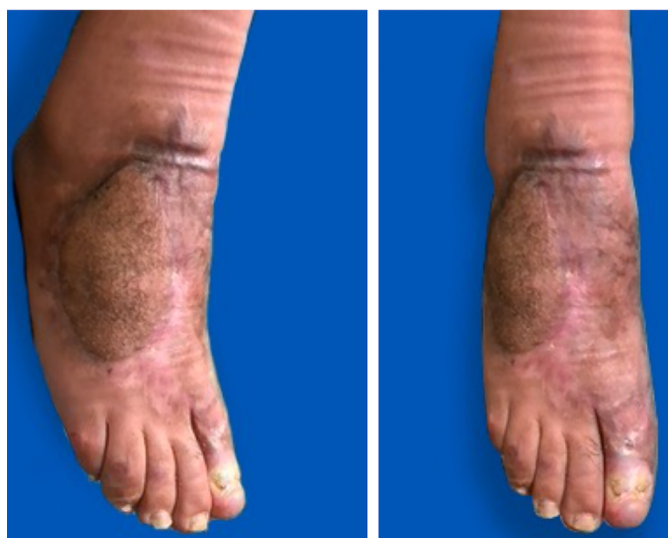

Figura 5. Pós-operatório após 5 meses de seguimento.

operatório. Inicialmente, o desbridamento cirúrgico da lesão foi realizado com irrigação abundante com soro fisiológico 0,9% e coleta de culturas de amostras de partes moles. A área do defeito foi estimada para

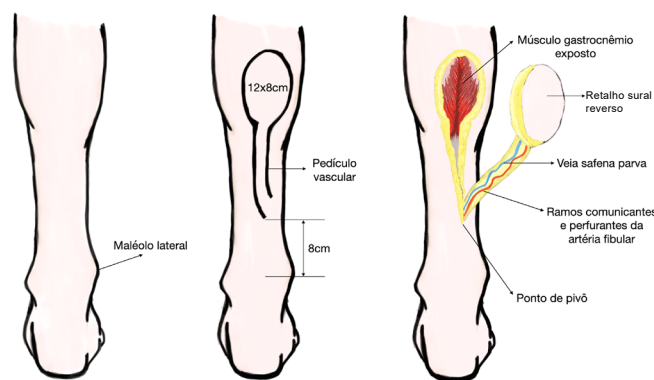


Figura 6. Técnica cirúrgica - retalho sural reverso.

demarcar o retalho conforme as dimensões necessárias e suficientes para cobrir toda a lesão (12 x 8cm), sem tração excessiva do pedículo, sendo a ilha de pele desenhada no terço médio e proximal da perna, entre os ventres medial e lateral do músculo gastrocnêmio.

A dissecação do retalho foi iniciada pela incisão da pele na borda proximal do retalho, até transpassar a fáscia profunda. A veia safena parva e o nervo sural foram identificados no centro do retalho e ligados proximalmente. Durante a dissecação, foi mantida a visualização do pedículo, para que permanecesse intacto, até o ponto de rotação. As perfurantes cutâneas, ramos da artéria fibular, responsáveis pela vascularização do retalho, são frequentemente encontradas na margem posterolateral da região distal da perna.

Realizada a interpolação do retalho para a área do defeito, com ponto de rotação distando 8cm cranialmente ao maléolo lateral, e suturado o retalho sobre o leito para cobrir as estruturas profundas expostas (metatarsos), com pontos em “U” de fio inabsorvível de mononylon 3-0. O fechamento da área doadora foi primário, com sutura por planos, sem tensão excessiva. Nas demais áreas de tecido de granulação, realizada enxertia de pele parcial (área doadora coxa direita).

O estudo foi aprovado pelo Comitê de Ética em Pesquisa do Hospital das Clínicas da Faculdade de Medicina da Universidade de São Paulo, sob número de protocolo 35074420.1.0000.0068.

DISCUSSÃO

Traumas elétricos em membros inferiores, especialmente no pé, frequentemente apresentam necrose de tendões, músculos e tecidos ósseos, sendo a maioria combinada com danos extensos da pele e tecidos moles locais. Lesões de estruturas profundas, falta de retalhos locais, assim como danos vasculares e suprimento sanguíneo não confiável, tornam o tratamento das lesões nos pés, especialmente as lesões medianas e distais, extremamente difícil⁶.

A reconstrução de membros inferiores com retalhos locais é limitada pela baixa disponibilidade tecidual, associada à vascularização deficitária em traumas e na presença de comorbidades. Retalhos musculares são restritos para a cobertura em terço proximal e médio da perna. O terço distal da perna e o pé são majoritariamente reconstruídos com uso de retalhos à distância. No entanto, esse tipo de reconstrução apresenta uma execução laboriosa, sendo reservada para centros especializados⁷. Em pacientes queimados, os retalhos microcirúrgicos devem ser indicados quando há exposição de estruturas nobres, para preservação da função do membro acometido, com resultados adequados após planejamento correto, e realizados em centros de referência⁸.

No caso relatado, devido ao extenso defeito distal em pé com exposição de estruturas nobres, causado por um trauma elétrico, optou-se inicialmente pela reconstrução com retalho livre, com objetivo de evitar a amputação da extremidade. O retalho microcirúrgico foi escolhido por fornecer tecido bem vascularizado para uma melhor cobertura do defeito, associado às condições locais favoráveis, com presença de vasos receptores adequados. Entretanto, após falha inicial do tratamento, foi decidido pela reconstrução com retalho sural reverso com a finalidade de salvamento do membro e de oferecer cobertura de boa qualidade e contorno adequado para a região acometida.

O uso de retalhos fasciocutâneos do angiossoma sural com base distal (ou reverso) é uma alternativa para a cobertura de defeitos em terço inferior da perna, tornozelo e pé. Dentre as principais limitações, então as vasculopatias arteriais e venosas. Ele é baseado em ramos perfurantes da artéria fibular, cuja origem está localizada entre 5 e 6cm acima do maléolo lateral. A ilha de pele é desenhada em terço médio e proximal da perna. O arco de rotação deve ser calculado de modo a não tracionar o pedículo. A área doadora pode ser fechada primariamente ou enxertada³.

Em uma série publicada de 32 casos de retalhos de fluxo reverso, sendo 14 surais reversos, mostrou-se a confiabilidade e segurança para cobertura de lesões diversas no terço distal dos membros inferiores. Estes retalhos foram considerados como alternativa, inclusive em lesões complexas, aos retalhos microcirúrgicos⁹.

As complicações mais comuns do retalho sural reverso são a congestão venosa e a isquemia. A maioria dos retalhos apresentam algum grau de congestão com melhora em poucos dias. No entanto, a necrose (parcial e completa) é a complicação mais relevante¹⁰. Follmar et al. revisaram 50 artigos com descrição de 720 retalhos com taxa de necrose de 13,9%¹¹. Ilhas de pele com marcação cranial à bifurcação do músculo gastrocnêmio apresentaram taxas maiores de necrose

parcial. O ponto de pivô do retalho varia de 5 a 8cm do maléolo lateral. A alteração desse ponto pode influenciar na ocorrência de necrose, embora não haja estudo com significância estatística.

Por fim, a largura da ilha de pele acima de 8cm também pode influenciar na incidência de necrose¹⁰. Vendramin¹² apresentou uma experiência de 61 casos, acumulada em um período de 10 anos, sugerindo que, após curva de aprendizagem e aprimoramento técnico, os resultados tendem a apresentar índices melhores e menores taxas de complicações.

Devido ao trauma elétrico, associado às dimensões do retalho, o paciente evoluiu com necrose distal, necessitando de procedimento cirúrgico adicional para desbridamento e reavanço do retalho. A despeito disso, apresentou resolução do ferimento, com cicatrização adequada e evolução satisfatória.

CONCLUSÃO

O retalho sural reverso mostrou-se uma alternativa adequada para o tratamento de lesão extensa com exposição de estruturas nobres em região distal de pé, após trauma elétrico de alta voltagem, oferecendo cobertura estável com ótimo contorno, permitindo assim reabilitação satisfatória do paciente.

COLABORAÇÕES

- GMC** Análise e/ou interpretação dos dados, Coleta de Dados, Conceitualização, Concepção e desenho do estudo, Metodologia, Redação - Preparação do original, Redação - Revisão e Edição.
- RDAR** Análise e/ou interpretação dos dados, Coleta de Dados, Redação - Preparação do original, Redação - Revisão e Edição.
- DNB** Análise e/ou interpretação dos dados, Coleta de Dados, Redação - Preparação do original, Redação - Revisão e Edição.
- CEVG** Conceitualização, Concepção e desenho do estudo, Realização das operações e/ou experimentos.
- DAM** Aprovação final do manuscrito, Conceitualização, Concepção e desenho do estudo, Gerenciamento do Projeto, Realização das operações e/ou experimentos, Redação - Revisão e Edição, Supervisão.
- RG** Aprovação final do manuscrito, Supervisão.

REFERÊNCIAS

1. Waldmann V, Narayanan K, Combes N, Marijon E. Electrical injury. *BMJ*. 2017;357:j1418. DOI: 10.1136/bmj.j1418. DOI: <https://doi.org/10.1136/bmj.j1418>

2. Luz DP, Millan LS, Alessi MS, Uguetto WF, Paggiaro A, Gomez DS, et al. Electrical burns: a retrospective analysis across a 5-year period. *Burns*. 2009;35(7):1015-9. DOI: <https://doi.org/10.1016/j.burns.2009.01.014>
3. Carvalho CM, Ferrari Neto O, Faria GEL, Milcheski DA, Gomez DS, Ferreira MC. Uso de retalhos em queimaduras elétricas nos últimos 10 anos. *Rev Bras Queimaduras*. 2013;12(1):2-5.
4. Daar DA, Abdou SA, David JA, Kirby DJ, Wilson SC, Saadeh PB. Revisiting the Reverse Sural Artery Flap in Distal Lower Extremity Reconstruction: A Systematic Review and Risk Analysis. *Ann Plast Surg*. 2020;84(4):463-70. PMID: 31688112 DOI: <https://doi.org/10.1097/SAP.0000000000002041>
5. Basile A, Stopponi M, Loreti A, Minniti de Simeonibus AU. Heel coverage using a distally based sural artery fasciocutaneous cross-leg flap: report of a small series. *J Foot Ankle Surg*. 2008;47(2):112-7. DOI: <https://doi.org/10.1053/j.jfas.2007.12.005>
6. Li Y, Xu J, Zhang XZ. Lowering the pivot point of sural neurofasciocutaneous flaps to reconstruct deep electrical burn wounds in the distal foot. *Burns*. 2013;39(4):808-13. PMID: 22995425 DOI: <https://doi.org/10.1016/j.burns.2012.08.014>
7. Gumener R, Zbrodowski A, Montandon D. The reversed fasciosubcutaneous flap in the leg. *Plast Reconstr Surg*. 1991;88(6):1034-41. DOI: <https://doi.org/10.1097/00006534-199112000-00013>
8. Milcheski DA, Busnardo F, Ferreira MC. Reconstrução microcirúrgica em queimaduras. *Rev Bras Queimaduras*. 2010;9(3):100-4.
9. Marcondes CA, Pessoa SGP, Pessoa BBGP, Hartmann AA. Complex reconstruction of the upper and lower limbs by using reverse-flow flaps: a series of 32 cases. *Rev Bras Cir Plást*. 2015;30(4):622-5.
10. Wei JW, Dong ZG, Ni JD, Liu LH, Luo SH, Luo ZB, et al. Influence of flap factors on partial necrosis of reverse sural artery flap: a study of 179 consecutive flaps. *J Trauma Acute Care Surg*. 2012;72(3):744-50. PMID: 22491564 DOI: <https://doi.org/10.1097/TA.0b013e31822a2f2b>
11. Follmar KE, Baccarani A, Baumeister SP, Levin LS, Erdmann D. The distally based sural flap. *Plast Reconstr Surg*. 2007;119(6):138e-48e. DOI: <https://doi.org/10.1097/01.prs.0000259203.79909.7e>
12. Vendramin FS. Reverse-flow sural flap: 10 years of clinical experience and modifications. *Rev Bras Cir Plást*. 2012;27(2):309-15. DOI: <https://doi.org/10.1590/S1983-51752012000200023>

***Autor correspondente: Gustavo Moreira Clivatti**

Avenida Dr. Enéas de Carvalho Aguiar, 255, serviço de Cirurgia Plástica, 8º andar, São Paulo, SP, Brasil
 CEP: 05403-900
 E-mail: clivatti@gmail.com