



Lipomas gigantes da mão, série de casos

Giant lipomas of the hand, case series

MARIA EUGENIA TORRES^{1*}
MARIA VICTORIA MACHADO¹
LIBER JOAQUIN FRAGA^{1,2}
CAMILO PREGO²
JUAN MANUEL FOSSATI^{1,2}

■ RESUMO

Introdução: Os lipomas são esporádicos na mão e representam menos de 5% dos tumores de partes moles nesta topografia. Os lipomas gigantes, ainda menos comuns, são definidos por terem um diâmetro maior do que 5cm. **Métodos:** Executamos uma análise retrospectiva dos casos de pacientes com lipomas gigantes de mão, atendidos no período de 2017-2020, no Hospital Pasteur e Hospital de Clínicas, em Montevideu, Uruguai. **Resultados:** Obtivemos quatro pacientes no período estudado. A idade de apresentação foi entre 51 e 62 anos (média de 57 anos). Três dos lipomas eram intramusculares profundos e um era superficial aos músculos regionais. O maior possuía eixo mais extenso de 70mm. Todos eram sintomáticos. A ressecção marginal foi realizada em todos eles, e o pós-operatório transcorreu sem intercorrências ou recorrências. A histopatologia confirmou lipoma típico em três casos, e lipoma com metaplasia óssea no outro. **Conclusão:** Lipomas gigantes de mão se apresentam como tumores indolores e de crescimento lento, que podem ser sintomáticos ao comprimir estruturas adjacentes. A ressonância magnética é o estudo de imagem escolhido para estes casos. O tratamento aplicável é a ressecção cirúrgica marginal e a recorrência é pouco comum.

Descritores: Lipoma; Mãos; Sarcoma; Neoplasias de tecidos moles; Relatos de casos.

■ ABSTRACT

Introduction: Lipomas are sporadic in hand and represent less than 5% of soft tissue tumors in this topography. Giant lipomas, even less common, are defined as having a diameter greater than 5 cm. **Methods:** We performed a retrospective analysis of the cases of patients with giant lipomas of the hand seen in the period 2017-2020, at Hospital Pasteur and Hospital de Clínicas, in Montevideo, Uruguay. **Results:** We obtained four patients during the study period. The age of presentation was between 51 and 62 years (mean 57 years). Three lipomas were deep intramuscular, and one was superficial to the regional muscles. The largest had a longer axle of 70mm. All were symptomatic. Marginal resection was performed in all of them, and the postoperative period was uneventful or recurrent. Histopathology confirmed typical lipoma in three cases and lipoma with bone metaplasia in the other. **Conclusion:** Giant lipomas of the hand present as painless, slow-growing tumors that may be symptomatic when compressing adjacent structures. Magnetic resonance imaging is the imaging study of choice for these cases. The applicable treatment is marginal surgical resection, and recurrence is uncommon.

Keywords: Lipoma; Hand; Sarcoma; Soft tissue neoplasms; Case reports.

Instituição: Hospital Pasteur,
Departamento de Cirurgia Plástica,
Montevideu, Uruguai.

Artigo submetido: 17/2/2021.
Artigo aceito: 19/4/2021.

Conflitos de interesse: não há.

DOI: 10.5935/2177-1235.2022RBCP0030

INTRODUÇÃO

O lipoma é o tumor benigno de partes moles mais comum, mas é raro na mão, representando menos de 5% nesta topografia^{1,2}. Lipomas gigantes são aqueles maiores do que 5cm e são ainda menos comuns³.

OBJETIVO

O objetivo deste trabalho é apresentar a nossa experiência com lipomas gigantes de mão e revisar a bibliografia associada a sua apresentação clínica, estudos de imagem, diagnósticos diferenciais e tratamento.

¹ Hospital Pasteur, Servicio de Cirugía Plástica y Microcirugía, Montevideu, Uruguai.

² Hospital de Clínicas, Cátedra de Cirugía Plástica, Reparadora y Estética, Montevideu, Uruguai.

MÉTODOS

Foi realizada uma análise retrospectiva dos casos de pacientes com diagnóstico de lipoma de mão, atendidos no período de 2017-2020, nos dois centros de treinamento para residentes em Cirurgia Plástica do Uruguai (Hospital Pasteur, Hospital de Clínicas).

Foram incluídos lipomas que apresentam pelo menos uma de suas dimensões maior do que 5cm.

Caso clínico 1

Mulher de 51 anos, empregada doméstica, destra. Tumor de mão esquerda com 10 anos de evolução, crescimento lento e progressivo, sem antecedentes traumáticos. Apresentava dor e parestesia no primeiro e segundo dedos. O exame confirma a presença de um tumor na primeira comissura de contornos regulares, com 6cm de diâmetro, de superfície lisa e consistência elástica firme, aderido em planos profundos e sem alterações ao nível da pele (Figura 1A).

Ao nível da polpa digital do primeiro e segundo dedos, apresentava hipostesia com teste de discriminação de dois pontos alterado, 8mm, com sinal de Tinel negativo e sem alterações motoras. A radiografia mostrou tumor com calcificações (Figura 1B). A ressonância magnética evidenciou tumor polilobulado com limites bem definidas, localizado na região tenar e ao nível do primeiro espaço interósseo, profundo aos músculos regionais; com extensão medial profunda aos tendões flexores do segundo e terceiro dedos. O sinal era semelhante ao do tecido adiposo adjacente, com saturação na sequência *fat sat*, e apresentava calcificações lineares e pontilhadas em sua periferia, sem realce com o meio de contraste (Figura 1C). O laudo concluiu que se tratava de um lipoma com calcificações sem áreas nodulares ou realce anormal. A ressecção marginal do tumor foi realizada por via dorsal (Figura 1D).

O pós-operatório transcorreu sem intercorrências, as parestesias desapareceram dentro das 48 horas posteriores. A anatomia patológica mostrou um tumor de células adiposas bem definido devido a uma proliferação mesencemática, composta por adipócitos maduros, sem atipia ou necrose; acompanhada por tratos fibroconjuntivos e áreas focais de metaplasia óssea. No seguimento de 18 meses, apresentou uma cicatriz de boa qualidade, recuperação sensível e sem evidências de recidiva tumoral.

Caso clínico 2

Mulher de 60 anos com cardioversor-desfibrilador implantável, câncer de cólon em quimioterapia. Tumor de mão esquerda com 1 ano de evolução, acrescentado posteriormente por parestesias e dificuldade de

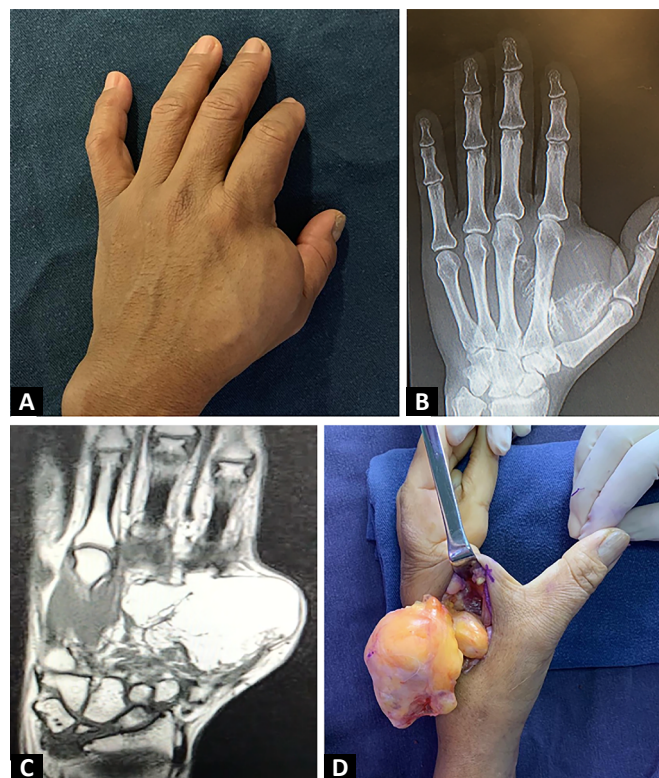


Figura 1. Caso clínico 1. A: Tumor ao nível da primeira comissura. B: Radiografia mostrando calcificações. C: Ressonância magnética mostrando tumor adiposo. D: Intraoperatório, abordagem dorsal.

preensão. O exame revelou tumor polilobulado, de consistência elástica firme, topografia em eminência tenar, eminência hipotenar e célula palmar média na base do terceiro e quarto dedo (Figura 2A). A sensibilidade distal era normal. Tendo em conta que, por causa do seu histórico, não foi possível realizar ressonância magnética, foi solicitada tomografia axial computadorizada, que relatou tumor polilobulado com limites bem definidos, 70mm de diâmetro; de densidade de gordura bastante homogênea, com alguns tratos finos e densos, localizados na frente dos flexores do segundo ao quinto dedo, com lobulações que entram entre eles; com lobulação distal arredondada de 20mm ao nível da base do 3° e 4° dedos (Figura 2B).

A ressecção marginal foi realizada, com abordagem palmar. Foi exposto um tumor lipomatoso bem delimitado circundado por uma fina cápsula, profundo à aponeurose palmar superficial. Dentro do tumor foi identificado o nervo digital do terceiro espaço invaginado, o qual foi liberado ressecando todo o tumor com sua cápsula (Figura 2C). O pós-operatório transcorreu sem intercorrências, as parestesias desapareceram após dois dias. A anatomia patológica relatou um tumor de tecido adiposo de cápsula fina e de secção homogênea, dado por uma proliferação mesencemática benigna composta por adipócitos maduros com um delicado estroma

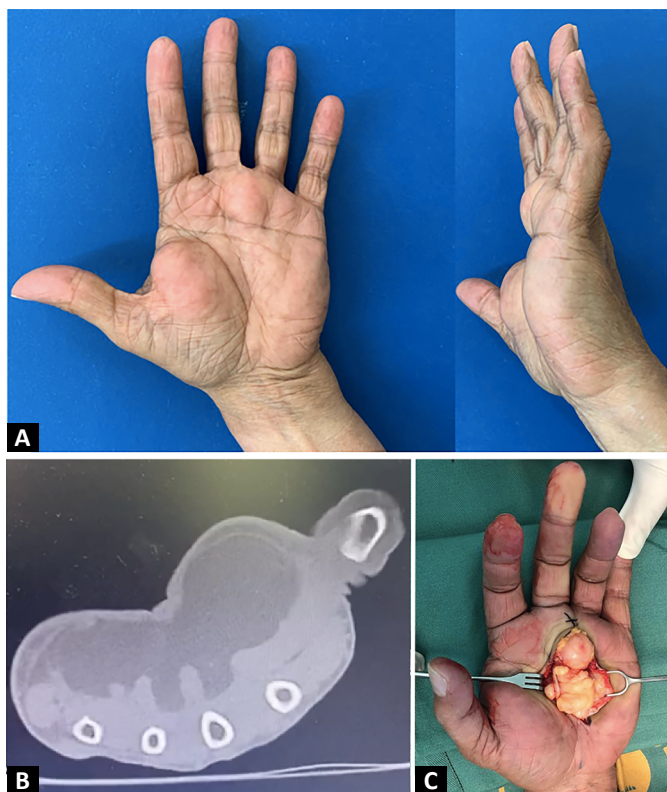

Figura 2. Caso clínico 2. **A:** Grande tumor palmar. **B:** Tomografia evidenciando tumor subcutâneo ocupando região tenar, hipotenar e palmar média. **C:** Exérese por acesso palmar.

fibrovascular, com áreas de necrose gordurosa e tratos de fibrose; sem lipoblastos, atipia citonuclear ou mitose. No seguimento de 3 meses, apresentou cicatriz imatura sem novos tumores.

Caso clínico 3

Homem de 55 anos, mecânico, destro, hipertenso e tabagista. Tumor de mão direita de 10 anos de evolução, de crescimento lento, que devido ao seu volume impedia a apreensão adequada de objetos. Ao exame, apresentava tumor em eminência tenar, de limites bem definidos e consistência elástica firme, com 6cm de diâmetro, sem déficit sensorial (Figura 3A). Foi solicitada ultrassonografia, que evidenciou processo sólido, heterogêneo, bem definido, sem evidências de vascularização com o Doppler, e sua etiologia não pôde ser concluída.

A ressonância relatou tumor ao nível da eminência tenar superficial aos tendões flexores do primeiro e segundo dedo, com prolongamento intramuscular que interdiga entre os músculos da primeira comissura; bem delimitado, lobulado, com epicentro na eminência tenar, medindo 56mm em seu longo eixo, hiperintenso em T1, com queda difusa homogênea de seu sinal na sequência *fat sat*; alguns septos finos,

realce mínimo após administração de contraste nos septos e na periferia (Figura 3B). Com diagnóstico de lipoma, a ressecção marginal foi realizada por via palmar (Figura 3C). O pós-operatório transcorreu sem intercorrências. Um espécime celuloadiposo foi enviado ao setor de patologia, que relatou uma proliferação mesencemática benigna composta por adipócitos maduros sem atipia ou mitose.

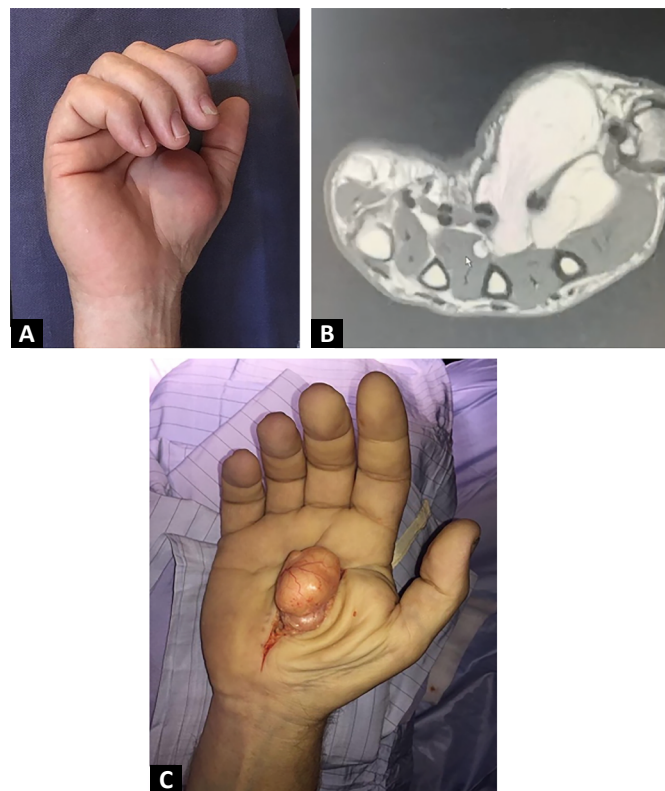


Figura 3. Caso clínico 3. **A:** Tumor em região tenar. **B:** Ressonância magnética mostra lipoma intramuscular. **C:** Intraoperatório, abordagem palmar.

Caso clínico 4

Homem de 62 anos, destro, aposentado, portador de dislipidemia e doença de Crohn. Tumor ao nível da eminência tenar notado dois meses antes da consulta, sem parestesia ou déficits sensoriais ou motores. Ao exame, ele apresentava tumor firme, elástico, indolor, na mão esquerda, ao nível do primeiro espaço (Figura 4A). Foi realizada ressonância magnética, que relatou tumor lipomatoso, profundo, intermuscular entre os músculos tenares e o primeiro interósseo dorsal, 50mm em seu maior diâmetro, com expansão entre o segundo e terceiro metacarpo e tendões flexores, com contornos lobulados bem definidos, com cápsula fina e septos finos no interior, sem realce pelo meio de contraste (Figura 4B). A ressecção marginal foi realizada com abordagem palmar (Figura 4C). A anatomia patológica relatou tumor

adiposo de 55 x 35 x 22mm homogêneo de secção, dado por uma proliferação adiposa encapsulada composta por adipócitos homogêneos e maduros, e um escasso estroma de fibrocolágeno, sem lipoblastos ou atipia.

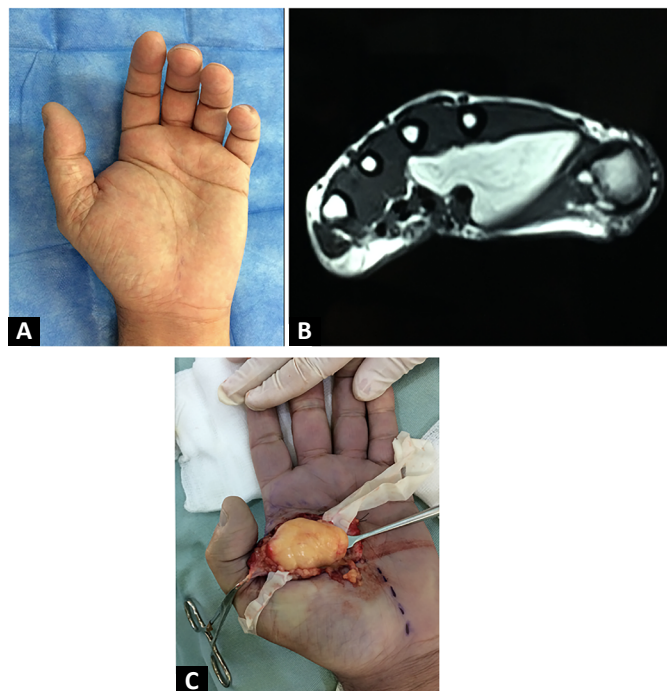


Figura 4. Caso clínico 4. **A:** Tumor na primeira comissura. **B:** A ressonância magnética mostra tumor adiposo intermuscular. **C:** Ressecção por abordagem palmar.

RESULTADOS

Dos quatro pacientes, dois eram mulheres e dois homens. Dois foram operados no Hospital de Clínicas e dois no Hospital Pasteur. A idade de apresentação foi

entre 51 e 62 anos (média de 57 anos). Três deles eram intramusculares profundos, levantados na região tenar, um era superficial aos músculos regionais e ocupava a região tenar, hipotenar e palmar média. Em relação às dimensões, o maior possuía eixo maior de 70mm, enquanto o menor de 55mm.

Todos eram sintomáticos, apenas um paciente apresentava dor, dois pacientes apresentavam parestesia, um deles hipoestesia, dois dificuldade de preensão devido ao tamanho do tumor e um consulta somente pela deformidade. A ressecção marginal foi realizada em todos eles, três por via palmar e um por via dorsal. O pós-operatório transcorreu sem intercorrências em todos. As parestesias desapareceram no pós-operatório imediato quando presentes e o paciente que apresentou hipoestesia voltou a ter sensibilidade normal.

A histopatologia confirmou lipoma típico em três casos, um deles com áreas de necrose. Em um caso, era uma variante do lipoma com metaplasia óssea ou osteolipoma. O seguimento médio foi de 25,75 meses, sem constatar nenhuma recorrência (Tabela 1).

DISCUSSÃO

O lipoma é o tumor de tecidos moles mais comum em adultos, mas é raro na mão, onde o mais comum é o cisto sinovial ou ganglionar, seguido pelo tumor de células gigantes¹.

Os lipomas gigantes são aqueles que ultrapassam 5cm de maior diâmetro e são extremamente raros na mão, com apenas relatos de casos individuais e pequenas séries de casos na bibliografia⁴⁻⁹.

Sua localização pode ser subcutânea ou subfasial profunda, sendo a localização subcutânea a mais

Tabela 1. Resultados.

Caso	Sexo	Idade	Localização	Dimensões	Sintomas	Tratamento	Anatomia patológica	Controles até	Centro de atenção
1	F	51	Região tenar, intramuscular	62mm x 53mm x 41mm	Dor, parestesia, hipoestesia	Ressecção marginal, abordagem dorsal	Lipoma com metaplasia óssea	1 ano e 6 meses	Hospital de Clínicas
2	F	60	Região tenar, hipotenar e palmar média, subcutâneo	70mm x 67mm x 40mm	Parestesias, dificuldade de preensão	Ressecção marginal, abordagem palmar	Lipoma típico com áreas de necrose	3 meses	Hospital Pasteur
3	M	55	Região tenar, intramuscular	56mm x 53mm x 45mm	Dificuldade de preensão	Ressecção marginal, abordagem palmar	Lipoma típico	3 anos	Hospital de Clínicas
4	M	62	Região tenar, intermuscular	55mm x 35mm x 22mm	Deformidade	Ressecção marginal, abordagem palmar	Lipoma típico	3 anos e 10 meses	Hospital Pasteur

F: feminino, M: masculino.

frequente. Os lipomas profundos podem ser intramusculares, intermusculares ou paraósseos quando estão em uma superfície óssea¹⁰.

Histologicamente, é um tumor benigno bem definido de origem mesenquimal composto por adipócitos maduros sem atipia, mas que podem se associar a outros tecidos mesenquimais, configurando variantes do lipoma que adquirem seu nome de acordo com o tecido que associam (fibrolipoma, condrolipoma, osteolipoma, mixolipoma, angioliipoma)¹¹.

Clinicamente, são tumores indolores e de crescimento lento que podem causar deformidade, sintomas de compressão nervosa ou déficits funcionais quando seu volume limita a mobilidade das mãos^{3,12}.

No tumor lipomatoso maior que 5cm o principal diagnóstico diferencial é um lipoma atípico ou lipossarcoma bem diferenciado (de baixo grau). A diferenciação é importante por se tratar de um tumor maligno, com características clínicas e de imagem semelhantes, que embora não tenha potencial metastático, apresenta uma taxa de recorrência local de 10%, com ressecção marginal, e pode se diferenciar em lipossarcoma de alto grau, exigindo acompanhamento rigoroso¹³.

O ultrassom é um estudo de abordagem diagnóstica por ser rápido, econômico e prontamente disponível. Na ultrassonografia, os lipomas são tumores bem definidos, frequentemente isoecoicos ou hipoecoicos em relação ao tecido adiposo adjacente, com linhas ecogênicas onduladas, sem sombra acústica e sinal Doppler mínimo ou nulo. As margens mal definidas, ecotextura não homogênea, como nodularidade focal e áreas necróticas, e vascularização com Doppler devem levar à suspeita de lipossarcoma. Com uma ultrassonografia compatível com lipoma, quando subfascial ou maior que 5cm, é recomendável estender a avaliação¹⁴.

A ressonância magnética é o exame de imagem de escolha, pois auxilia no diagnóstico e permite o planejamento cirúrgico. É especialmente indicada em tumores lipomatosos maiores que 5 cm para diferenciá-los do lipossarcoma de baixo grau. Gaskin & Helms¹⁵ relataram sensibilidade de 100% e especificidade de 83% para o diagnóstico desse tumor maligno, com especificidade de 100% para o diagnóstico de lipoma simples, que é um pouco menor para algumas variantes do lipoma como osteolipoma, condrolipoma, angioliipoma ou hibernoma.

Os lipomas são vistos como tumores bem definidos com a mesma intensidade de sinal da gordura subcutânea em todas as sequências, sinal suprimido nas sequências de supressão de gordura, podendo apresentar pequeno número de septos finos (<2mm) ou fibras musculares quando é intramuscular. O realce de contraste geralmente não é visto, exceto na cápsula

fibrosa. Em contraste, os lipomas atípicos apresentam septos grandes (>2mm) e irregulares e conteúdo não adiposo aumentado, com focos T2 intensos.

A tomografia pode ser útil quando a ressonância magnética não pode ser realizada, mostrando uma lesão hipodensa bem definida, com septos finos sem áreas nodulares ou realce pelo contraste, podendo apresentar calcificações¹⁶. Se o diagnóstico clínico-imagiológico é de lipoma, o tratamento é a biópsia excisional ou ressecção marginal da lesão com estudo anatomopatológico para confirmar o diagnóstico. Se houver suspeita clínica e de imagem de sarcoma, a avaliação deve ser ampliada e realizada biópsia ou encaminhamento a serviço especializado em sarcoma^{4,17,18}.

A análise histopatológica confirma o diagnóstico de lipoma quando mostra uma proliferação de adipócitos maduros e uniformes sem atipia. Ao contrário, os lipossarcomas de baixo grau apresentam adipócitos de tamanhos diferentes, atipia nuclear e geralmente são positivos para o gene MDM2¹⁹.

O prognóstico após a ressecção marginal de um lipoma é bom, e a recorrência é rara^{16,20,21}.

CONCLUSÃO

Os lipomas gigantes da mão não são comuns, a ressonância magnética é o exame de imagem de escolha e o tratamento curativo é cirúrgico com ressecção marginal e análise histopatológica para confirmação diagnóstica. A recorrência é rara.

COLABORAÇÕES

- MET** Análise e/ou interpretação dos dados, Aprovação final do manuscrito, Concepção e desenho do estudo, Investigação, Redação - Preparação do original, Redação - Revisão e Edição.
- MVM** Redação - Revisão e Edição.
- LJF** Redação - Revisão e Edição.
- CP** Redação - Revisão e Edição.
- JMF** Redação - Revisão e Edição.

REFERÊNCIAS

1. Tripoli M, Cordova A, Moschella F. Characteristics, Management Techniques, and Outcomes of the Most Common Soft-Tissue Hand Tumors: A Literature Review and Our Experience. *Ann Plast Surg*. 2017;79(6):558-65. PMID: 28570445 DOI: <https://doi.org/10.1097/SAP0000000000001148>
2. Cavit A, Özcanlı H, Sançmiş M, Ocak GA, Gürer Eİ. Tumorous conditions of the hand: A retrospective review of 402 cases. *Turk Patoloji Derg*. 2018;34(1):66-72. PMID: 28984347
3. Cribb GL, Cool WP, Ford DJ, Mangham DC. Giant lipomatous tumours of the hand and forearm. *J Hand Surg Br*. 2005;30(5):509-12. PMID: 15992974 DOI: <https://doi.org/10.1016/j.jhsb.2005.05.002>

4. Chatterton BD, Moores TS, Datta P, Smith KD. An exceptionally large giant lipoma of the hand. *BMJ Case Rep.* 2013;2013:bcr2013200206. DOI: 10.1136/bcr-2013-200206 PMID: 23839616 DOI: <https://doi.org/10.1136/bcr-2013-200206>
5. Bocchiotti MA, Lovati AB, Pegoli L, Pivato G, Pozzi A. A case report of multi-compartmental lipoma of the hand. *Case Reports Plast Surg Hand Surg.* 2018;5(1):35-8. PMID: 29736408 DOI: <https://doi.org/10.1080/23320885.2018.1469988>
6. Iyengar KP, Matar HE, Loh WY. Giant hand lipoma invaginating the thenar muscles. *BMJ Case Rep.* 2014;2014:bcr2014203963. DOI:10.1136/bcr-2014-203963 PMID: 24663254 DOI: <https://doi.org/10.1136/bcr-2014-203963>
7. Ribeiro G, Salgueiro M, Andrade M, Fernandes VS. Giant palmar lipoma - an unusual cause of carpal tunnel syndrome. *Rev Bras Ortop.* 2017;52(5):612-5. PMID: 29062828 DOI: <https://doi.org/10.1016/j.rbo.2016.08.003>
8. Papakostas T, Tsovilis AE, Pakos EE. Intramuscular Lipoma of the Thenar: A Rare Case. *Arch Bone Jt Surg.* 2016;4(1):80-2. PMID: 26894225
9. Yadav SP, Jategaonkar PA, Haldar PJ. Giant hand lipoma revisited: report of a thenar lipoma & its literature review. *J Hand Microsurg.* 2016;5(2):84-5. PMID: 24426682 DOI: <https://doi.org/10.1007/s12593-013-0093-3>
10. Bancroft LW, Kransdorf MJ, Peterson JJ, O'Connor MI. Benign fatty tumors: classification, clinical course, imaging appearance, and treatment. *Skeletal Radiol.* 2016;35(10):719-33. DOI: <https://doi.org/10.1007/s00256-006-0189-y>
11. Fletcher CDM, Bridge JA, Hogendoorn PCW. WHO Classification of Tumors of Soft Tissue and Bone. 4th ed. Lyon: IARC Press; 2013.
12. Balvís-Balvís P, Yañez-Calvo J, Castro-Menéndez M, Ferreirós-Conde MJ. Giant Lipomas of the Hand. Our Experience. *Rev Iberam Cir Mano.* 2020;48:72-8. DOI: <https://doi.org/10.1055/s-0040-1716559>
13. Cair Cairncross L, Snow HA, Strauss DC, Smith MJF, Sjøkvist O, Messiou C, et al. Diagnostic performance of MRI and histology in assessment of deep lipomatous tumours. *Br J Surg.* 2019;106(13):1794-9. DOI: <https://doi.org/10.1002/bjs.11309>
14. Wagner JM, Rebik K, Spicer PJ. Ultrasound of Soft Tissue Masses and Fluid Collections. *Radiol Clin North Am.* 2019;57(3):657-69. PMID: 30928084 DOI: <https://doi.org/10.1016/j.rcl.2019.01.013>
15. Gaskin CM, Helms CA. Lipomas, lipoma variants, and well-differentiated liposarcomas (atypical lipomas): results of MRI evaluations of 126 consecutive fatty masses. *AJR Am J Roentgenol.* 2004;182(3):733-9. PMID: 14975977 DOI: <https://doi.org/10.2214/ajr.182.3.1820733>
16. Ingari JV, Faillace JJ. Benign tumors of fibrous tissue and adipose tissue in the hand. *Hand Clin.* 2004;20(3):243-8. PMID: 15275683 DOI: <https://doi.org/10.1016/j.hcl.2004.03.013>
17. Johnson CN, Ha AS, Chen E, Davidson D. Lipomatous Soft-tissue Tumors. *J Am Acad Orthop Surg.* 2018;26(22):779-88. PMID: 30192249 DOI: <https://doi.org/10.5435/JAAOS-D-17-00045>
18. Leclère FM, Casoli V, Pelissier P, Vogt PM, Desnouveaux E, Spies C, et al. Suspected adipose tumours of the hand and the potential risk for malignant transformation to sarcoma: a series of 14 patients. *Arch Orthop Trauma Surg.* 2015;135(5):731-6. PMID: 25736165 DOI: <https://doi.org/10.1007/s00402-015-2170-5>
19. Hameed M. Pathology and genetics of adipocytic tumors. *Cytogenet Genome Res.* 2007;118(2-4):138-47. PMID: 18000364 DOI: <https://doi.org/10.1159/000108294>
20. Ozcanli H, Ozaksar K, Cavit A, Gurer EI, Cevikol C, Ada S. Deep palmar tumorous conditions of the hand. *J Orthop Surg (Hong Kong).* 2019;27(2):2309499019840736. DOI: <https://doi.org/10.1177/2309499019840736>
21. Lichon S, Khachemoune A. Clinical presentation, diagnostic approach, and treatment of hand lipomas: a review. *Acta Dermatovenerol Alp Pannonica Adriat.* 2018;27(3):137-9. PMID: 30244263 DOI: <https://doi.org/10.15570/actaapa.2018.27>

*Autor correspondente: **Maria Eugenia Torres**
Larravide, n° 2.458, Montevideu, Uruguai
CEP: 11400
E-mail: mariaeugeniatorres@outlook.com