



A crescente demanda pelo explante de silicone mamário: um novo cenário para cirurgia de mamas

Growing demand for silicone breast explants: a new scenario for breast surgery

BRUNA BORGHESE
AUGUSTINI^{1*}
IVANA LEME DE
CALAES¹

■ RESUMO

Introdução: A remoção de implantes mamários de silicone é uma cirurgia com crescente notoriedade. O avanço nos estudos sobre o linfoma BIA-ALCL (*Breast Implant Associated Anaplastic Large Cell Lymphoma*) e patologias inflamatórias/autoimunes relacionadas aos implantes, como a síndrome de ASIA (*Autoimmune Syndrome Induced by Adjuvants*), tem gerado desconforto em muitas pacientes, que optam pela sua retirada. Essa demanda traz ao cirurgião um cenário muitas vezes desafiador, no qual é preciso devolver às mamas um formato anatômico e esteticamente agradável após a retirada desse material. O objetivo é demonstrar estratégias cirúrgicas para o explante mamário de silicone. **Métodos:** Foram avaliadas 20 pacientes submetidas ao explante mamário, entre setembro de 2020 e março de 2021, incluindo explantes simples e associados à mastopexia. A indicação cirúrgica foi a demanda explícita das pacientes, motivadas por queixas como receio de patologias associadas, descontentamento estético, desconforto nas mamas, sintomas sistêmicos, desejo de não ter mais implantes, contratura capsular, rotação ou ruptura dos mesmos. As técnicas cirúrgicas são descritas. **Resultados:** Foi realizado o explante simples em 7 pacientes e em 13 foi feito o explante com mastopexia. Em 17 pacientes foi associada a lipoenxertia. A capsulectomia foi executada em todos os casos. Nas mastopexias, usamos o retalho dermoglandular de pedículo inferior para preservação de tecido mamário, associando também a lipoenxertia. **Conclusão:** As técnicas descritas conseguem devolver às mamas formato satisfatório, com baixas taxas de complicação e bom nível de aceitação das pacientes. Apesar das patologias relacionadas aos implantes de silicone até o momento mostrarem-se estatisticamente raras, é fundamental que estejamos atentos a sintomas e capacitados para oferecer opções cirúrgicas para o explante.

Descritores: Implantes de mama; Mamoplastia; Doenças mamárias; Procedimentos cirúrgicos reconstrutivos; Autoenxertos.

■ ABSTRACT

Introduction: Breast implants explantation surgery has been increasing in notoriety. Advances in studies on lymphomas BIA-ALCL (Breast Implant Associated Anaplastic Large Cell Lymphoma) and inflammatory/autoimmune pathologies related to the implants, like ASIA (Autoimmune Syndrome Induced by Adjuvants), has generated discomfort in many patients that choose to remove it. This type of demand, where it is necessary to return the breasts to an anatomical and aesthetically pleasing shape after the removal of the implants, might be a challenge for surgeons. The objective is to demonstrate surgical strategies for breast silicone explantation. **Methods:** Twenty patients who underwent the breast explantation surgery between September 2020 and March 2021 were evaluated. The surgical indication was always the patients demand, motivated by fear of associated pathologies, aesthetic dissatisfaction, discomfort in the breasts, systemic symptoms, desire to have no more breast implant, capsular contracture, rotation or rupture of the implant. Surgical techniques are described. **Results:** The simple explant was performed in 7 patients, and in 13 the explant was performed with mastopexy. In 17 patients, fat grafting was associated. Capsulectomy was performed in all cases. In mastopexies, we used the inferior dermoglandular flap to preserve breast tissue, also associating fat grafting. **Conclusion:** Techniques described are able to return the breasts to a satisfactory shape, with low complication rates and good levels of patient acceptance. Despite the pathologies related to silicone implants so far show themselves statistically rare, it is essential that we are attentive to symptoms and trained to provide surgical strategy for the explant.

Keywords: Breast implants; Mammoplasty; Breast diseases; Reconstructive surgical procedures; Autografts.

Instituição: Clínica Particular,
Campinas, SP, Brasil

Artigo submetido: 25/3/2021.
Artigo aceito: 13/12/2021.

Conflitos de interesse: não há.

DOI: 10.5935/2177-1235.2022RBCP0006

¹ Clínica Particular, Campinas, SP, Brasil

INTRODUÇÃO

Os implantes mamários de silicone (IMS) passaram a ser utilizados na década de 1960, mais precisamente em 1962. Desde então, milhares de mulheres foram submetidas a esse procedimento, em sua maioria, para fins estéticos. Apesar da segurança desse material já ter sido questionada no passado, levando inclusive os EUA a retirarem os implantes do mercado de 1992 a 2006, nas últimas décadas eles foram avaliados como seguros, inertes ao corpo humano, apresentando pouco ou nenhum risco às pacientes¹⁻³.

Porém, nos últimos anos, um número crescente de evidências tem relacionado os IMS a indução de efeitos imunológicos e inflamatórios, incluindo neoplasias como o linfoma BIA ALCL (*Breast Implant Associated Anaplastic Large Cell Lymphoma*)⁴, e doenças autoimunes - síndrome de ASIA (*Autoimmune/Auto-inflammatory Syndrome Induced by Adjuvants*)¹.

Estudos trazem a discussão de que o “gel bleeding”, que é a migração de partículas de silicone para fora dos implantes mesmo íntegros, pode exercer um estímulo crônico ao sistema imunológico, induzindo autoimunidade, distúrbios como a síndrome de ASIA, patologias do tecido conjuntivo, alergias, imunodeficiências, linfoma e sintomas sistêmicos^{3,5}.

A tentativa de se estabelecer uma relação de causa e efeito é complexa, especialmente em se tratando de distúrbios imunológicos/reumáticos, que são pouco prevalentes na população em geral e que apresentam frequentemente etiologia multifatorial¹. O tema tem sido amplamente estudado, muitas vezes com resultados ainda inconsistentes^{3,5,6}, mas que têm sido suficientes para gerar insegurança nas pacientes e na comunidade médica em geral.

Em função disso, e da ampla divulgação desse tema em redes sociais nos últimos anos, vivemos um momento de crescente demanda pelo explante dos IMS - o que traz ao cirurgião plástico o desafio de manter o desenho e harmonia das mamas agora na ausência dos implantes. É um grupo de pacientes bastante delicado e heterogêneo, que inclui desde mulheres que temem apresentar alguma patologia relacionada aos IMS até inúmeras outras que não desejam mais os implantes por outros motivos, e buscam opções esteticamente agradáveis. É fundamental que o cirurgião familiarize-se com as técnicas de manejo dessas pacientes⁷, que irão variar entre explante isolado e diferentes técnicas de mastopexia, ambos associados ou não ao enxerto de gordura.

A lipoenxertia é uma grande aliada nesses casos, sendo uma opção autóloga e segura para aumento de volume e melhora do contorno mamário, além dos seus efeitos regenerativos locais. Os enxertos de gordura foram descritos no final do século XIX, porém foi a partir de 1980 que essa técnica passou a ganhar popularidade na cirurgia plástica⁸.

É bastante discutido qual o volume limite, ou ideal, de enxerto para se atingir um resultado efetivo e seguro, uma vez que volumes excessivos numa mesma cirurgia estarão mais sujeitos a necrose e complicações. Além disso, a perda parcial do enxerto acontece sempre, e tem um comportamento pouco previsível, o que dificulta a perspectiva do resultado cirúrgico final. É descrita ampla gama de taxas de reabsorção na literatura^{8,9}, por isso, as pacientes devem ser informadas sobre possíveis assimetrias ou irregularidades que podem ocorrer no pós-operatório.

A capsulectomia total, apesar de não ser obrigatória quando não se tem evidência ou diagnóstico prévio de patologias associadas, é bastante solicitada pelas pacientes. Existe o receio de que a presença da cápsula residual, possivelmente impregnada por partículas de silicone, ou o extravasamento dessas partículas decorrentes do “gel bleeding” intracapsular, possa provocar a manutenção do processo inflamatório crônico e permanência dos riscos associados. Seguindo esse raciocínio, a capsulectomia em bloco - que consiste na remoção dos implantes com as cápsulas completamente fechadas, em peça única - seria a opção mais segura, porém nem sempre ela é possível.

OBJETIVO

Demonstrar opções cirúrgicas para a remoção de implantes mamários de silicone que podem variar de explante simples a explante associado a mastopexia, com o emprego da lipoenxertia.

MÉTODOS

Nesse estudo, lançamos mão de 4 estratégias cirúrgicas:

1. Explante isolado;
2. Explante associado a lipoenxertia;
3. Mastopexia (com ou sem retalhos de pedículo inferior);
4. Mastopexia associada a lipoenxertia.

A escolha da técnica é baseada em variáveis como tamanho dos implantes a serem removidos, presença de flacidez/ptose mamária, volume mamário residual após explante, lipodistrofia em outras áreas do corpo (disponibilidade de área doadora), expectativa da paciente e aceitação de cicatrizes.

Esse estudo avaliou 20 pacientes submetidas aos explantes mamários de silicone entre setembro de 2020 e março de 2021. Os critérios de inclusão foram idade maior de 18 anos, sem sinais flogístico/inflamatórios nas mamas, e com desejo de remoção definitiva do implante. Os critérios de exclusão foram presença de sequelas de mastectomia com perda da arquitetura da região mamária, presença de reconstruções cm retalhos e enxertos; possibilidade de gravidez ou puerpério, necessidade de explante por infecção local.

A indicação cirúrgica específica do explante não partiu da equipe médica em nenhum caso; cirurgia plástica ou Reumatologia. Ela foi sempre pela demanda objetiva e explícita das pacientes, motivadas pelas seguintes queixas (uma mesma paciente apresentar mais de uma delas) (Figura 1):

- Receio de patologias associadas aos IMS (12 pacientes)
- Descontentamento estético (11 pacientes)
- Dor ou desconforto em pelo menos uma das mamas (9)
- Sintomas sistêmicos, que as pacientes acreditavam estar relacionados aos implantes (8 pacientes)
- Desejo de não ter mais próteses e o não compromisso de trocas futuras (7 pacientes)
- Contratura capsular (3 pacientes)
- Rotação do implante (2 pacientes)
- Ruptura do implante (2 pacientes)

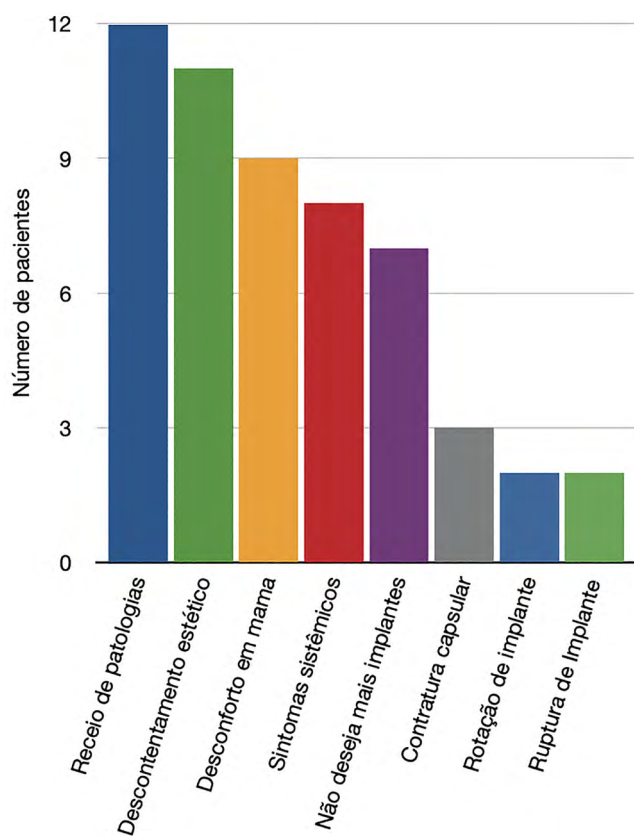


Figura 1. Queixas apresentadas pelas pacientes motivando o desejo do explante.

Esse estudo foi feito a partir de pacientes seguidas em clínica privada na cidade de Campinas-SP, com autorização de divulgação de dados conforme Termo de Consentimento assinado pelas pacientes. Todas elas foram operadas em hospitais também privados da mesma cidade, em centro cirúrgico, com anestesia geral, conforme técnica cirúrgica descrita a seguir:

No caso de **Explante Simples**, é feita a marcação do contorno da mama e da área a ser lipoenxertada. É então utilizada a mesma incisão da inclusão das próteses, geralmente com necessidade de ampliação para 6 cm (tamanho total). Através dela, é feita a dissecação até a loja das cápsulas e então o descolamento completo da mesma, de preferência mantendo-a fechada com os implantes. Essa etapa deve ser seguida de rigorosa hemostasia, e a colocação de drenos não é obrigatória, mas pode se fazer necessária. Se o retalho não estiver excessivamente fino e permitir, é interessante o fechamento lateral da loja da prótese com sutura absorvível, que ajuda no contorno da mama e diminui o espaço morto (Figura 2).

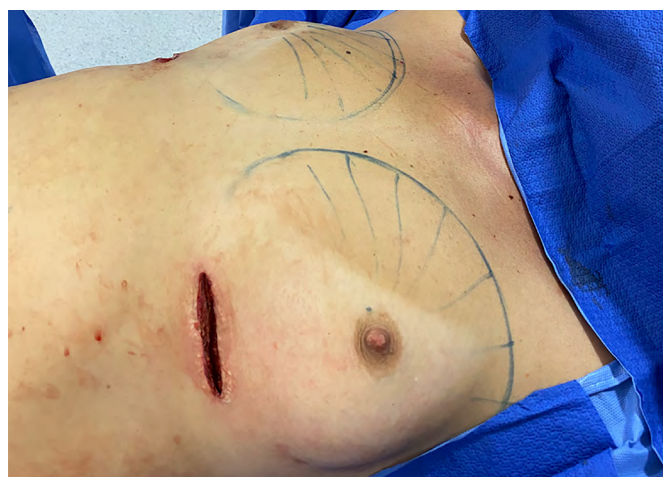

Figura 2. Aspecto imediato de mamas após o explante mamário.

Sobre a **Lipoenxertia**: após o fechamento da incisão, é realizada a lipoaspiração com técnica convencional em aparelho a vácuo, evitando cânulas muito calibradas ou muito finas - usamos de 3 mm. Essa gordura é passada em centrífuga (Figura 3) e então enxertada com cânulas de 2 - 2,5 mm em túneis cruzados (Figura 4). Os túneis são feitos preferencialmente no plano subcutâneo, mas também podem ser no plano intramuscular (músculo peitoral maior) ou ainda no parênquima mamário^{9,10}. Deve ser priorizada a região do polo superior e medial da mama, além de áreas de deformidades mais pronunciadas (Figura 5), mas o enxerto deve ser feito na mama como um todo a fim de se obter um retalho uniforme, sem distorção do seu formato natural (Figuras 6 e 7).

No caso de **Mastopexia com Explante**, é feita a marcação com os pontos A, B e C conforme marcação de mamoplastia de Pitanguy (Figura 8)¹¹, com distância de 10 cm de A-B / A-C, e B-C, a depender do pinçamento digital. Fazemos a incisão desepitelizando toda a área marcada (Figura 9), seguido da liberação do retalho superior do complexo areolopapilar e confecção,

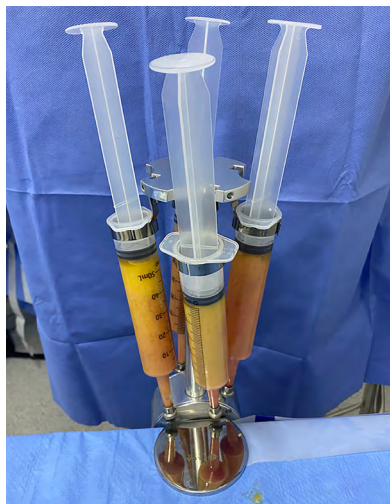


Figura 3. Enxerto de gordura após centrifugação.

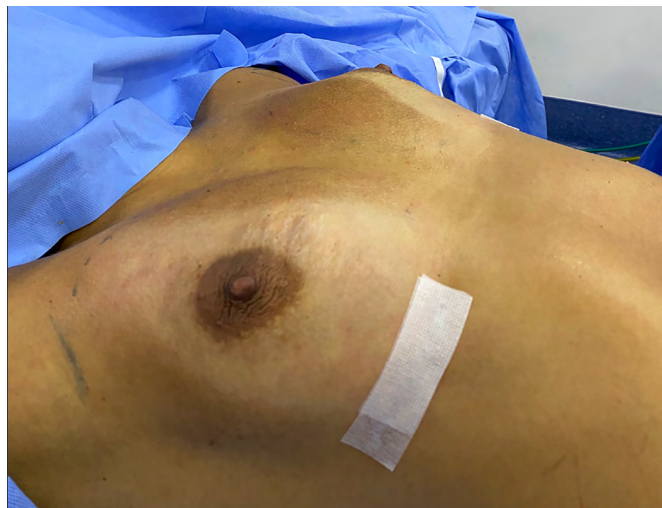

Figura 6. Pós-operatório imediato, após lipoenxertia de 190 cc, com melhora significativa da depressão tecidual prévia e discreta projeção de polo superior.

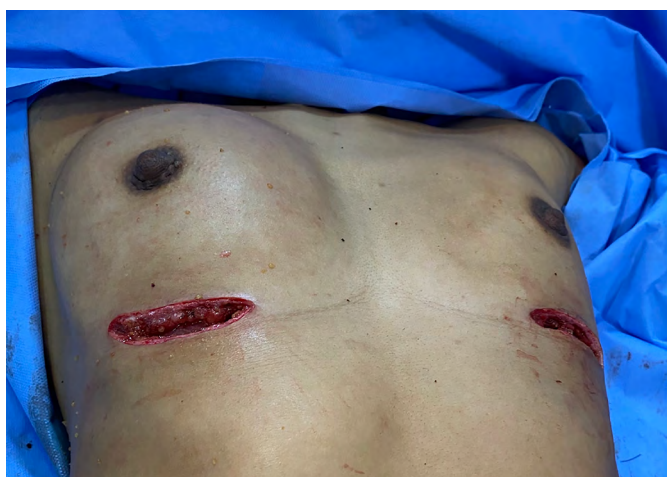

Figura 4. Mamas imediatamente após explante bilateral. Lipoenxertia de 200 cc realizada apenas em mama direita, evidenciando melhora de contorno e projeção.

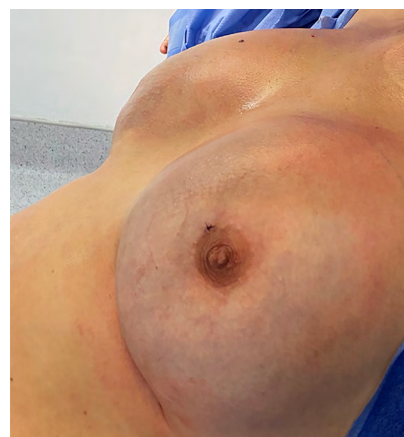

Figura 7. Pós-operatório imediato, após lipoenxertia de 440 cc/lado.

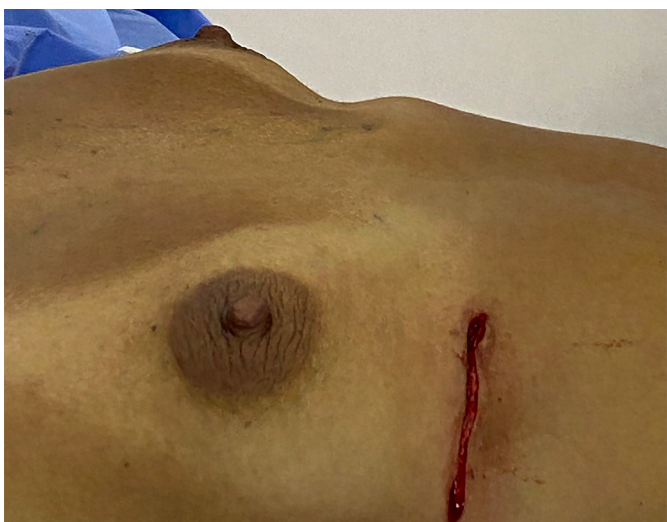

Figura 5. Irregularidade de parênquima mamário causando depressão importante do tecido imediatamente após explante.

sempre que possível e/ou necessário, de um retalho de pedículo inferior (Figuras 10 e 11).

Esse retalho se assemelha ao descrito por Lyacir Ribeiro¹², sendo um retalho dermo-gorduroso-glandular desepitelizado de pedículo inferior, vascularizado por perforantes da mamária interna - principalmente do sexto espaço intercostal, uma vez que entre o quarto e quinto espaço ele estará descolado da parede torácica pela presença dos implantes. Ele deve ter largura mínima de 5 cm e ajuda a preservar o máximo de tecido mamário para a montagem da mama, evitando ressecção de tecido adicional ao explante.

Procedemos então com a dissecação ao redor da cápsula e efetivando o explante com cápsula fechada (Figuras 12 e 13). Na sequência, esse retalho será fixado na parede torácica com sutura inabsorvível e a mama então montada sobre ele (Figuras 14 e 15). Não será feita a liberação dérmica da base do retalho, a fim de se garantir a melhor vascularização possível, uma vez

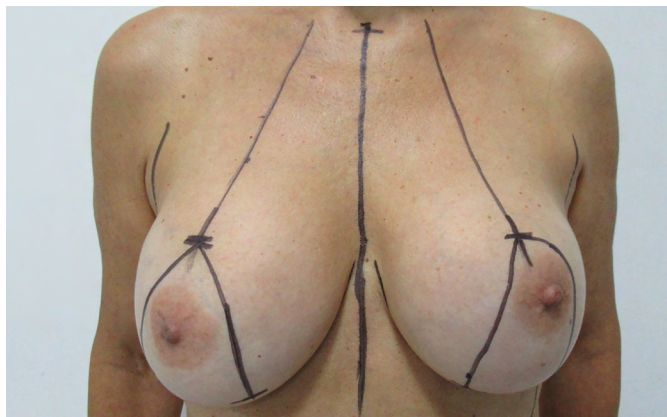


Figura 8. Marcação pré-operatória de mastopexia com explante mamário.

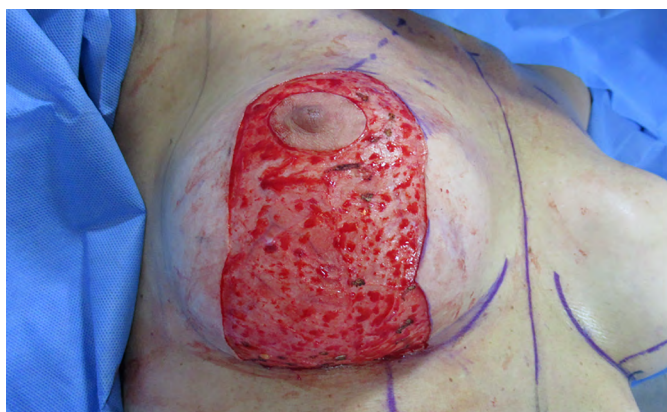


Figura 9. Deseptelização de toda a área previamente marcada.

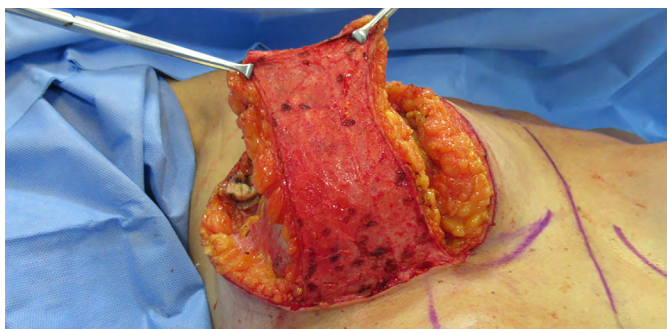


Figura 10. Confeção de retalho dermocutâneo de pedículo inferior.

que ele já se encontra descolado da parede torácica por conta da presença prévia do implante.

Após a finalização da mastopexia, é realizada a lipoaspiração e lipoenxertia conforme descrito para os casos de explante simples (Figura 16).

No pós-operatório, indica-se curativo e malha cirúrgica de baixa compressão.

RESULTADOS

Foram avaliadas 20 pacientes submetidas a cirurgia de explante mamário, com idades variando de

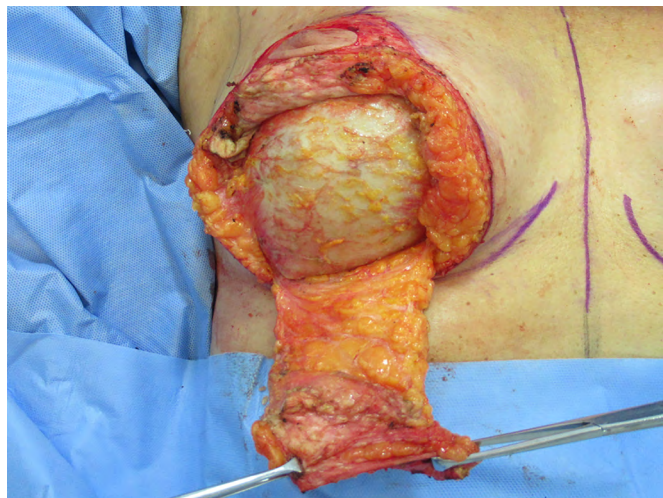


Figura 11. Retalho dermocutâneo de pedículo inferior já confeccionado e explante com capsulectomia em bloco em andamento.

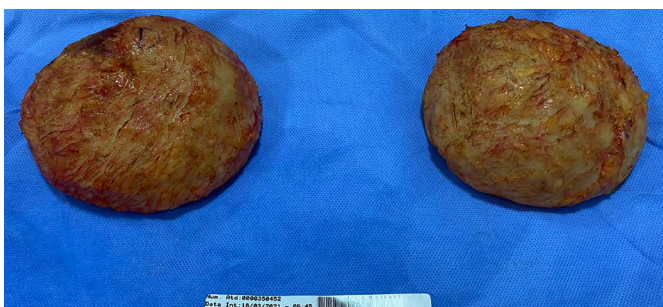

Figura 12. Implantes de silicone com capsulectomia total em bloco.

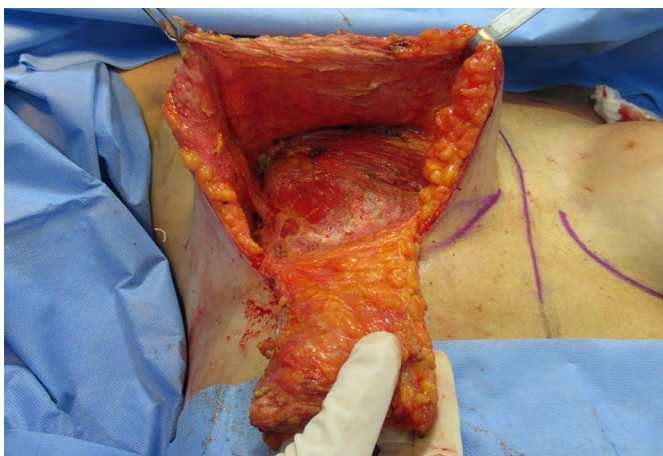

Figura 13. Aspecto esvaziado de mamas após o explante, com parênquima delgado.

21 a 58 anos, com idade média geral de 36,88 anos. As pacientes estavam com os implantes por períodos que variaram de 2 a 16 anos, com tempo médio de 9,7 anos.

Dessas, 7 pacientes foram submetidas a explante mamário com lipoenxertia e 13 a explante com mastopexia, associados ou não a lipoenxertia.

No grupo em que foi realizado apenas o explante e a lipoenxertia (7 pacientes), a média de idade foi de 32,28

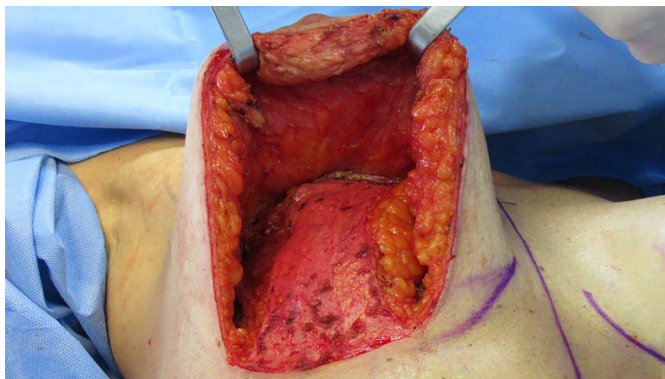


Figura 14. Retalho dermocutâneo de pedículo inferior fixado em parede torácica na altura do segundo espaço intercostal.

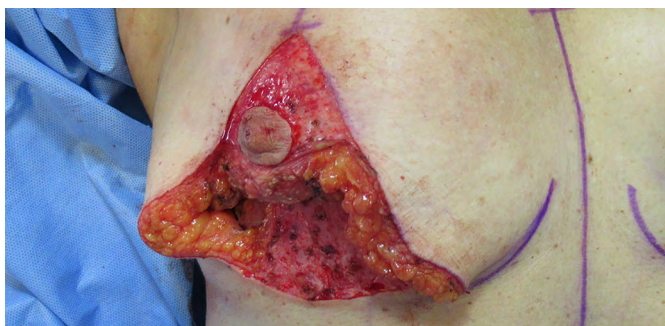


Figura 15. Montagem da mama sobre o pedículo, que preenche e projeta cone mamário.

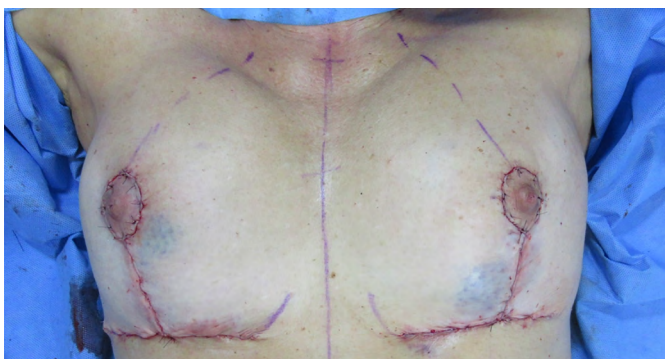


Figura 16. Pós-operatório imediato de mastopexia com remoção de implantes de silicone de 280 cc, com 110 cc de lipoenxertia em cada mama.

anos. Os implantes removidos variaram de 240 a 375 ml, tendo volume médio de 300 ml. Dentre essas pacientes, apenas 1 apresentava próteses submusculares, as outras 6 eram subglandulares. O volume de gordura enxertada variou em função da disponibilidade de área doadora, sendo o mínimo de 100 cc e o máximo foi de 440 cc por mama, com média de 242,14 cc. Foi realizada a lipoenxertia do volume máximo de gordura viável (após centrifugação) obtido em lipoaspiração.

No grupo em que foi realizada a mastopexia (13 pacientes), a média de idade foi de 39,81 anos. Em 12 casos foi realizada a confecção de retalho dermoglandular de pedículo inferior, conforme a técnica descrita. Em 1

paciente, o retalho não foi usado por se tratar de uma mama bastante glandular e volumosa mesmo após o explante, sem necessidade de preservação de tecido adicional ou lipoenxertia. Além dessa, outras 2 pacientes optaram pela não utilização do enxerto de gordura por motivos variados (receio de futuros cistos de gordura e não desejo de lipoaspiração), totalizando 3 pacientes que não foram submetidas a lipoenxertia. O enxerto de gordura foi feito com o objetivo de regularizar o retalho pós-capsulectomia e auxiliar no contorno da mama, e não necessariamente atingir aumento significativo do volume mamário.

Entre as mastopexias, volume de gordura enxertado variou de 75 ml a 150 ml por mama, com média de 121,42 ml. Os implantes removidos variaram de 155 a 400 ml, tendo volume médio de 283 ml. Dentre essas pacientes, 3 apresentavam implantes submusculares, e as outras 10 estavam subglandulares.

Nenhuma paciente apresentava quadro clínico ou suspeita de BIA-ALCL. O seguimento com reumatologista foi oferecido e orientado a todas que manifestavam qualquer sintoma sistêmico, porém foi efetivamente realizado por apenas 4. Nenhum diagnóstico foi feito de síndrome de ASIA até o momento. Apenas 1 paciente referia o diagnóstico de fibromialgia e doença de Crohn, desenvolvida em vigência dos implantes e já em seguimento no momento do explante. Todas as cápsulas foram enviadas para anatomopatológico, nenhuma alteração significativa encontrada.

Como complicações, tivemos 2 casos de hematomas entre as pacientes submetidas a explante simples com lipoenxertia, ambas no PO1 e relacionadas a êmese em viagens curtas após alta hospitalar. Um desses casos necessitou de reabordagem cirúrgica para drenagem. Além disso, 1 paciente evoluiu com diminutos nódulos gordurosos, com conduta expectante até o momento. Não tivemos caso de infecção, deiscência significativa, seroma, necrose de pele ou complexo areolopapilar. Não tivemos evidência de necrose gordurosa importante.

No pós-operatório tardio, nenhuma paciente necessitou ou optou por reoperação ou revisão da cirurgia até o momento. Nenhum caso de irregularidade e retração cicatricial significativa foi observado. A lipoenxertia foi eficiente em preveni-las, mesmo em casos mais acentuados como na Figura 4, e as pacientes se mostraram satisfeitas de maneira geral (Figuras 17 a 19).

DISCUSSÃO

A literatura tem trazidos indícios de que implantes mamários de silicone podem induzir reações locais e sistêmicas. Segundo esses estudos, eles podem funcionar como gatilho para uma reação de corpo estranho caracterizada por infiltração de células inflamatórias e podem promover a produção de autoanticorpos e sintomas sistêmicos, mesmo em pacientes assintomáticas¹.

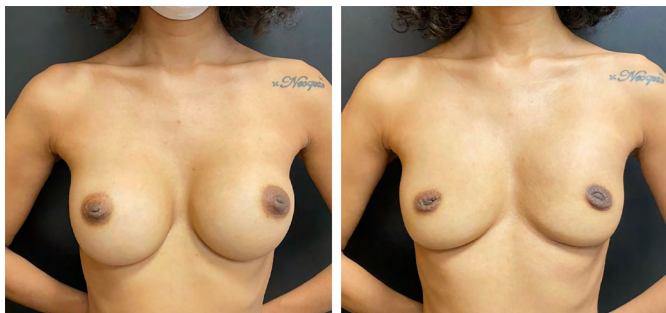


Figura 17. Pré e pós-operatório de 50 dias, após remoção de implantes de 240 cc subglandulares e lipoenxertia de 200 cc/lado.

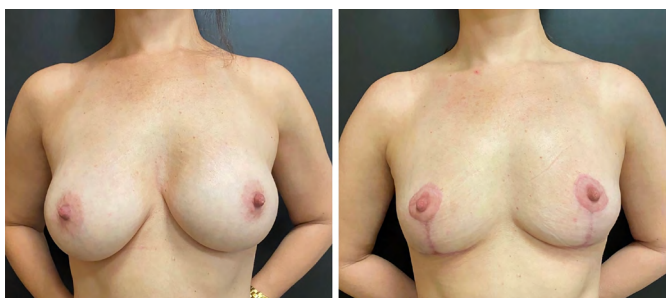

Figura 18. Pré e pós-operatório de 3 meses de paciente submetida a mastopexia com remoção de implantes de 300 cc, com lipoenxertia de 140 cc/lado.

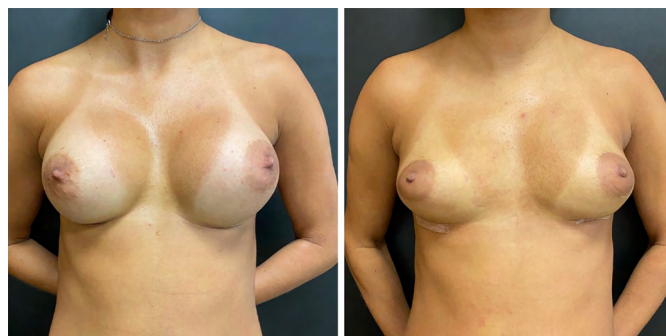

Figura 19. Pré e pós-operatório de 30 dias, após remoção de implantes de 295 e 320 cc, e lipoenxertia de 110 e 190 cc, respectivamente. Depressão de tecido evidenciada em intraoperatório satisfatoriamente corrigida.

Como mencionado anteriormente, o grupo de pacientes que procura hoje a cirurgia para explante mamário é um grupo heterogêneo. Algumas pacientes trazem bastante preocupação, listando sintomas descritos em mídias sociais, acreditando verdadeiramente estarem adoecidas pela presença dos IMS - mesmo sem suspeita real de BIA-ALCL ou critérios diagnósticos para doenças autoimunes.

Por outro lado, muitas outras mulheres negam sintomas associados, e apenas não desejam mais a presença dos implantes, por inúmeros motivos - descontentamento estético, não desejo de trocas ou receio de complicações futuras. Não raro, voltaram a achar maior beleza em mamas naturais e menores e não veem mais sentido

nas próteses - o que reflete inclusive uma tendência de mudança do padrão de beleza vigente nas últimas décadas.

Em todos os casos avaliados nesse estudo, a indicação do explante mamário partiu especificamente das pacientes, que procuraram o atendimento médico com esse objetivo já bem estabelecido. A indicação de remoção definitiva não partiu da equipe médica, seja da cirurgia plástica ou reumatologia, sendo aqui apenas atendida a demanda dessas pacientes.

Com alguma frequência, elas chegam em consulta descontentes, após já terem sido avaliadas por diversos profissionais médicos e terem os próprios sintomas negados, a cirurgia do explante desencorajada, e com poucas alternativas propostas para a retirada dos implantes sem grande prejuízo estético - o que demonstra a necessidade de maior discussão desse assunto dentro da especialidade.

É preciso bastante tato para a condução dos casos, tanto em relação ao acolhimento das queixas como na elucidação sobre a possibilidade de relação entre os sintomas apresentados e a presença dos implantes. Alguns estudos defendem melhora de até 60-80% dos sintomas sistêmicos após o explante^{5,13}, porém ainda não foi estabelecida uma relação causal¹. É fundamental ouvir as queixas, porém esclarecer que não existe até o momento comprovação científica de que o implante seja obrigatoriamente a etiologia deles, principalmente por se tratar de sintomas comuns a outras patologias e até mesmo ao estilo de vida atual - e que por isso podem não apresentar melhora após o explante.

Nesher et al.¹⁴ descreveram doenças autoimunes após a ruptura do implante de silicone em 4 pacientes, que desenvolveram distúrbios sistêmicos, resultando em infiltração de silicone em linfonodo e parede torácica. Os sintomas nesses casos incluíram artralgia, mialgia, fraqueza generalizada, fadiga grave, febre, distúrbios do sono, comprometimento cognitivo, perda de memória, síndrome do intestino irritável e perda de peso, que correspondem claramente aos critérios da síndrome autoimune/inflamatória recentemente definida induzida por adjuvantes (ASIA). A questão é se tais queixas também podem ser desencadeadas, ainda que num quadro menos exuberante, por extravasamentos menores da partícula do silicone, como ocorre no “gel bleeding”, justificando as queixas semelhantes trazidas pelas pacientes.

A lista de possíveis sintomas frequentemente citada por pacientes em consulta é extensa e inclui, além dos mencionados acima, ressecamento de boca e olhos, formigamento em membros, dificuldade para respirar, intolerância alimentar adquirida, dor nas mamas, queda de cabelo, alterações na pele, palpitações, sudorese excessiva e ansiedade. É fundamental que o médico especialista valide tais queixas e encaminhe, se necessário, para seguimento na especialidade responsável - a reumatologia.

Negar os sintomas das pacientes, ou assegurar que não existe qualquer relação com os IMS, frequentemente aumenta o clima de insegurança e enfraquece a relação entre médico e paciente.

Quanto à estratégia cirúrgica, é importante sempre alinhar durante o pré-operatório a expectativa da paciente em relação a cicatrizes, volume, formato, flacidez e projeção das mamas - com a possibilidade técnica real e efetiva.

Sobre o enxerto de gordura, reforçamos que ele não tem a mesma capacidade de projeção e contorno de um implante, e que seu objetivo principal é de evitar retrações cicatriciais e irregularidades decorrentes do explante e, principalmente, da capsulectomia. Também é importante esclarecer às pacientes que o comportamento do enxerto de gordura é pouco previsível, que a reabsorção parcial pós-procedimento acontece sempre e a sua proporção depende de inúmeros fatores, o que pode levar a assimetrias futuras^{8,9}.

Não foi eleita uma área preferencial de obtenção de enxertos (lipoaspiração). Tivemos pacientes bastante magras, que não seriam candidatas à lipoaspiração em outro contexto. Buscamos, por isso, quaisquer regiões disponíveis, sendo as áreas mais frequentes abdome, flancos, culotes e face interna de coxas. Não é interessante iniciar o procedimento pela lipoaspiração, pois o explante pode ser trabalhoso e demorado, fazendo a gordura ficar em frasco por tempo prolongado - o que dificulta a enxertia posterior e prejudica sua viabilidade. Também deve-se ter cautela em relação ao volume utilizado, uma vez que estudos já mostraram que, sem a utilização de dispositivos de expansão tecidual externa (como o Brava LLC), enxertos superiores a 200 ml numa mesma sessão apresentam maior risco de necrose e menor taxa de integração^{9,15}.

A lipoenxertia é concentrada no polo superomedial, auxiliando na projeção do colo, mas deve ser feita na mama toda, a fim de se conseguir um aspecto uniforme do tecido mamário e um contorno arredondado, sem distorção da posição do complexo areolopapilar. As possíveis complicações da lipoenxertia incluem irregularidades, áreas endurecidas, dor persistente no local da injeção, hematoma, necrose de gordura, formação de cisto oleoso e calcificação, infecção local^{8,9,16}.

Enxertos de gordura foram desencorajados na década de 1980 em função da possibilidade de surgimento de microcalcificações e cistos oleosos decorrentes do seu uso, o que poderia eventualmente dificultar o diagnóstico de neoplasias na mama. Estudos desse período demonstraram que tais receios não eram fundamentados, e a partir de 2009 ele foi entendido como seguro e passou a ser amplamente utilizado⁸. O maior desafio desse procedimento hoje é o grau de imprevisibilidade de retenção de volume dos enxertos de gordura após o transplante, e muito esforço é feito na tentativa de encontrar técnicas que obtenham a maior taxa de integração possível.

Entre as pacientes submetidas a apenas explante com lipoenxertia, todas apresentaram perda de projeção de mama e algum grau de flacidez residual. Nesse grupo, 1 paciente tinha indicação franca de mastopexia associada, mas não o desejou por motivos pessoais (programação de gestação próxima). Nesse grupo, usamos sempre toda a gordura disponibilizada por lipoaspiração, a fim de se obter o maior volume mamário final possível. Em nenhum caso o enxerto de gordura foi suficiente para devolver projeção ou volume semelhante às próteses, mas cumpriu sua função de evitar retrações e deformidades, além de manter volume final satisfatório.

Em relação à capsulectomia, optamos pela sua realização prioritariamente total e em bloco - que consiste na remoção dos implantes com as cápsulas totalmente fechadas. Visamos, com isso, evitar o extravasamento do "gel bleeding" ou ainda a permanência de fragmentos de cápsula possivelmente impregnados pelo mesmo material. Alguns estudos sugerem que essas partículas de silicone podem exercer estímulo ao sistema imunológico, induzindo ou perpetuando sintomas sistêmicos e patologias associadas^{3,5}, e não podemos, por isso, até o momento, garantir a inocuidade desse material a todas as pacientes. Por se tratar de um grupo específico de mulheres já com queixas e sintomas possivelmente relacionados aos IMS, optamos pela abordagem mais abrangente - ainda que isso possa aumentar a dificuldade técnica e a morbidade cirúrgica.

É ressaltado porém, ainda no pré-operatório, que apesar da capsulectomia total e em bloco ser um objetivo, nem sempre ela é factível. Cápsulas muito finas frequentemente se rompem durante o descolamento, podendo ser removidas de maneira total, mas não em bloco. Além disso, próteses submusculares apresentam geralmente a parede posterior da cápsula bastante aderida a arcos costais, impossibilitando o procedimento ou oferecendo aumento do risco de lesão de estruturas nobres adjacentes - que não se justifica quando não há evidência de patologias associadas, como o linfoma.

Nesses casos, a capsulectomia pode não ser total, tampouco em bloco. Nos casos de mastopexia, a utilização do retalho dermoglandular de pedículo inferior mostra-se interessante para auxiliar a montagem dessa mama, que tende a ficar bastante esvaziada após o explante, conforme a Figura 13. A técnica é semelhante à já descrita por outros autores^{12,17-19}, porém aqui realizamos a capsulectomia total - que torna o retalho mais frágil do ponto de vista vascular, uma vez que ele fica descolado da parede torácica em função da presença prévia da prótese. Por esse motivo, não fazemos a incisão da derme em sua base, e avaliamos cuidadosamente a sua viabilidade.

Como críticas a esse trabalho, temos ciência de que tanto a casuística quanto o tempo de *follow up* são pequenos, o que prejudica a avaliação e validação final dessas técnicas. Porém, até o momento, elas se mostraram seguras, de fácil reprodução e propiciando alto grau de satisfação entre as pacientes.

CONCLUSÃO

A demanda pelo explante mamário é legítima, estando ou não associada a patologias relacionadas aos implantes. É imprescindível que estejamos atentos a possíveis sintomas, e bem capacitados para oferecer opções cirúrgicas adequadas, mantendo as mamas com formato preservado e harmônico, mesmo com a perda de volume e projeção.

Tanto as técnicas de explante mamário simples cm a mastopexia, associados ao enxerto de gordura, podem devolver a mama um formato esteticamente agradável, com baixas taxas de complicação.

COLABORAÇÕES

BBA Análise e/ou interpretação de dados, Concepção e estudo de projeto, Conceituação, Curadoria de Dados, Aprovação do manuscrito final, Metodologia, Administração de Projetos, Realização de operações e/ou ensaios, Supervisão, Redação - Elaboração do Projeto Original, Redação - Revisão e Edição.

ILC Realização de operações e/ou ensaios, Redação - Revisão & Edição.

REFERÊNCIAS

1. Watad A, Rosenberg V, Tiosano S, Cohen Tervaert JW, Yavne Y, Shoenfeld Y, et al. Silicone breast implants and the risk of autoimmune/rheumatic disorders: a real-world analysis. *Int J Epidemiol.* 2018;47(6):1846-54. DOI: 10.1093/ije/dyy217 PMID: 30329056
2. Chao AH, Garza R 3rd, Povoski SP. A review of the use of silicone implants in breast surgery. *Expert Rev Med Devices.* 2016;13(2):143-56. DOI: 10.1586/17434440.2016.1134310 PMID: 26690709
3. Balk EM, Earley A, Avendano EA, Raman G. Long-Term Health Outcomes in Women With Silicone Gel Breast Implants: A Systematic Review. *Ann Intern Med.* 2016;164(3):164-75. DOI: 10.7326/M15-1169 PMID: 26550776
4. Doren EL, Miranda RN, Selber JC, Garvey PB, Liu J, Medeiros LJ, et al. U.S. Epidemiology of Breast Implant-Associated Anaplastic Large Cell Lymphoma. *Plast Reconstr Surg.* 2017;139(5):1042-50. DOI: 10.1097/PRS.0000000000003282 PMID: 28157769
5. Cohen Tervaert JW, Colaris MJ, van der Hulst RR. Silicone breast implants and autoimmune rheumatic diseases: myth or reality. *Curr Opin Rheumatol.* 2017;29(4):348-54. DOI: 10.1097/BOR.0000000000000391 PMID: 28379860
6. Colaris MJL, de Boer M, van der Hulst RR, Cohen Tervaert JW. Two hundreds cases of ASIA syndrome following silicone implants: a comparative study of 30 years and a review of current literature. *Immunol Res.* 2017;65(1):120-8. DOI: 10.1007/s12026-016-8821-y PMID: 27406737 PMCID: PMC5406475
7. Borenstein A, Friedman O. Combined Breast Implant Explantation and Multilevel Mastopexy Technique. *Plast Reconstr Surg Glob Open.* 2019;7(9):e2429. DOI: 10.1097/GOX.00000000000002429 PMID: 31741816 PMCID: PMC6799404
8. Landau MJ, Birnbaum ZE, Kurtz LG, Aronowitz JA. Review: Proposed Methods to Improve the Survival of Adipose Tissue in Autologous Fat Grafting. *Plast Reconstr Surg Glob Open.* 2018;6(8):e1870. DOI: 10.1097/GOX.0000000000001870 PMID: 30324057 PMCID: PMC6181489
9. Davis MJ, Perdanasari AT, Abu-Ghname A, Gonzalez SR, Chamata E, Rammos CK, et al. Application of Fat Grafting in Cosmetic Breast Surgery. *Semin Plast Surg.* 2020;34(1):24-9. DOI: 10.1055/s-0039-1700958 PMID: 32071576 PMCID: PMC7023973
10. Coleman SR, Saboeiro AP. Primary Breast Augmentation with Fat Grafting. *Clin Plast Surg.* 2015;42(3):301-6, vii. DOI: 10.1016/j.cps.2015.03.010 PMID: 26116935
11. Pitanguy I. Breast hypertrophy. In: Wallace AB, ed. *Transactions of the second Congress of international Society of Plastic Surgeons.* 2nd ed. London: Livingstone; 1960.
12. Ribeiro L. Cirurgia plástica de mama. Rio de Janeiro: Medsi; 1989.
13. de Boer M, Colaris M, van der Hulst RRWJ, Cohen Tervaert JW. Is explantation of silicone breast implants useful in patients with complaints? *Immunol Res.* 2017;65(1):25-36. DOI: 10.1007/s12026-016-8813-y PMID: 27412295 PMCID: PMC5406477
14. Neshar G, Soriano A, Shlomaï G, Iadgarov Y, Shulimzon TR, Borella E, et al. Severe ASIA syndrome associated with lymph node, thoracic, and pulmonary silicone infiltration following breast implant rupture: experience with four cases. *Lupus.* 2015;24(4-5):463-8. DOI: 10.1177/0961203314562622 PMID: 25801889
15. Khouri RK, Khouri RK Jr, Rigotti G, Marchi A, Cardoso E, Rotemberg SC, et al. Aesthetic applications of Brava-assisted megavolume fat grafting to the breasts: a 9-year, 476-patient, multicenter experience. *Plast Reconstr Surg.* 2014;133(4):796-807. DOI: 10.1097/PRS.0000000000000053
16. Groen JW, Negenborn VL, Twisk JW, Ket JC, Mullender MG, Smit JM. Autologous Fat Grafting in Cosmetic Breast Augmentation: A Systematic Review on Radiological Safety, Complications, Volume Retention, and Patient/Surgeon Satisfaction. *Aesthet Surg J.* 2016;36(9):993-1007. DOI: 10.1093/asj/sjw105 PMID: 27329661
17. Graf RM, Closs Ono MC, Pace D, Balbinot P, Pazio ALB, de Paula DR. Breast Autoaugmentation (Mastopexy and Lipofilling): An Option for Quitting Breast Implants. *Aesthetic Plast Surg.* 2019;43(5):1133-41. DOI: 10.1007/s00266-019-01387-5 PMID: 31065751
18. Hönig JF, Frey HP, Hasse FM, Hasselberg J. Inferior pedicle autoaugmentation mastopexy after breast implant removal. *Aesthetic Plast Surg.* 2010;34(4):447-54. DOI: 10.1007/s00266-010-9471-4 PMID: 20174800 PMCID: PMC2906718
19. Gurunluoglu R, Sacak B, Arton J. Outcomes analysis of patients undergoing autoaugmentation after breast implant removal. *Plast Reconstr Surg.* 2013;132(2):304-15. DOI: 10.1097/PRS.0b013e31829e7d9e PMID: 23897329

*Autor correspondente:

Bruna Borghese Augustini

Rua Fernão Lopes, nº 1.067 - Parque Taquaral, Campinas, SP, Brasil

CEP 13087-050

E-mail: bruborghese@gmail.com