



Nanofat injector: dispositivo descartável de baixo custo para padronização e otimização do tempo de enxertia

Nanofat injector: a low-cost disposable device for standardization and optimization of grafting time

JOÃO MAXIMILIANO^{1*}

MIRIAN PEDRON²

ANTONIO CARLOS PINTO OLIVEIRA¹

EDUARDO MADALOSSO ZANIN¹

DANIELE WALTER DUARTE¹

CIRO PAZ PORTINHO¹

JOÃO LUIZ MARTINS²

MARCUS VINICIUS MARTINS COLLARES¹

RESUMO

Introdução: O enxerto de gordura nano melhora a qualidade da pele nos danos secundários ao envelhecimento e nas sequelas cicatriciais. Apresentamos resultados iniciais do enxerto de gordura nano com o uso de um dispositivo descartável de baixo custo propondo uma padronização da sua utilização conforme a área a ser tratada. **Métodos:** Foi realizada uma coorte prospectiva de julho de 2019 a março de 2020. O critério de inclusão foi pacientes que realizaram enxerto de gordura nano para tratamento da pele. Já o critério de exclusão foi a realização prévia de algum tratamento invasivo da pele. Foram analisadas 20 pacientes consecutivas que preencheram os pré-requisitos. Os resultados foram avaliados no 6º mês de pós-operatório. As pacientes responderam um questionário, classificando de 1 - muito ruim a 10 - excelente, as alterações na qualidade da pele.

Resultados: As vinte pacientes acompanhadas não apresentaram nenhuma complicação pós-operatória. O edema após aplicação reduziu entre três e sete dias. Não houve hematoma nem infecção. As pacientes que realizaram somente enxerto de gordura nano, sem outra cirurgia associada, conseguiram voltar às suas atividades após 24 horas. Os escores relatados pelas pacientes com 6 meses foram entre 7 e 10, com média de 8. **Conclusão:** A utilização do sistema *Smartneedle*™ para a enxertia de gordura nano apresenta resultados na satisfação das pacientes semelhante aos outros métodos de aplicação e permite uma distribuição uniforme e padronizada do enxerto conforme a região anatômica, além de otimizar o tempo cirúrgico.

Descritores: Gorduras; Face; Pele; Anormalidades da pele; Expressão facial.

Instituição: Hospital de Clínicas de Porto Alegre, Porto Alegre, RS, Brasil.

Artigo submetido: 7/5/2020.

Artigo aceito: 23/4/2021.

Conflitos de interesse: não há.

DOI: 10.5935/2177-1235.2021RBCP0068

¹ Hospital de Clínicas de Porto Alegre, Serviço de Cirurgia Plástica, Porto Alegre, RS, Brasil.

² Clínica Privada, Clínica Privada - Porto Alegre, Porto Alegre, RS, Brasil.

■ ABSTRACT

Introduction: Nanofat graft improves skin quality in damage secondary to aging and scar sequelae. We present the initial results of the nanofat graft using a low-cost disposable device, proposing a standardization of its use according to the area to be treated. **Methods:** A prospective cohort was conducted from July 2019 to March 2020. The inclusion criterion was patients who underwent nanofat grafting for skin treatment. The exclusion criterion was the previous performance of some invasive treatment of the skin. Twenty consecutive patients who met the prerequisites were analyzed. The results were evaluated in the 6th postoperative month. The patients answered a questionnaire, classifying from 1 - very bad to 10 - excellent, changes in skin quality. **Results:** The twenty patients followed did not present any postoperative complications. Edema after the application was reduced between three and seven days. There was no hematoma or infection. Patients who underwent only nanofat grafting without another associated surgery could return to their activities after 24 hours. The scores reported by patients at 6 months were between 7 and 10, with a mean of 8. **Conclusion:** The use of the Smartneedle™ system for nanofat grafting presents patient satisfaction similar to other application methods and allows a uniform and standardized distribution of the graft according to the anatomical region and optimizing surgical time

Keywords: Fats; Face; Skin; Skin abnormalities; Facial expression.

INTRODUÇÃO

Tonnard et al., em 2013¹, descreveram o enxerto de gordura nano. Através da emulsificação e filtração da gordura lipoaspirada, a injeção intradérmica do enxerto através de agulhas de calibre 27 gauge se tornou viável. A análise laboratorial mostrou uma completa destruição dos adipócitos e uma perda total da capacidade de volumização, porém permite o isolamento da fração vascular estromal da gordura, mantendo íntegro seu potencial regenerativo². O enxerto de gordura nano melhora a qualidade da pele nos danos secundários ao envelhecimento e nas sequelas cicatriciais³⁻⁵. O objetivo deste trabalho é apresentar os resultados iniciais do enxerto de gordura nano com o uso de um dispositivo descartável de baixo custo, propondo uma padronização da sua utilização conforme a área a ser tratada.

MÉTODOS

Foi realizada uma coorte prospectiva de julho de 2019 a março de 2020. A aprovação do conselho de revisão institucional do Hospital de Clínicas de Porto Alegre foi concedida, projeto de número 2008-0058, e este estudo baseado em pesquisa foi conduzido de

acordo com as disposições da declaração de Helsinque. O critério de inclusão foi pacientes que realizaram enxerto de gordura nano para tratamento da pele. Já o critério de exclusão foi a realização prévia de algum tratamento invasivo da pele. Foram analisadas 20 pacientes consecutivas que preencheram os pré-requisitos.

Os resultados foram avaliados no 6º mês de pós-operatório. As pacientes responderam um questionário, classificando de 1 - muito ruim a 10 - excelente, as alterações na qualidade da pele.

Para retirada do enxerto, optou-se entre a região infraumbilical ou a parte interna da coxa⁶. A infiltração é realizada com solução de soro fisiológico e adrenalina na concentração de 1:300.000. A lipoaspiração é realizada com cânula de 3mm, com furos de 1mm e com superfície áspera^{1,FAGA}.

A gordura coletada é lavada e decantada⁷. A primeira parte é o microenxerto e já está pronta para o uso; a segunda é transferida 30 vezes por cada um dos três transferidores de 2,4mm, 1,8mm e 1,4mm^{FAGA}. Após as transferências, o enxerto emulsificado estará pronto¹. Um percentual do enxerto emulsificado pode ir para a terceira etapa, conforme a necessidade de volume do enxerto nano.

Esta etapa consiste em passar uma vez em cada um dos três filtros^{1,FAGA}: 0,5mm, 0,3mm e 0,15mm (Figuras 1 e 2).

Para a aplicação, a gordura é transferida da seringa de 20ml para a de 3ml e acoplada ao sistema *Multineedle* 19 agulhas (JM Biotech Co. Ltd., Daegu, Coréia do Sul) (Figuras 3 e 4). A profundidade a ser enxertada é padronizada por região anatômica (Tabela 1 e Figura 5). O sistema é aplicado a 90 graus em relação à pele, para uma penetração completa de todas agulhas. Uma aplicação de 0,3ml de enxerto nano por ponto é realizado (0,016ml injetado por cada agulha) (Figura 6). Após finalizar a enxertia, realiza-se massagem da pele com o enxerto nano.

RESULTADOS

As vinte pacientes acompanhadas não apresentaram nenhuma complicação pós-operatória. O edema após aplicação reduziu entre três e sete dias. Não houve hematoma nem infecção. As pacientes que realizaram somente enxerto de gordura nano, sem outra cirurgia associada, conseguiram voltar às suas atividades após 24 horas (Figuras 7 e 8).

Os escores relatados pelas pacientes com 6 meses foram entre 7 e 10, com média de 8 (Tabela 2).

DISCUSSÃO

A indicação do enxerto de gordura nano visando o tratamento da pele vem em uma crescente mundial. Não encontramos descrito algum artigo com conclusão desfavorável ao seu uso. As principais vantagens do enxerto nano são a manutenção das células-tronco derivadas do tecido adiposo (CTTA), além da possibilidade da enxertia intradérmica, o

que não era possível previamente à sua descrição. As CTTA já foram amplamente estudadas e seu potencial regenerativo bem documentado, com diversas aplicações à cirurgia plástica^{3-5,8}. Sesé, em 2019², descreveu que o isolamento de CTTA, quando realizado pelo sistema mecânico de emulsificação, necessita uma quantidade de gordura dez vezes menor do que o método padrão, o isolamento enzimático, e produz uma concentração maior de células-tronco, o que explica o seu potencial regenerativo². O processo de obtenção do enxerto nano é resumido em três etapas: microenxerto, gordura emulsificada e enxerto de gordura nano. Apesar de agregar tempo cirúrgico – devido ao preparo em três etapas –, quando comparado ao enxerto clássico, todas as etapas geram enxertos com propriedades para tratar diferentes alterações do envelhecimento, como demonstrado na Figura 1.

Em 2013, Tonnard et al.¹ descreveram a aplicação do enxerto nano com agulhas de calibre 27 gauge, porém o método necessita longo tempo para sua realização, resulta em edema prolongado devido à formação de “lagos de gordura” subdérmicos e, principalmente, à impossibilidade de padronizar a profundidade da aplicação. Verpaele et al., em 2019⁹, descreveram um novo método, onde associam o microagulhamento ao depósito do enxerto nano; para isso, são necessários 8ml e 20 minutos de microagulhamento. O sistema descrito neste artigo permite padronizar a profundidade da injeção conforme as diferentes áreas anatômicas¹⁰. Com a enxertia padronizada as injeções são uniformemente intradérmicas, reduzindo o risco de perfuração dos plexos vasculares subdérmicos. Isso explica o menor potencial de equimoses secundárias ao procedimento,

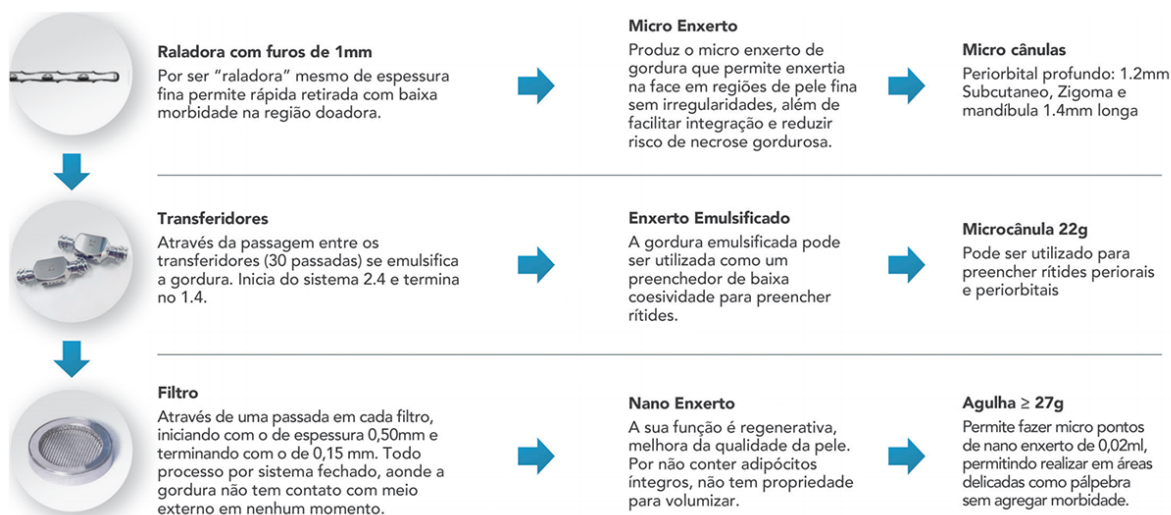


Figura 1. Protocolo de obtenção do enxerto de gordura nano. Fonte: FAGA Medical | Equipamentos cirúrgicos e produtos médico-hospitalares (<http://www.fagamed.com.br/index.php>).

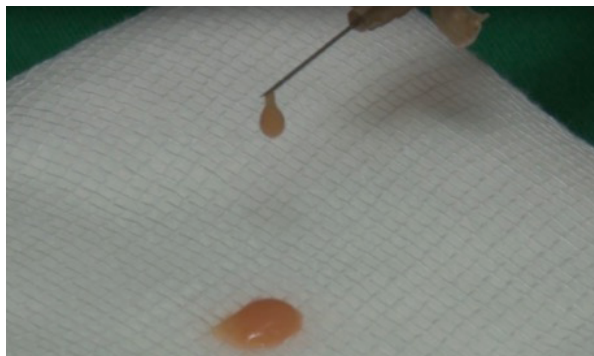


Figura 2. Enxerto de gordura nano (agulha 27 gauge).

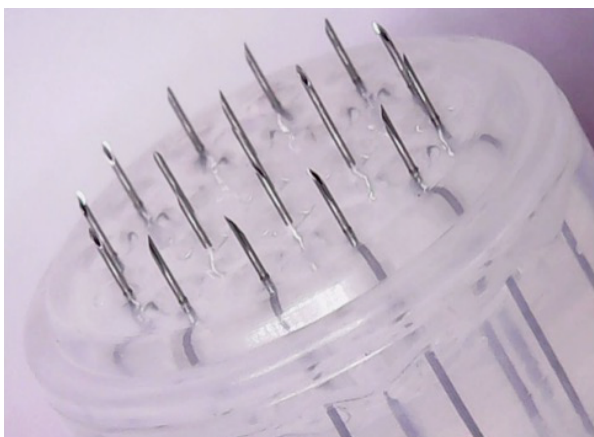

Figura 3. Sistema Multineedle

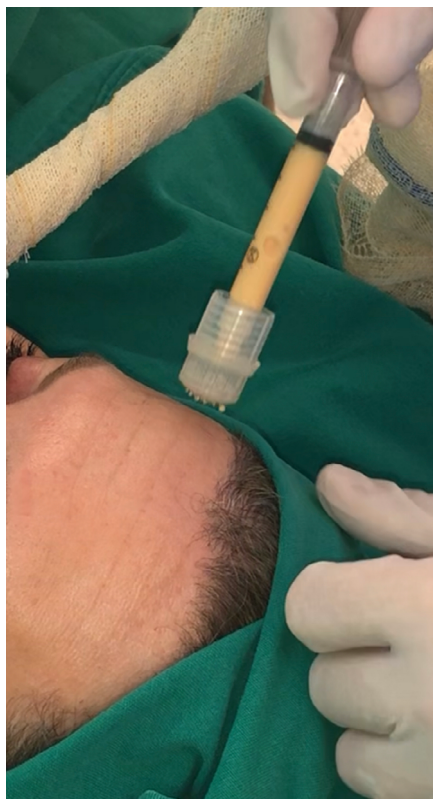

Figura 4. Foto ilustrando momento da aplicação do Nanofat Injector - Dispositivo descartável de baixo custo para enxerto de gordura.

Tabela 1. A profundidade a ser enxertada padronizada por região anatômica.

Músculo	Nº de agulhas	Tamanho
Frontal	19 agulhas	1mm
Orbital	19 agulhas	1mm
Zigomática	19 agulhas	2mm
Maxilar e Mandibular	19 agulhas	2mm
Perioral	19 agulhas	1mm
Cervical anterior	19 agulhas	1mm
Dorso das mãos	19 agulhas	1mm
Tratamento da pele após radioterapia	19 agulhas	2mm

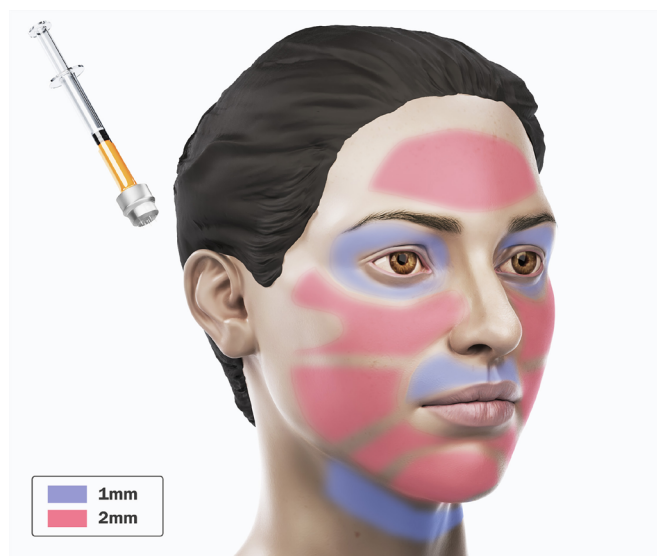


Figura 5. Regiões anatômicas para enxertia.

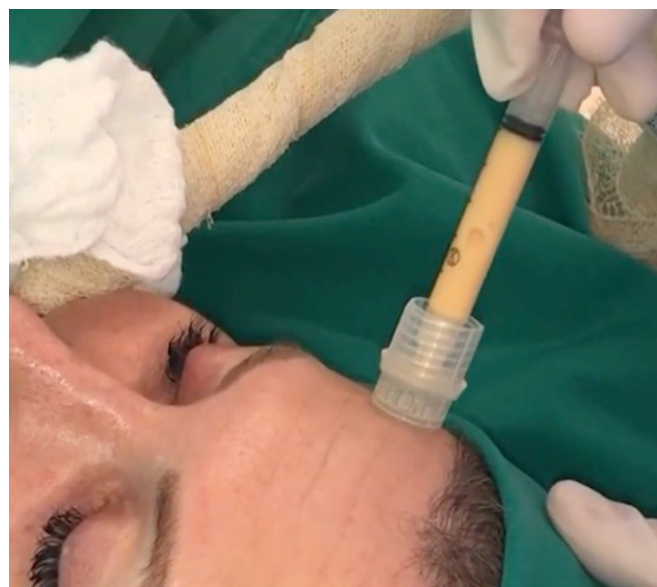

Figura 6. Aplicação do sistema Multineedle.

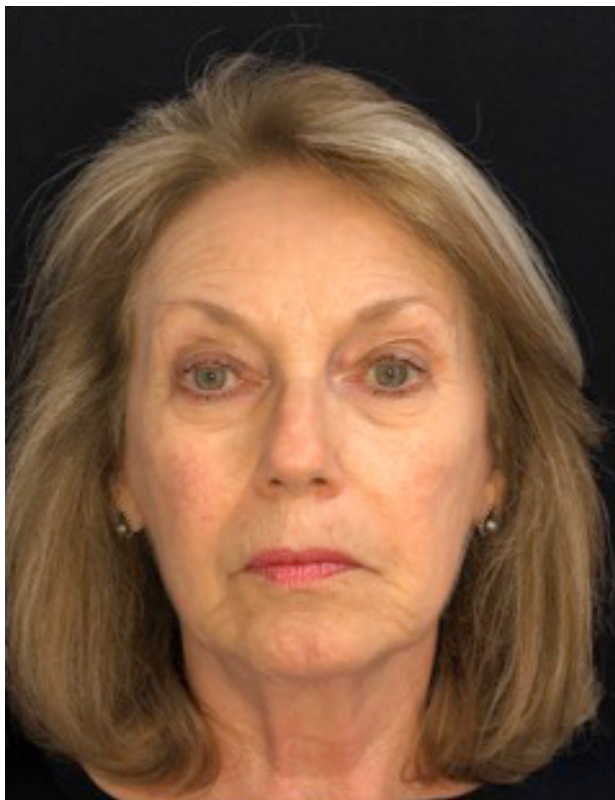

Figura 7. Aspecto pré-operatório de enxertia de gordura nano, após seis meses do procedimento. Enxertia nano: 6ml perioral e 2ml na região maxilar.

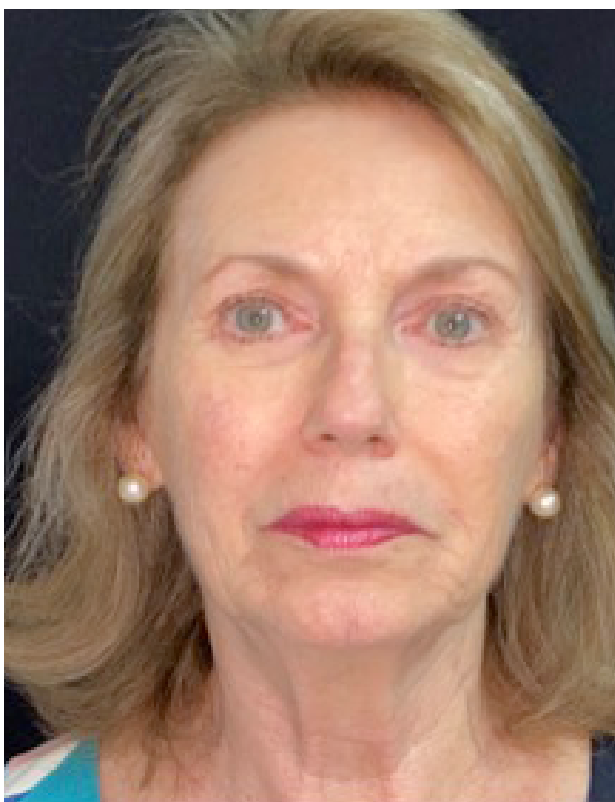


Figura 8. Aspecto pós-operatório de enxertia de gordura nano, após seis meses do procedimento. Enxertia nano: 6ml perioral e 12ml na região maxilar.

Tabela 2. Escores de satisfação (0-10), idade e gênero das pacientes com 6 meses de Pós-operatório.

	Escore 0-10 6 meses P.O.	Idade	Gênero
MEC	7	54	F
IT	9	44	F
ES	10	53	F
EM	8	53	F
JP	8	50	F
SM	7	43	F
LG	7	44	F
EP	8	52	F
LP	9	67	F
MG	7	63	F
IR	8	64	F
RP	7	60	F
FL	7	61	F
EB	10	74	F
LB	8	54	F
VR	8	59	F
LC	9	58	F
JM	7	55	F
RR	8	48	F
MT	8	76	F

quando comparados aos outros métodos já descritos¹. Ainda, a técnica proposta permite o controle do volume de injeção do enxerto nano, sendo que com o sistema de 19 agulhas é possível enxertar 8ml em 2 minutos. Cada aplicação de 0,3ml demanda entre três e cinco segundos, com uma injeção de 0,016ml por ponto, o que reduz o risco de grandes depósitos, bem como o edema prolongado¹. Se o objetivo do cirurgião é o depósito de enxerto nano e não o microagulhamento, acreditamos ser este o melhor sistema atualmente disponível. Ele permite rápida aplicação, baixa morbidade, depósito uniforme e profundidade adequada para a região anatômica selecionada. Por fim, tecnologias de ponta normalmente são associadas a um alto investimento, mas o sistema descrito tem um custo de R\$65 por dispositivo, logo é possível colocá-lo no orçamento cirúrgico sem inviabilizar a cirurgia.

CONCLUSÃO

A utilização do sistema *Smartneedle*TM para a enxertia de gordura nano apresenta resultados na satisfação das pacientes semelhante aos outros métodos de aplicação, permite uma distribuição uniforme e padronizada do enxerto conforme região anatômica, além de otimizar o tempo cirúrgico.

COLABORAÇÕES

JM	Análise e/ou interpretação dos dados, Análise estatística, Aprovação final do manuscrito, Aquisição de financiamento, Coleta de Dados, Conceitualização, Concepção e desenho do estudo, Gerenciamento de Recursos, Gerenciamento do Projeto, Investigação, Metodologia, Realização das operações e/ou experimentos, Redação - Preparação do original, Redação - Revisão e Edição, Software, Supervisão, Validação, Visualização
MP	Análise e/ou interpretação dos dados, Análise estatística, Aprovação final do manuscrito, Aquisição de financiamento, Coleta de Dados, Conceitualização, Concepção e desenho do estudo, Gerenciamento de Recursos, Gerenciamento do Projeto, Investigação, Metodologia, Realização das operações e/ou experimentos, Redação - Preparação do original, Redação - Revisão e Edição, Software, Supervisão, Validação, Visualização
ACPO	Análise e/ou interpretação dos dados, Análise estatística, Aprovação final do manuscrito, Aquisição de financiamento, Coleta de Dados, Conceitualização, Concepção e desenho do estudo, Gerenciamento de Recursos, Gerenciamento do Projeto, Investigação, Metodologia, Realização das operações e/ou experimentos, Redação - Preparação do original, Redação - Revisão e Edição, Software, Supervisão, Validação, Visualização
EMZ	Análise e/ou interpretação dos dados, Análise estatística, Aprovação final do manuscrito, Aquisição de financiamento, Coleta de Dados, Conceitualização, Concepção e desenho do estudo, Gerenciamento de Recursos, Gerenciamento do Projeto, Investigação, Metodologia, Realização das operações e/ou experimentos, Redação - Preparação do original, Redação - Revisão e Edição, Software, Supervisão, Validação, Visualização
DWD	Análise e/ou interpretação dos dados, Análise estatística, Aprovação final do manuscrito, Aquisição de financiamento, Coleta de Dados, Conceitualização, Concepção e desenho do estudo, Gerenciamento de Recursos, Gerenciamento do Projeto, Investigação, Metodologia, Realização das operações e/ou experimentos, Redação - Preparação do original, Redação - Revisão e Edição, Software, Supervisão, Validação, Visualização

CPP	Análise e/ou interpretação dos dados, Análise estatística, Aprovação final do manuscrito, Aquisição de financiamento, Coleta de Dados, Conceitualização, Concepção e desenho do estudo, Gerenciamento de Recursos, Gerenciamento do Projeto, Investigação, Metodologia, Realização das operações e/ou experimentos, Redação - Preparação do original, Redação - Revisão e Edição, Software, Supervisão, Validação, Visualização
JLM	Análise e/ou interpretação dos dados, Análise estatística, Aprovação final do manuscrito, Aquisição de financiamento, Coleta de Dados, Conceitualização, Concepção e desenho do estudo, Gerenciamento de Recursos, Gerenciamento do Projeto, Investigação, Metodologia, Realização das operações e/ou experimentos, Redação - Preparação do original, Redação - Revisão e Edição, Software, Supervisão, Validação, Visualização
MVMC	Análise e/ou interpretação dos dados, Análise estatística, Aprovação final do manuscrito, Aquisição de financiamento, Coleta de Dados, Conceitualização, Concepção e desenho do estudo, Gerenciamento de Recursos, Gerenciamento do Projeto, Investigação, Metodologia, Realização das operações e/ou experimentos, Redação - Preparação do original, Redação - Revisão e Edição, Software, Supervisão, Validação, Visualização

REFERÊNCIAS

1. Tonnard P, Verpaele A, Peeters G, Hamdi M, Cornelissen M, Declercq H. Nanofat grafting: basic research and clinical applications. *Plast Reconstr Surg*. 2013 Oct;132(4):1017-26.
2. Sesé B, Sammartin JM, Ortega B, Matas-Palau A, Llull R. Nanofat cell aggregates: a nearly constitutive stromal cell inoculum for regenerative site-specific therapies. *Plast Reconstr Surg*. 2019 Nov;144(5):1079-88.
3. Oh DS, Kim DH, Roh TS, Yun IS, Kim YS. Correction of dark coloration of the lower eyelid skin with nanofat grafting. *Arch Aesthetic Plast Surg*. 2014;20:92-6.
4. Menkes S, Luca M, Soldati G, Polla L. Subcutaneous injections of nanofat adipose-derived stem cell grafting in facial rejuvenation. *Plast Reconstr Surg Glob Open*. 2020 Jan;8(1):e2550. DOI: <https://doi.org/10.1097/GOX.0000000000002550>
5. Jan SN, Bashir MM, Khan FA, Hidayat Z, Ansari HH, Sohail M, et al. Unfiltered nanofat injections rejuvenate postburn scars of face. *Ann Plast Surg*. 2019 Jan;82(1):28-33. DOI: <https://doi.org/10.1097/SAP.0000000000001631>
6. Padoin AV, Braga-Silva J, Martins P, Rezende K, Rezende AR, Grechi B, et al. Sources of processed lipoaspirate cells: influence of donor site on cell concentration. *Plast Reconstr Surg*. 2008 Aug;122(2):614-8. DOI: <https://doi.org/10.1097/PRS.0b013e31817d5476>
7. Condé-Green A, Amorim NF, Pitanguy I. Influence of decantation, washing and centrifugation on adipocyte and mesenchymal stem cell content of aspirated adipose tissue: a comparative study. *J Plast Reconstr Aesthet Surg*. 2010 Aug;63(8):1375-81.

8. Martins JMP, Oliveira FS, Lima EOC, Dullius D, Durli ICLO, Hiraiwa E, et al. Use of derived adipose stem cells to reduce complications of cutaneous scarring in smokers. An experimental model in rats. *Acta Cir Bras.* 2019;34(6):e201900605. DOI: <https://doi.org/10.1590/s0102-865020190060000005>
9. Verpaele A, Tonnard P, Jeganathan C, Ramaut L. Nanofat needling: a novel method for uniform delivery of adipose-derived stromal vascular fraction into the skin: correction. *Plast Reconstr Surg.* 2019 Jul;144(1):264. DOI: <https://doi.org/10.1097/PRS.0000000000006078>
10. Hausauer AK, Josnes DH. PRP e microagulhamento em medicina estética. Rio de Janeiro: Thieme Revinter Publicações; 2019.

Autor correspondente:*João Maximiliano**

Rua Ramiro Barcelos, 2350, Santa Cecília, Porto Alegre, RS, Brasil.

CEP: 90035-003

E-mail: jmaximilianopm@gmail.com