



Lipoaspiração abdominal: evoluindo de alta para média definição

Abdominal liposuction: evolving from high to medium definition

ROGERIO SCHÜTZLER GOMES ^{1*} 
GABRIELA VALENTE NICOLAU ¹ 

■ RESUMO

Introdução: Atualmente, o conceito de lipoaspiração de alta definição (LAD ou Lipo HD), tem aceitação cada vez maior. Porém, percebemos a busca de pacientes por resultados com marcação não tão vigorosa, especialmente na região abdominal, o que temos chamado de lipoaspiração de média definição ou Lipo MD. O objetivo deste estudo é apresentar uma série de casos clínicos realizados pela técnica de Lipo MD, utilizando método convencional de lipoaspiração. **Métodos:** Estudo retrospectivo onde os pacientes foram submetidos à lipoaspiração para obter a definição abdominal, sob as linhas alba, semilunar e interseções tendíneas. Utilizamos no curativo, tubos de silicone cilíndricos e maleáveis. **Resultados:** Foram incluídos 107 casos, dos quais 85 completaram o seguimento de 6 meses. Após 6 meses, os resultados foram considerados bons por todos os pacientes e equipe médica. **Discussão:** O conceito de Lipo HD é recente e vem recebendo aceitação crescente. A busca por resultados mais naturais e suaves, levou ao desenvolvimento do termo lipoaspiração de média ou moderada definição (Lipo MD). Acreditamos que todo cirurgião plástico pode realizar este acabamento adicional de definição abdominal, com seu método de preferência de lipoaspiração, seja de baixa energia (seringa, aspirador e vibrolipoaspirador), ou alta energia (laserlipoaspiração ou lipoultrassônica), podendo utilizar tubos de silicone para maior aderência da pele à aponeurose e melhor definir os sulcos formados. **Conclusão:** Foi descrito técnica de lipoaspiração abdominal de média definição (Lipo MD), utilizando método convencional de lipoaspiração, nas linhas alba e semilunar, bem como das interseções tendíneas do músculo reto abdominal. **Descritores:** Lipectomia; Bandagens; Tendências; Cirurgia plástica; Estética.

Instituição: Hospital Carlos Corrêa, Serviço de Cirurgia Plástica, Florianópolis, SC, Brasil.

Artigo submetido: 20/8/2020.
Artigo aceito: 10/1/2021.

Conflitos de interesse: não há.

DOI: 10.5935/2177-1235.2021RBCP0059

¹ Hospital Carlos Corrêa, Serviço de Cirurgia Plástica, Florianópolis, SC, Brasil.

■ ABSTRACT

Introduction: Currently, the concept of high-definition liposuction (HDL or HD Lipo) is increasingly accepted. However, we noticed patients' search for results with not-so-vigorous marking, especially in the abdominal region, what we have called medium-definition liposuction or MD Lipo. This study aims to present a series of clinical cases performed by the MD Lipo technique, using the conventional liposuction method.

Methods: Retrospective study where patients underwent liposuction to obtain abdominal definition under the linea alba, semilunaris and tendinous intersections. We use cylindrical and malleable silicone tubes in the dressing. **Results:** One hundred and seven cases were included, of which 85 completed the 6-month follow-up. After 6 months, the results were considered good by all patients and medical staff. **Discussion:** The concept of HD Lipo is recent and has been receiving increasing acceptance. The search for more natural and smooth results led to developing the term medium or moderate definition liposuction (MD Lipo). We believe that every plastic surgeon can perform this additional abdominal definition finish with his preferred method of liposuction, either low energy (syringe, liposuction device and vibroliposuction device) or high energy (laser liposuction or ultrasonic liposuction). We can use silicone tubes to better adherence of the skin to aponeurosis and better define the grooves formed. **Conclusion:** The technique of medium definition abdominal liposuction (MD Lipo) has been described, using the conventional method of liposuction, in the alba and semilunaris lines and the tendinous intersections of the rectus abdominis muscle.

Keywords: Lipectomy; Bandages; Trends; Plastic surgery; Aesthetics.

INTRODUÇÃO

De acordo com a ISAPS (*International Society of Aesthetic Plastic Surgery*)¹, no ano de 2018, a lipoaspiração foi o segundo procedimento cirúrgico mais realizado entre os cirurgiões plásticos, totalizando 1.732.620 cirurgias no mundo inteiro, o que representa um aumento de 10% em relação à pesquisa anterior, e de 26% quando comparado ao ano de 2014, denotando o aumento de procedimentos e visibilidade desta cirurgia.

Desde o final da década de 80, há um crescimento do interesse anatômico no tecido subcutâneo e suas fâscias². Nesta busca, em 1988, Bozola e Psillakis³ descreveram o formato abdominal similarmente a uma lira. No mesmo sentido, em 1989, Avelar² observou a existência de áreas de convexidades e concavidades, estudos que inspiraram a posterior lapidação do contorno corporal humano, promovendo resultados dentro de um padrão estético mais natural.

Com o advento da lipoaspiração superficial, realizada no plano subdérmico, descrita no final da década de 80⁴ e início dos anos 90⁵⁻⁷, surgiram outras

possibilidades e indicações que a lipoaspiração tradicional, profunda ou subfascial, não permitia, como a retirada de gordura de áreas mais superficiais objetivando a promoção da retração da pele, de maneira a reduzir drasticamente as indicações de abdominoplastias⁵.

Unindo os conceitos, em 1993, Mentz et al.⁸ foram os primeiros a realizar lipoaspiração superficial para definir as linhas da musculatura abdominal, cunhando o termo *abdominal etching*, em oito pacientes masculinos de porte atlético. Em 1997, Ersek e Salisbury⁹ descreveram lipoaspiração superficial abdominal em 25 casos masculinos.

Já em 2003, Hoyos et al.¹⁰, durante o Congresso Colombiano de Cirurgia Plástica e posteriormente em publicação de 2007¹⁰, conceituou uma nova modalidade de lipoaspiração: a lipoescultura de alta definição, LAD ou Lipo HD, do termo inglês *high definition*. A técnica descrita combinou os conceitos de lipoaspiração superficial como meio de obtenção de resultados mais robustos, refinando o trabalho anterior⁸, associado a uma abordagem corporal global, tridimensional e

artística. Para isso, pontuou diferenças entre pacientes masculinos e femininos, na qual são tratados não só o abdômen, como também o dorso, braços e pernas, preconizando o uso do aparelho de lipoaspiração ultrassônica de terceira geração, Vaser®, para obter melhores resultados¹¹.

No entanto, atualmente, a tendência de definição do contorno corporal, tem evoluído para obter resultados mais suaves. Na nossa prática, observamos desde 2018¹² que a maioria dos pacientes pedem pela Lipo HD, já bem difundida na sociedade, entretanto, objetivam resultados não tão evidentes em relação à marcação da musculatura, a qual tem sido denominada mais recentemente de lipoaspiração de média ou moderada definição, abreviadamente Lipo MD¹³. Nesta linha de raciocínio, surgiram algumas propostas de classificação¹⁴⁻¹⁶.

A proposta deste estudo é apresentar uma técnica de lipoaspiração que atenda os anseios atuais dos pacientes, que seja de fácil aprendizado para os cirurgiões plásticos, utilizando material convencional de lipoaspiração, acessível do ponto de vista econômico, com resultados estéticos satisfatórios e baixa incidência de complicações.

OBJETIVOS

Descrever técnica de lipoaspiração abdominal superficial, com definição das linhas alba e semilunar, bem como das interseções tendíneas do músculo reto abdominal, utilizando material convencional de lipoaspiração.

MÉTODOS

O presente estudo é uma série de casos retrospectivos de pacientes submetidos à Lipo MD, em hospital privado na cidade de Florianópolis, estado de Santa Catarina, Brasil, no período de maio de 2018 a maio de 2019, com acompanhamento mínimo de 6 meses. O estudo foi submetido e autorizado para publicação pela comissão de ética médica do hospital, e seguiu as normas da declaração de Helsinque e todos os pacientes assinaram o termo de consentimento livre e esclarecido, incluindo autorização para divulgação de imagens com fins acadêmicos.

Os critérios de inclusão observados foram o quadro clínico de lipodistrofia abdominal avaliado pelo cirurgião; índice de massa corporal menor que 28; peso estável há pelo menos 1 ano; sem abdominoplastia prévia.

No dia da cirurgia, os pacientes foram marcados em posição ortostática na região abdominal na qual as linhas alba, semilunar e interseções tendíneas do músculo reto abdominal foram assinaladas (Figuras 1 e 2).

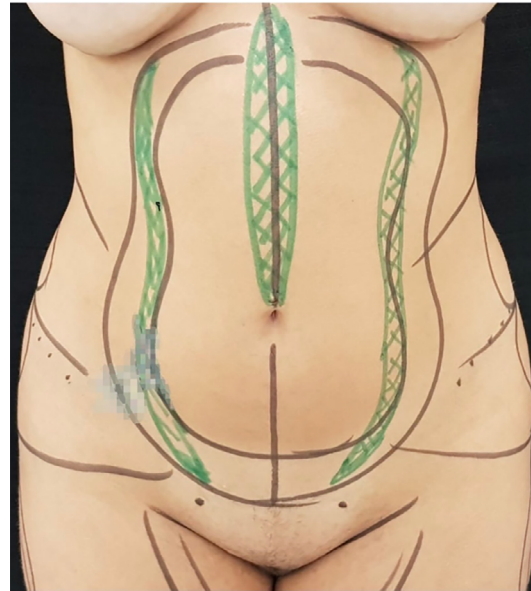


Figura 1. Marcação pré-operatória imediata, padrão feminino. Em preto as áreas de lipoaspiração, em verde as projeções das linhas semilunares e linha alba.

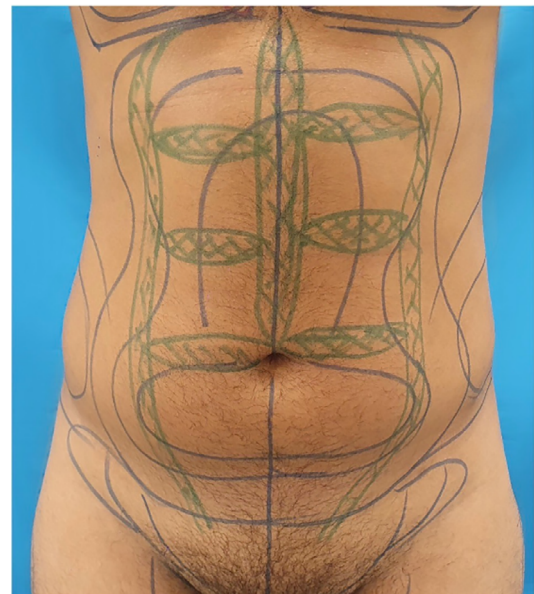


Figura 2. Marcação pré-operatória imediata, padrão masculino. Em azul as áreas de lipoaspiração, em verde as projeções das linhas semilunares, linha alba e interseções tendíneas do músculo reto abdominal. Estas últimas, com leve desalinhamento para conferir aspecto não artificial, mais natural.

Todos os pacientes foram submetidos ao procedimento sob anestesia geral. As incisões foram padronizadas com dois orifícios de 7mm na região pubiana. Utilizou-se infiltração úmida, com relação infiltrado: aspirado 1:2, ou superúmida, com relação infiltrado: aspirado 1:1, com solução de soro fisiológico associado à epinefrina na concentração de 1:500.000 e lidocaína na concentração de 0,05%. O lipoaspirado foi obtido com seringas de 60ml e travas, com cânulas de 4mm de diâmetro, 5 orifícios tipo Mercedes, 30 e 35cm de comprimento.

A retirada de gordura foi realizada através de técnica padronizada de lipoaspiração abdominal, divididas em tipo I, tipo II e tipo III (Figura 3), realizadas nesta ordem:

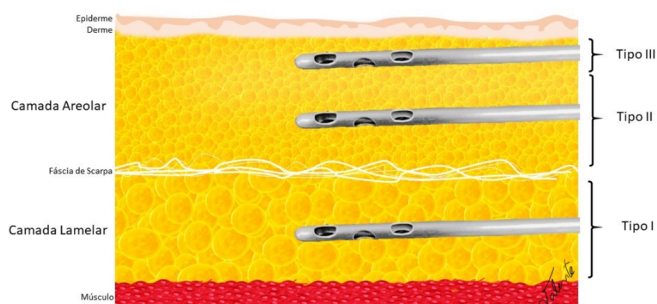


Figura 3. Padronização da lipoaspiração: Lipo tipo I: retirada de gordura da camada mais profunda do tecido celular subcutâneo (TCSC), camada lamelar, abaixo da fáscia de Scarpa; Lipo tipo II: realizada na camada areolar do TCSC, acima da fáscia de Scarpa, objetivando a diminuição do volume desse compartimento, preservando a região mais superficial da camada areolar; Lipo tipo III: é a lipoaspiração de definição, realizada na camada areolar ainda mais superficial que a Lipo tipo II, mais próxima à derme profunda, sob as linhas alba e semilunar.

- Lipo tipo I: retirada de gordura da camada mais profunda do tecido celular subcutâneo (TCSC), ou camada lamelar, abaixo da fáscia de Scarpa;
- Lipo tipo II: realizada na camada areolar do TCSC, acima da fáscia de Scarpa, preservando a região mais superficial da camada areolar;
- Lipo tipo III: é a lipoaspiração de definição, realizada na camada areolar ainda mais superficial que a Lipo tipo II, mais próxima à derme profunda, sob as linhas alba e semilunar (Figura 1). Utiliza-se o mesmo material cirúrgico e os mesmos acessos, porém visando a remoção vigorosa de gordura, com auxílio da mão contralateral para preensão do tecido pelo qual a cânula deslizava, alternando com movimentos de compressão e aspiração, até que se obtivesse a formação de um sulco visível nestes locais inspecionada pelo cirurgião com a manobra de pinçamento ou *pinch test*, certificando-se de que os orifícios da cânula não fossem voltados para derme. Nos casos em que o paciente solicitou maior definição das intersecções tendíneas do músculo reto abdominal, adicionou-se 3 incisões na linha alba, de 3mm cada, para lipoaspiração do tipo III areolar superficial também com cânulas de 4mm de diâmetro, até formação de sulco nestes locais (Figura 2).

Todos os dados referentes ao volume retirado foram anotados por região em mililitros, documentação possível devido à utilização de seringas graduadas e

contabilização conforme documento desenvolvido pela equipe (Figura 4).

Posteriormente, as incisões cirúrgicas foram fechadas com fio sutura contínua de poliglecaprone 4.0 (Monocryl®) sem a utilização de drenos. Em seguida, procedeu-se a realização dos curativos conforme previamente descrito¹², utilizando tubos ocios e maleáveis de silicone, de 7mm de diâmetro (Figura 5), posicionados sobre o contorno sinuoso das linhas semilunares, assim como, posicionamento retilíneo da linha alba supraumbilical (Figura 6) e sobre as intersecções tendíneas, nos casos em que as mesmas foram abordadas (Figuras 7 e 8). Tais tubos foram fixados verticalmente com fita microporosa, complementando com fixações horizontais sobre toda a extensão abdominal (Figura 8). Adicionalmente, foi utilizada espuma retangular com revestimento de algodão em todo tronco, por cima dos tubos de silicone, sendo mantida posicionada pela cinta modeladora.

Os pacientes tiveram seus curativos mantidos por 5 a 6 dias, quando, foram removidos os tubos de silicone (Figura 9) e manteve-se indicada a espuma por 15 dias e a cinta modeladora por 30 dias.

Os participantes foram acompanhados por meio de consultas médicas antes do procedimento e após a cirurgia no 5º ou 6º dia, 21º ao 28º dia, 3 e 6 meses. Realizou-se registro fotográfico padronizado com o modelo Cannon SX30IS em 4 etapas. A primeira etapa durante o pré-operatório, a segunda no 3º mês e a terceira no 6º mês (Figuras 10 a 16).

As complicações investigadas através de exame clínico foram seroma, isquemia, irregularidade, infecção, hiperpigmentação, cicatriz inestética, edema tardio e necessidade de reoperação.

RESULTADOS

Foram inclusos 107 pacientes. Todos os casos foram operados pelo mesmo cirurgião no período de maio de 2018 a maio de 2019, com acompanhamento de pelo menos 6 meses. Destes, 22 pacientes foram excluídos por falta de acompanhamento após 6 meses da cirurgia, permanecendo 85 pacientes 10 (8,5%) homens e 75 (91,5%) mulheres, entre 18-58, com idade média, mediana e modal de 37, 35 e 28 anos, respectivamente.

Dos 85 pacientes restantes, todos foram submetidos à Lipo MD com demarcação das linhas semilunares e alba acima da cicatriz umbilical. Destes, 10 pacientes masculinos e 1 paciente feminina solicitaram a adição de demarcação mais evidente nas intersecções tendíneas do músculo reto abdominal através de incisões adicionais. A lipoaspiração do tipo III, de definição, acrescentou um tempo médio de 20

Região	Dorso Inf E	Dorso Sup E	Culote E	Dorso Inf D	Dorso Sup D	Culote D	Região	Abd Sup D	Abd Sup E	Abd Inf D	Abd In E	Coxa In E	Coxa In D	Braço D	Braço E
Infiltração							Infiltração								
1ª Seringa	1.	1.	1.	1.	1.	1.	1ª Seringa	1.	1.	1.	1.	1.	1.	1.	1.
2ª Seringa	2.	2.	2.	2.	2.	2.	2ª Seringa	2.	2.	2.	2.	2.	2.	2.	2.
Soma							Soma								
3ª Seringa	3.	3.	3.	3.	3.	3.	3ª Seringa	3.	3.	3.	3.	3.	3.	3.	3.
Soma							Soma								
4ª Seringa	4.	4.	4.	4.	4.	4.	4ª Seringa	4.	4.	4.	4.	4.	4.	4.	4.
Soma							Soma								
5ª Seringa	5.	5.	5.	5.	5.	5.	5ª Seringa	5.	5.	5.	5.	5.	5.	5.	5.
Soma							Soma								
6ª Seringa	6.	6.	6.	6.	6.	6.	6ª Seringa	6.	6.	6.	6.	6.	6.	6.	6.
Soma							Soma								
7ª Seringa	7.	7.	7.	7.	7.	7.	7ª Seringa	7.	7.	7.	7.	7.	7.	7.	7.
Soma							Soma								
8ª Seringa	8.	8.	8.	8.	8.	8.	8ª Seringa	8.	8.	8.	8.	8.	8.	8.	8.
Soma							Soma								
9ª Seringa	9.	9.	9.	9.	9.	9.	9ª Seringa	9.	9.	9.	9.	9.	9.	9.	9.
Soma							Soma								
10ª Seringa	10.	10.	10.	10.	10.	10.	10ª Seringa	10.	10.	10.	10.	10.	10.	10.	10.
Soma							Vol. Total								
11ª Seringa	11.	11.	11.	11.	11.	11.									
Soma															
12ª Seringa	12.	12.	12.	12.	12.	12.									
Soma															
13ª Seringa	13.	13.	13.	13.	13.	13.									
Soma															
14ª Seringa	14.	14.	14.	14.	14.	14.									
Soma															
15ª Seringa	15.	15.	15.	15.	15.	15.									
Soma															
16ª Seringa	16.	16.	16.	16.	16.	16.									
Soma															
17ª Seringa	17.	17.	17.	17.	17.	17.									
Soma															
18ª Seringa	18.	18.	18.	18.	18.	18.									
Soma															
19ª Seringa	19.	19.	19.	19.	19.	19.									
Soma															
20ª Seringa	20.	20.	20.	20.	20.	20.									
Soma															
21ª Seringa	21.	21.	21.	21.	21.	21.									
Soma															
Vol. Total															

Região	MD SL D	MD SL E	MD LA	MD IT
Infiltração				
1ª Seringa	1.	1.	1.	1.
2ª Seringa	2.	2.	2.	2.
Soma				
3ª Seringa	3.	3.	3.	3.
Soma				
4ª Seringa	4.	4.	4.	4.
Vol. Total				

Enxerto	Método	Volume

Volume Total (ml)	
Infiltrado	
Enxertado	
Lipoaspirado	

Florianópolis, _____

ETIQUETA

Figura 4. Tabela utilizada no transoperatório para controle dos volumes retirados (em mililitros) das áreas de lipoaspiração e também das áreas de definição abdominal. A utilização de lipoaspiração com seringas graduadas permite esta avaliação objetiva, auxiliando para reposição hídrica, controle mais preciso dos volumes retirados de cada região, auxiliando para obter resultados mais próximos do ideal.




Figura 5. Tubos de silicone, cilíndricos e ocos, para se adaptar melhor às linhas de definição abdominal, utilizados para maior adesão da pele à aponeurose.

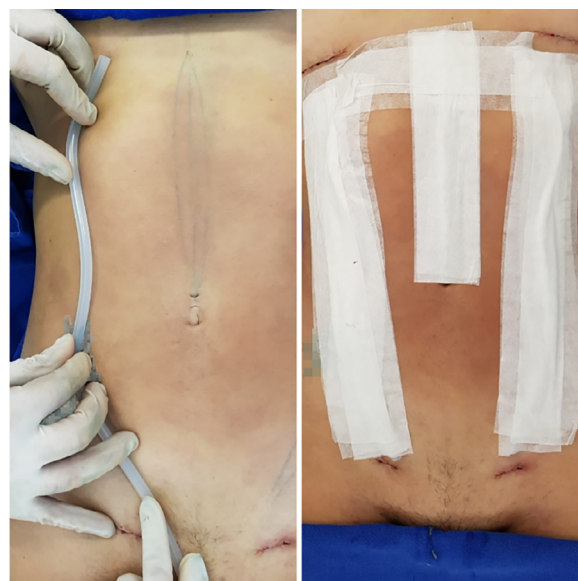


Figura 6. À esquerda, posicionamento do tubo de silicone na linha semilunar. À direita, tubos de silicone posicionados e fixados com micropore®, padrão feminino.

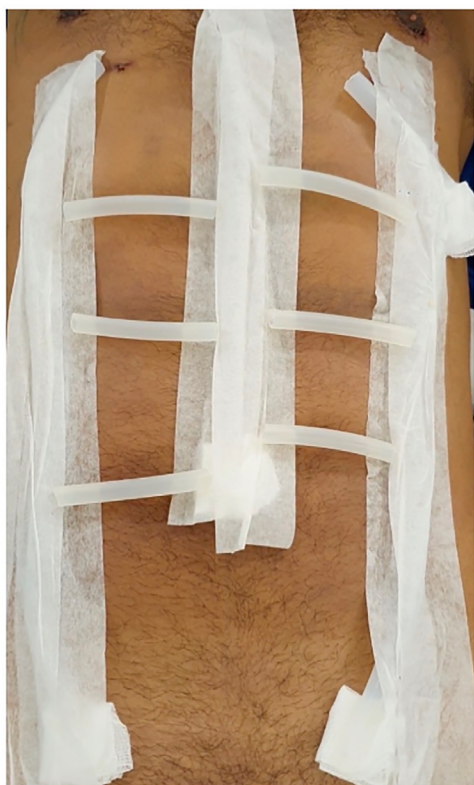

Figura 7. Quando realizado definição das interseções tendíneas, utilizamos os mesmos tubos de silicone posicionados sobre estas áreas, levemente desalinhadas para conferir aspecto mais natural.

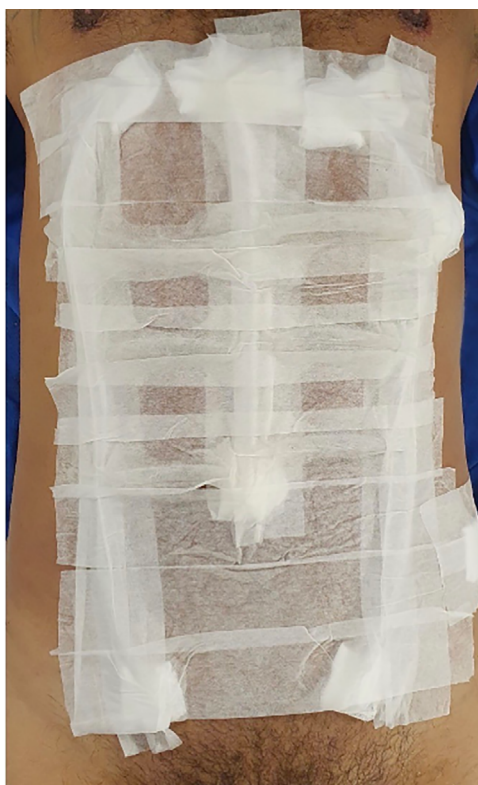

Figura 8. Aspecto final dos tubos de silicone fixados, incluindo as interseções tendíneas. Ao final, feito microporagem sobre toda região abdominal, realizada em todos os casos.

minutos para linhas alba e semilunar e 30 minutos quando se abordava também as interseções tendíneas.

As marcas dos tubos de silicone apresentaram-se muito evidentes no primeiro retorno (Figura 9), estando mais discretas na consulta subsequente. Houve desconforto leve da movimentação abdominal pela presença dos tubos fixados, considerado tolerável pelos pacientes. Após 6 meses, os resultados foram considerados bons (Figuras 10 a 16) pelos pacientes e equipe médica, através da comparação de fotografias.

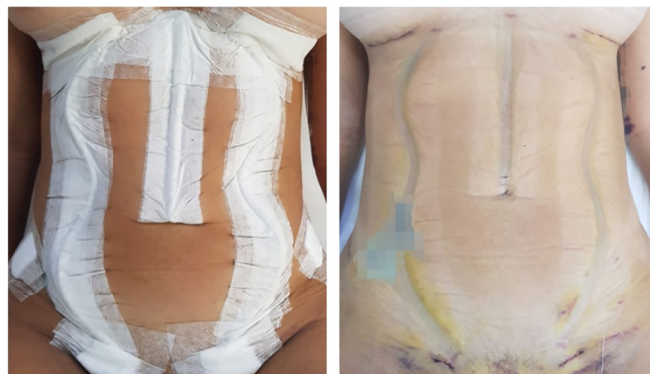

Figura 9. Aspecto no primeiro retorno, com 5 a 6 dias. Na esquerda com tubos e micropore® fixado. Na direita aspecto após retirada do curativo, com sulcos de definição bem pronunciados.

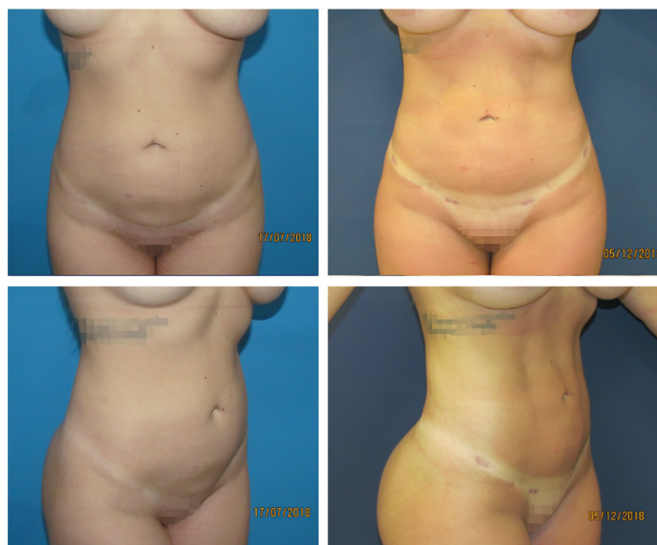

Figura 10. Paciente masculino, 36 anos, praticante atividade física intensa diariamente. Superior esquerda, vista anterior pré-operatória. Superior direita, vista anterior pós-operatória 6 meses. Inferior esquerda, vista oblíqua pré-operatória. Inferior direita, vista oblíqua pós-operatória 6 meses.

Ocorreu 1 caso de seroma resolvido com punção no sétimo dia de pós-operatório (5ml) e 2 casos de dermatite alérgica, iniciados após 2 semanas da cirurgia, cessadas com uso de corticoide tópico e sistêmico por 1 semana. Houve um caso de aderência inestética em linha semilunar esquerda tratada inicialmente com subcisão para liberação da aderência, mas que evoluiu

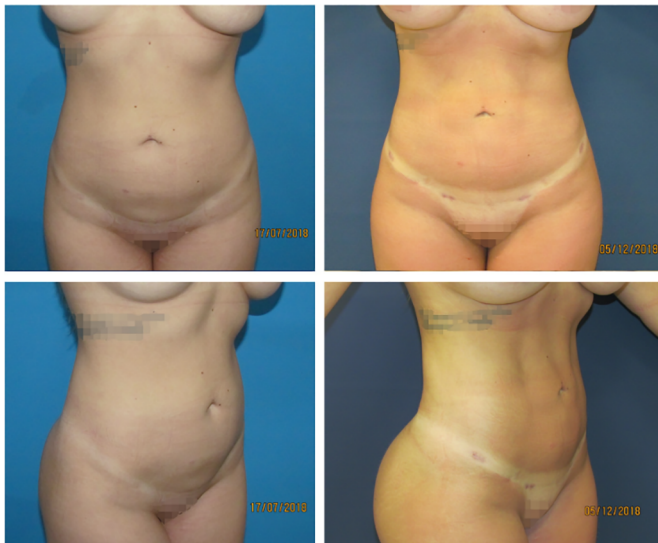

Figura 11. Paciente feminina, 33 anos, praticante atividade física moderada 3 vezes semana. Superior esquerda, vista anterior pré-operatória. Superior direita, vista anterior pós-operatória 6 meses. Inferior esquerda, vista oblíqua pré-operatória. Inferior direita, vista oblíqua pós-operatória 6 meses.

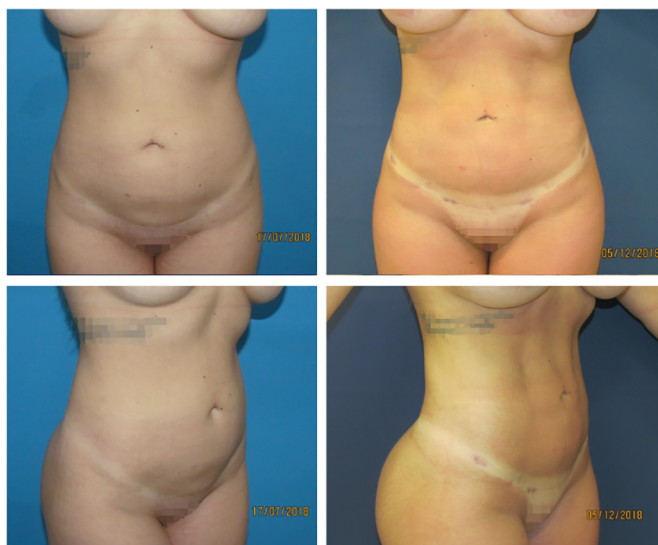

Figura 12. Paciente feminina, 28 anos, sedentária. Superior esquerda, vista anterior pré-operatória. Superior direita, vista anterior pós-operatória 6 meses. Inferior esquerda, vista oblíqua pré-operatória. Inferior direita, vista oblíqua pós-operatória 6 meses.

com seroma, por sua vez, resolvido após 3 punções e, posteriormente, com lipoenxertia.

Dois pacientes solicitaram reoperação para retirada complementar de gordura com Lipo tipo II, por assimetria. Ambos foram realizados sob anestesia local em regime ambulatorial, sendo um caso masculino em abdome superior direito aspirado 20ml; e um caso feminino em abdome inferior esquerdo aspirado 30ml.

Não foram observadas alterações de coloração, isquemia, cicatriz inestética, edema prolongado, hematoma ou infecção.

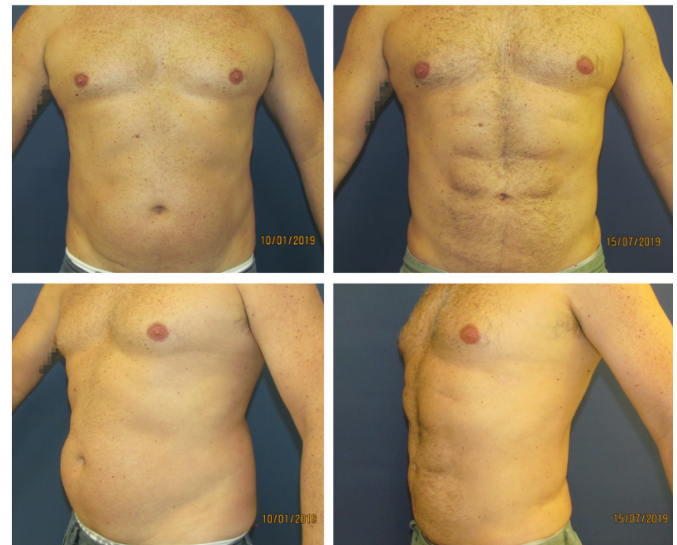

Figura 13. Paciente masculino, 42 anos, sedentário. Superior esquerda, vista anterior pré-operatória. Superior direita, vista anterior pós-operatória 6 meses. Inferior esquerda, vista oblíqua pré-operatória. Inferior direita, vista oblíqua pós-operatória 6 meses.

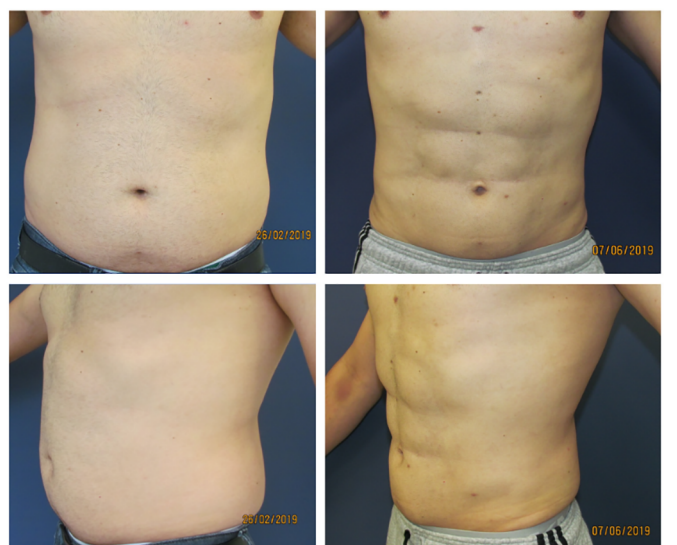


Figura 14. Paciente masculino, 42 anos, praticante atividades físicas moderadas, 3 vezes por semana. Superior esquerda, vista anterior pré-operatória. Superior direita, vista anterior pós-operatória 3 meses. Inferior esquerda, vista oblíqua pré-operatória. Inferior direita, vista oblíqua pós-operatória 3 meses.

DISCUSSÃO

A contribuição de Hoyos et al. (2007, 2014)^{10,11} com a lipoaspiração de alta definição ou Lipo HD, abriu um novo capítulo na história da lipoaspiração, elevando o conceito artístico, deslocando para a busca de resultados mais anatômicos e corpos mais atléticos. Recentemente, o conceito de lipoaspiração de alta definição tem sido debatido com muito interesse no tema e vários trabalhos publicados no Brasil^{12,14,17} e no mundo¹⁸⁻²⁰, bem como o uso de enxerto de gordura dentro da bainha do músculo reto abdominal²¹ e propostas de

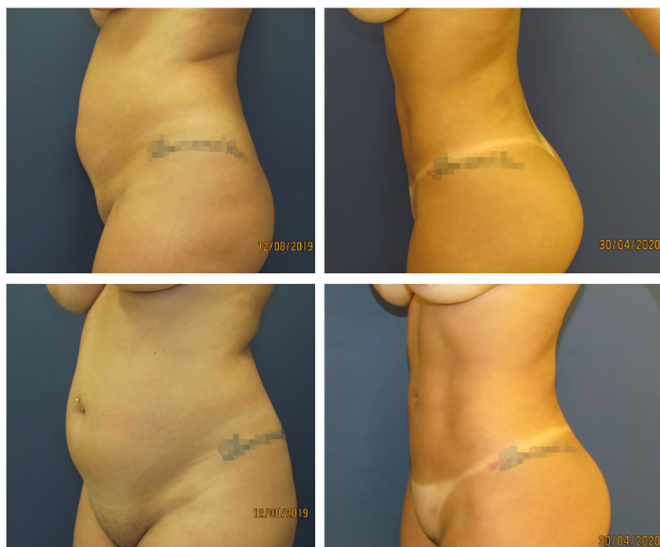


Figura 15. Paciente feminina, 27 anos, sedentária. Superior esquerda, vista oblíqua pré-operatória. Superior direita, vista oblíqua pós-operatória 8 meses. Inferior esquerda, vista perfil pré-operatória. Inferior direita, vista perfil pós-operatória 8 meses.

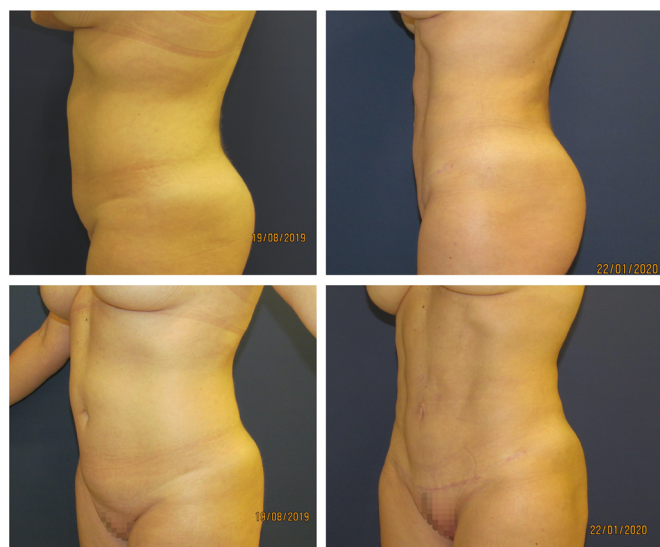


Figura 16. Paciente feminina, 44 anos, sedentária. Superior esquerda, vista oblíqua pré-operatória. Superior direita, vista oblíqua pós-operatória 6 meses. Inferior esquerda, vista perfil pré-operatória. Inferior direita, vista perfil pós-operatória 6 meses.

classificação¹³⁻¹⁶. Como graduando de 0 a 3¹⁴; em leve, apenas linhas semilunares e linha alba, intermediária, associada a demarcação em “V” do abdome inferior e crista ilíaca, e alta definição adicionada a marcação do músculo serrátil e metâmeros abdominais¹⁵; e baixa, média e alta definição, baseado somente em exemplos fotográficos¹⁶.

Avaliando a evolução dos procedimentos estéticos e a busca crescente pela naturalidade, na nossa prática diária, observamos desde o início de 2018 que a maioria dos pacientes solicitam pelo termo Lipo HD, mas almejam relevos mais suaves do que a técnica solicitada.

Neste mesmo sentido, deve-se lembrar que os volumes preservados sobre os músculos reto abdominais entre as linhas de definição são remanescentes gordurosos. Sendo assim, quanto maior a diferença de volume de tecido adiposo preservado e as regiões de sulcos aspiradas, causando maior definição, maiores serão as chances de resultados artificiais e possíveis distorções anatômicas provocadas por futuras variações de peso corporal. Já quando se preserva menos tecido adiposo entre estes sulcos, como na Lipo MD, os relevos são mais suaves, e também fisiologicamente menos suscetíveis a mudanças desarmônicas devido à eventual oscilação ponderal.

A presente técnica de Lipo MD é orientada pelo desejo dos pacientes, que em sua maioria, procuram a lipoaspiração para diminuir medidas e melhorar o contorno corporal e, secundariamente, desejam a definição abdominal. Entendemos que a lipoaspiração deve ser feita em três níveis de profundidade, de baixo para cima, conforme descrito acima, bem como acreditamos que o esvaziamento da camada areolar, ou Lipo tipo II, deve preceder a lipoaspiração de definição (Lipo tipo III), tanto por se adequar melhor aos resultados pretendidos imediatamente pelo paciente, quanto por apresentar menor chance de distorção anatômica futura.

Ainda que já praticássemos os conceitos da lipoaspiração de moderada definição desde 2018, o termo foi primeiramente mencionado em evento da ISAPS Brasil em abril de 2019, por Borille¹³, posteriormente publicado no mesmo ano¹⁶. Durante o evento, as discussões apontaram para a necessidade do distanciamento entre as intensidades de definição da lipoaspiração, como técnicas distintas. Uma vez que a Lipo MD visa a promoção de resultados mais suaves e naturais, bem como, desmistificar a necessidade de mudança no método de lipoaspiração utilizado, de forma a atribuir o enfoque estético atual à habilidade técnica do cirurgião como o real promotor dos resultados.

Atualmente, a lipoaspiração de definição foi descrita com a utilização de seringa¹², aspirador^{14,22}, vibrolipoaspirador^{16,18,19} e laser¹⁷, bem como ultrassom de terceira geração^{10,11} e outros²⁰. Ainda que muitos trabalhos tenham relatado superioridade de diversas tecnologias para realização deste tipo de cirurgia, faltam evidências robustas para tais afirmações. A metodologia encontrada na literatura é diversa e incompatível em diferentes aspectos como inclusão de pacientes, técnica cirúrgica e sistema de avaliação de resultado tanto por cirurgiões quanto por pacientes, impossibilitando a sua comparação.

Outra divergência observada, consiste na necessidade de etapa operatória adicional quando há utilização de aparelhos de lipoaspiração de alta energia (ultrassom e laser), que exigem um investimento financeiro maior e necessitam de tempo adicional para

preparo do equipamento em sala, além de necessitar primeiro emulsificar a gordura para depois aspirá-la. A presente técnica dispendeu um tempo cirúrgico adicional de 20 a 30 minutos.

Assim como mencionado por Wall Junior et al., em 2018²³, diferentemente dos processos e tecnologias que utilizam ultrassom, radiofrequência e laser, a lipoaspiração tradicional não aplica energia térmica e, portanto, não existe a possibilidade de queimaduras ou resposta inflamatória relacionada. Estudos associados ao uso de Vaser[®] relataram lesão epidérmica, lesão térmica no portal de inserção e hiperpigmentação¹⁸.

Sobre as possíveis vantagens da lipoaspiração realizada com aparelhos de alta energia, argumenta-se maior retração de pele, reduzido período de recuperação, menor equimose e menor dor pós-operatória. Em 2012²⁴, foi publicado ensaio clínico controlado, randomizado, cego, comparando a lipoaspiração convencional com Vaser[®], em que se concluiu que há maior retração cutânea e menor perda sanguínea quando se utiliza o aparelho. Relata-se também que não houve diferença nos resultados entre os diferentes métodos em relação a dor, edema e resultados finais. Entretanto, tais evidências foram contestadas tanto pela amostragem, quanto metodologia, conflito financeiro e viés comercial²⁵. Além disso, foram publicados dados apresentando ocorrência de seromas, queimaduras nos portais de acesso e à distância, além de edema prolongado, definição insatisfatória, hiperpigmentação, fibrose nodular, síndrome Mondor^{23,26}, assim como grande nível de conhecimento técnico do aparelho requerido^{27,28} e alto investimento em sua aquisição. Posteriormente, em 2018, Hoyos et al.²⁹ em série associada à lipoabdominoplastia, realizaram diversos comentários no sentido da necessidade de melhor evidência científica a respeito das afirmações quanto ao uso da tecnologia.

Pereira-Netto et al., em 2018³⁰, em revisão sistemática, observaram que 5 estudos comparativos entre lipoaspiração associada à laser e lipoaspiração tradicional concluíram que a associação à tecnologia seria superior em redução do tecido subcutâneo, retração de pele e satisfação do paciente, porém todos apresentaram falhas metodológicas que precedem suas conclusões quanto ao alto nível de evidência.

Particularmente, preferimos a técnica de lipoaspiração com seringa por permitir um parâmetro objetivo e preciso de análise dos volumes removidos. Uma vez que a aferição em mililitros dos volumes retirados de cada região, tanto na etapa da lipoaspiração convencional quanto na lipoaspiração de definição (Figura 4), permite controle rígido dos volumes aspirados. De maneira a aumentar a qualidade técnica e promover menor chance de assimetrias e, por conseguinte, reduzir a possibilidade de novas intervenções para aprimoramento de resultados. Em

nossa experiência, o tempo cirúrgico é equivalente aos demais métodos de baixa energia que já utilizamos anteriormente, como o aspirador e o vibrolipoaspirador.

Utilizamos curativo com tubos cilíndricos ociosos de silicone (Figura 5), conforme pesquisa observacional previamente publicada¹², visando melhor adesão da pele à aponeurose abdominal e obtenção de sulcos mais visíveis já no primeiro retorno, a fim de causar um bom impacto psicológico inicial ao paciente. Posteriormente, foi publicado o uso de tubos semelhante²², além desse material, há relato de uso de espumas (Reston[®])²⁶ e coxins de gaze e algodão¹³ para auxiliar na obtenção da definição. Todavia tais materiais transmitem desenho de caráter retilíneo, ângulo reto nas bordas (Reston[®]) e tendência a não preservar devidamente a anatomia curva da linha semilunar, mencionada previamente³. Observamos que o Reston[®] tem características físicas que não permitem a adaptação adequada às curvas das linhas semilunares, além de ter borda em ângulo reto, o que podem interferir negativamente no local lipoaspirado. Acreditamos que o uso dos curativos com tubos de silicone necessita de melhor nível de evidência.

Em nosso estudo observamos 3,73% de complicações, ocorrendo dermatite, aderência e seroma com 1,86%, 0,93% e 0,93%, respectivamente. Foram realizadas duas reintervenções para retirada complementar, conforme descrito acima. Não foram observadas alteração de coloração, isquemia, cicatriz inestética, edema prolongado, hematoma ou infecção. A incidência de seroma foi extremamente baixa mesmo sem a utilização de drenos, bem como não houve casos de hematoma mesmo com a profilaxia química para trombose. As dermatites de contato podem ser relacionadas ao curativo utilizado, mas foram resolvidas sem grandes comemorativos, não foi observada lesão por pressão descrita por Niddam et al., em 2020²², mencionada em estudo com utilização de curativos semelhantes.

Observamos, ainda que de forma empírica, uma maior satisfação, tanto dos pacientes quanto da equipe médica, com a Lipo MD em comparação à técnica tradicional sem definição realizada previamente. E, assim como, Jewell et al. (2002)²⁷ acreditamos que da mesma maneira como qualquer forma de tecnologia aplicada à cirurgia, é importante examinar se a nova modalidade é superior à técnica existente quanto à sua eficiência, segurança e qualidade dos resultados clínicos, bem como é importante comparar as complicações e resultados clínicos encontrados na literatura. Do ponto de vista cirúrgico, os avanços nos aparelhos utilizados devem ser superiores à tecnologia já existente e providenciar evidência contundente para tal antes de afirmar superioridade.

Finalmente, acreditamos que o resultado de definição, seja ela Lipo HD ou Lipo MD, é dependente do cirurgião plástico: sua sensibilidade estética,

conhecimento anatômico e experiência; e independente do aparelho de sua preferência.

CONCLUSÃO

Foi descrito técnica de lipoaspiração abdominal de média definição ou Lipo MD, utilizando instrumental convencional de lipoaspiração, nas linhas alba e semilunar, bem como nas interseções tendíneas do músculo reto abdominal.

COLABORAÇÕES

RSG Análise e/ou interpretação dos dados, Aprovação final do manuscrito, Coleta de Dados, Conceitualização, Concepção e desenho do estudo, Gerenciamento do Projeto, Investigação, Metodologia, Realização das operações e/ou experimentos, Redação - Preparação do original, Redação - Revisão e Edição, Supervisão, Validação, Visualização

GVN Análise e/ou interpretação dos dados, Aprovação final do manuscrito, Concepção e desenho do estudo, Gerenciamento do Projeto, Metodologia, Redação - Revisão e Edição, Validação

REFERÊNCIAS

1. International Society of Aesthetic Plastic Surgery (ISAPS). International survey on aesthetic/cosmetic procedures performed in 2018 [Internet]. West Lebanon: ISAPS; 2018; [acesso em 2020 Ago 08]. Disponível em: <https://www.isaps.org/wp-content/uploads/2019/12/ISAPS-Global-Survey-Results-2018-new.pdf>
2. Avelar J. Regional distribution and behavior of the subcutaneous tissue concerning selection and indication for liposuction. *Aesthetic Plast Surg.* 1989;3(13):155-65.
3. Bozola AR, Psilakis J. Abdominoplasty: a new concept and classification for treatment. *Plast Reconstr Surg.* 1988 Dez;82(6):983-93.
4. Gasperoni C, Salgarello M, Emiliozzi P, Gargani G. Subdermal liposuction. *Aesthetic Plast Surg.* 1990;14(2):137-42.
5. Gasperoni C, Salgarello M. Rationale of subdermal superficial liposuction related to the anatomy of subcutaneous fat and the superficial fascial system. *Aesthetic Plast Surg.* 1995 Jan/Fev;19(1):13-20.
6. Gasparotti M, Lewis CM, Toledo LS. Superficial liposculpture: manual of technique. New York: Springer-Verlag; 1993.
7. Souza EBS, Abdalla PCSP, Moia SMS, Cação EG, Federico R, Chávez RS. Lipomioescultura. In: Souza EBS, org. *Lipomioescultura*. Rio de Janeiro: Di Livros Editora Ltda.; 2009. p. 139-71.
8. Mentz HA, Gilliland MD, Patronella CK. Abdominal etching: differential liposuction to detail abdominal musculature. *Aesthetic Plast Surg.* 1993;17(4):287-90.
9. Ersek RA, Salisbury AV. Abdominal etching. *Aesthetic Plast Surg.* 1997 Set/Out;21(5):328-31.
10. Hoyos AE, Millard JA. VASER-assisted high-definition liposculpture. *Aesthet Surg J.* 2007 Nov/Dez;27(6):594-604.
11. Hoyos A, Prendergast PM. High definition body sculpting: art and advanced lipoplasty techniques. Berlin: Springer-Verlag; 2014.
12. Gomes RS, Mattiello CM, Rendon NB, Garcia EB, Gomes HFC, Ferreira LM. Lipoaspiração abdominal de alta definição e tubos de silicone. *Rev Bras Cir Plást.* 2018 Out;33(4):567-71.
13. Borille G. Medium definition liposuction. *Med Clin Res.* 2019;4(12):1-3.
14. Viaro MSS. Lipoaspiração de definição abdominal. *Rev Bras Cir Plást.* 2019;34(3):336-43.
15. Cucchiari JV. High definition liposuction classification. *Plast Reconstr Surg Glob Open.* 2019 Set;7(9):e2440.
16. Saad A, Combina LN, Altamirano-Arcos C. Abdominal etching. *Clin Plast Surg.* 2020 Jul;47(3):397-408.
17. Motta RP. Lipoaspiração laser-assistida de alta definição. *Rev Bras Cir Plást.* 2018;33(1):48-55.
18. Husain TM, Salgado CJ, Mundra LS, Perez C, AlQattan HT, Bustillo E, et al. Abdominal etching: surgical technique and outcomes. *Plast Reconstr Surg.* 2019 Abr;143(4):1051-60.
19. Saad AN, Arbelaez JP, Benito J. High definition liposculpture in male patients using reciprocating power-assisted liposuction technology: techniques and results in a prospective study. *Aesthet Surg J.* 2020 Fev;40(3):299-307.
20. Cucchiari JV. Abdominal etching: surgical technique and outcomes. *Plast Reconstr Surg.* 2020 Abr;145(4):1051-60.
21. Danilla S. Rectus abdomin fat transfer (RAFT) in lipoabdominoplasty: a new technique to achieve fitness body contour in patients that require tummy tuck. *Aesthet Surg J.* 2017 Jun;41(6):1389-99.
22. Niddam J, Hersant B, Aboud C, Sawan D, SidAhmed-Mezi M, Meningaud JP. Postoperative complications and patient satisfaction after abdominal etching: prospective case series of 25 patients. *Aesthetic Plast Surg.* 2020;44(3):830-5. DOI: <https://doi.org/10.1007/s00266-019-01558-4>
23. Wall Junior SH, Claiborne JR. Discussion: a report of 736 high-definition lipoabdominoplasties performed in conjunction with circumferential VASER liposuction. *Plast Reconstr Surg.* 2018 Set;142(3):676-8.
24. Nagy MW, Vanek Junior PF. A multicenter, prospective, randomized, single-blind, controlled clinical trial comparing vaser-assisted lipoplasty and suction-assisted lipoplasty. *Plast Reconstr Surg.* 2012 Abr;129(4):681e-9e.
25. Swanson E. Improved skin contraction after VASER-assisted lipoplasty: is it a change we can believe in? *Plast Reconstr Surg.* 2012 Nov;130(5):754e-6e.
26. Danilla S, Babaitis RA, Jara RP, Quispe DA, Andrades PR, Erazo CA, et al. High-definition liposculpture: what are the complications and how to manage them?. *Aesthetic Plast Surg.* 2020 Abr;44(2):411-8.
27. Jewell ML, Fodor PB, Pinto EBS, Al Shammari MA. Clinical application of VASER-assisted lipoplasty: a pilot clinical study. *Aesthet Surg J.* 2002 Mar;22(2):131-46.
28. Pinto EBS, Abdalla PCSP, Maciel CM, Santos FPT, Souza RPM. Liposuction and VASER. *Clin Plast Surg.* 2006 Jan;33(1):107-15.
29. Hoyos A, Perez ME, Guarín DE, Montenegro A. A report of 736 high-definition lipoabdominoplasties performed in conjunction with circumferential VASER liposuction. *Plast Reconstr Surg.* 2018 Ago;142(3):662-75.
30. Pereira-Netto D, Montano-Pedroso JC, Aidar ALS, Marson WL, Ferreira LM. Laser-assisted liposuction (LAL) versus traditional liposuction: systematic review. *Aesthetic Plast Surg.* 2018 Abr;42(2):376-83.

*Autor correspondente:

Rogério Schützler Gomes

Avenida Trompowsky, 291, Torre 1, Sala 303, Centro, Florianópolis, SC, Brasil.

CEP: 88015-300

E-mail: plasticarogério@gmail.com