











Sistematização de reconstrução da parede abdominal pós-reconstrução com TRAM

Systematization of reconstruction of the abdominal wall after reconstruction with TRAM

ARMANDO DOS SANTOS CUNHA^{1,2} 
RAFAEL SABINO CAETANO COSTA^{1*} 
JOSÉ CARLOS DAHER¹ 
SUELLEN VIEIRA DA SILVA¹ 
CAROLINA OLIVEIRA PARANAGUÁ DE
CASTRO¹ 
ANDERSON DE AZEVEDO DAMASIO¹ 
AMANDA COSTA CAMPOS¹ 
PHABIO CLAUDINO ESTRELA TERRA
THEODORO¹ 

Instituição: Hospital Daher Lago Sul,
Cirurgia Plástica, Brasília, DF, Brasil.

Artigo submetido: 24/11/2019.
Artigo aceito: 10/1/2021.

Conflitos de interesse: não há.

DOI: 10.5935/2177-1235.2021RBCP0004

■ RESUMO

Introdução: O TRAM (retalho do músculo reto abdominal transversal) manteve-se o método mais utilizado de reconstrução autóloga de mama ao longo dos últimos 30 anos. Descrito pela primeira vez por Holmström, o retalho permite a reconstrução mamária com tecido análogo, proporcionando aparência e consistência natural e resultados duradouros. A reconstrução da parede abdominal do defeito instalado após a transposição do retalho é um grande desafio e não há consenso sobre qual é a forma para elevação ou fechamento do retalho da parede abdominal. O artigo tem como objetivo apresentar um método prático para reconstruções de parede abdominal, visando diminuir a morbidade em pacientes submetidos à reconstrução de mama com TRAM. **Métodos:** Esse é um trabalho descritivo de uma técnica sistemática de reconstrução de parede abdominal com utilização de tela de propileno. **Resultado:** Aplicada a técnica teremos uma parede abdominal coberta com uma tela de polipropileno, totalmente fixa e bem adaptada, foi realizada a sistematização na reconstrução de parede abdominal após reconstrução com TRAM que se caracteriza por ser de fácil reprodução e aplicabilidade. **Conclusão:** A técnica se mostra uma boa alternativa em reconstruções de parede abdominal para o cirurgião, sistematizando a adaptação da tela de polipropileno.

Descritores: Abdome; Parede abdominal; Reforço de estruturas; Hérnia; Mama.

¹ Hospital Daher Lago Sul, Cirurgia Plástica, Brasília, DF, Brasil.

² AC Clínica, Clínica de Cirurgia Plástica, Brasília, DF, Brasil.

■ ABSTRACT

Introduction: Tram (transverse abdominal rectum flap) has remained the most used autologous breast reconstruction method over the last 30 years. First described by Holmström, the flap allows breast reconstruction with analogous tissue, providing natural appearance and consistency and lasting results. Reconstruction of the abdominal wall of the defect installed after flap transposition is a major challenge, and there is no consensus on the form for elevation or closure of the abdominal wall flap. The article aims to present a practical method for abdominal wall reconstructions to reduce morbidity in patients undergoing breast reconstruction with TRAM. **Methods:** This is a descriptive work of a systematic abdominal wall reconstruction technique using propylene mesh. **Result:** Once the technique is applied, we have an abdominal wall covered with polypropylene fabric, fully fixed and well adapted. The systematization of abdominal wall reconstruction after reconstruction with TRAM was performed, which is characterized by being easy to reproduce and applicable. **Conclusion:** The technique is a good alternative in abdominal wall reconstructions for the surgeon, systematizing polypropylene mesh adaptation.

Keywords: Abdomen; Abdominal wall; Reinforcement of structures; Hernia; Mama.

INTRODUÇÃO

Apesar do crescente número de opções cirúrgicas para reconstrução da mama, o retalho TRAM (retalho do músculo reto abdominal transverso) manteve-se o método mais utilizado de reconstrução autóloga de mama ao longo dos últimos 30 anos. O uso de tecido abdominal autólogo permite uma aparência natural da reconstrução mamária, proporcionando a sensação do tecido mamário normal, além de melhorar o contorno corporal^{1,2}.

O TRAM foi descrito pela primeira vez por Holmström, em 2006³, e popularizado por Hartrampf et al., em 1987⁴ e Gandolfo, em 1996⁵. O retalho TRAM permite a reconstrução mamária com tecido análogo, proporcionando aparência e consistência natural e resultados duradouros³.

Existem muitas técnicas diferentes para a criação de retalhos, como os retalhos TRAM unipediculados, bipediculados e microcirúrgicos. No entanto, essas técnicas criam defeitos de vários níveis de gravidade na parede abdominal, sendo a hérnia e o abaulamento abdominal, as complicações tardias mais comuns⁵.

A reconstrução da parede abdominal pode ser realizada em diversos níveis de complexidade, corrigindo discretas perdas de substância tecidual até importantes defeitos de espessura total, com

acometimento visceral¹. Dentre as diversas causas de injúria abdominal, destacam-se hérnia incisional, neoplasia, infecção, irradiação e traumatismo⁶.

A reconstrução da parede abdominal no local doador do retalho é um grande desafio, e não há consenso sobre qual é a melhor técnica para elevação ou fechamento do retalho da parede abdominal^{7,8}.

Existem muitas técnicas relevantes para o fechamento da parede abdominal anterior, como a preservação do músculo reto abdominal e a bainha anterior do reto, e a substituição de estruturas removidas por malhas sintéticas ou enxertos autólogos e retalhos, tentando reduzir a morbidade no local doador^{3,5}.

OBJETIVOS

Apresentar um método prático de sistematização de reconstrução da parede abdominal, visando diminuir a morbidade em pacientes submetidos à reconstrução de mama com TRAM.

MÉTODOS

Trata-se de um estudo descritivo sobre a técnica cirúrgica de reconstrução de parede abdominal após reconstrução mamária com TRAM com uso de tela de polipropileno. Esta sistematização é realizada nas

reconstruções da parede abdominal em pacientes da cirurgia plástica no Hospital Regional de Sobradinho, Distrito Federal. O trabalho não expõe dados de pacientes, apenas imagens ilustrativas para descrição de técnica, seguindo os critérios de Helsinque

RESULTADOS

Técnica

Após realizada a confecção do retalho transverso do músculo reto abdominal e sua transposição para reconstrução mamária, surge um defeito importante no que se refere à parede abdominal. Ao levantar o retalho, deixa-se no local uma parede delgada com fragilidade e com grande potencial em evoluir com abaulamento ou mesmo hérnias abdominais (Figura 1).

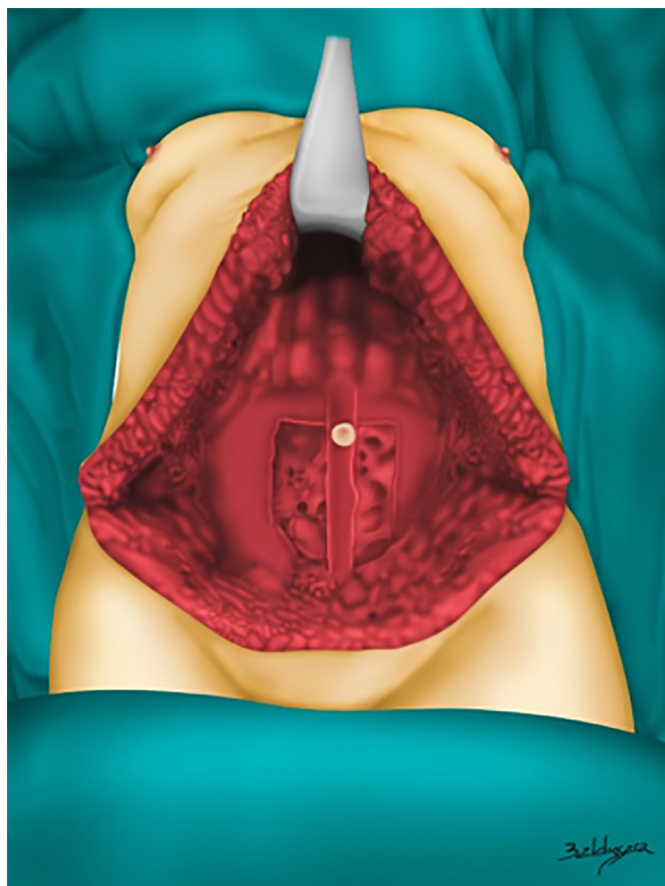


Figura 1. Defeito na parede abdominal após levantar musculatura do reto abdominal.

Para impedir complicações, como abaulamento e hérnias, realizamos a reconstrução da parede abdominal com uso de tela de polipropileno. A aproximação das aponeuroses dos retos com nylon 2.0 pontos em X, é realizada naqueles pacientes em que existe possibilidade, aumentando ainda mais o reforço do abdome (Figura 2).

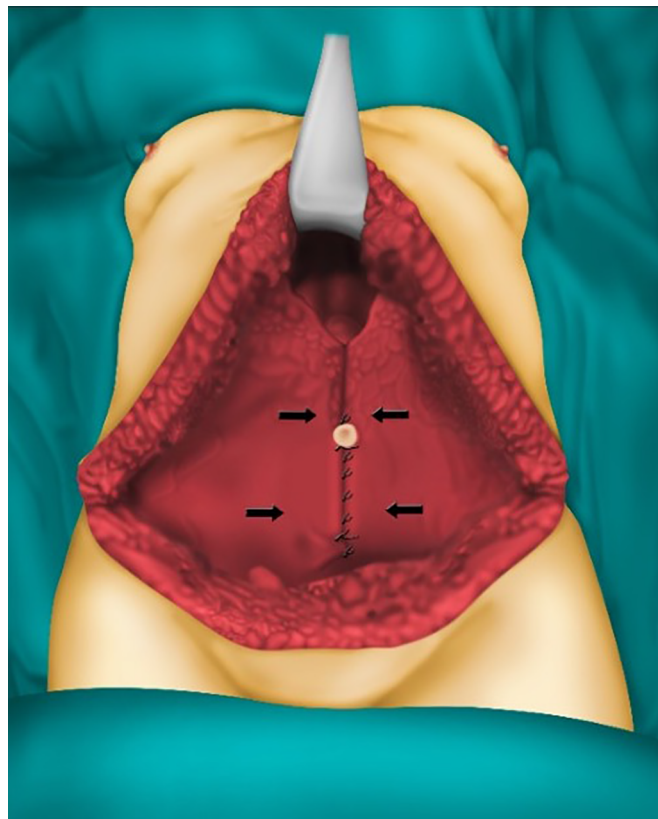


Figura 2. Aproximação das aponeuroses dos retos abdominais.

Para facilitar a esquematização, utilizamos as simbologias a seguir:

- A: extremidade inferior, púbis;
- B1 e B2: extremidades laterais, espinhas ilíacas anterossuperiores;
- C: extremidade superior, altura de aproximadamente 5cm acima da cicatriz umbilical;
- D: ponto central entre as espinhas ilíacas anterossuperiores.

Inicialmente posicionamos a tela íntegra sobre o defeito abdominal e fixamos o ponto A com 2 pontos paralelos com nylon 2.0, deixando os fios sem serem cortados. Em seguida, é realizada a fixação da tela no ponto C com dois pontos paralelos com nylon 2.0, deixando os fios sem serem cortados. É realizada então a fixação com nylon 2.0 nos pontos B1 e B2, com o detalhe em passar a agulha na tela 2cm mediais aos pontos B1 e B2, onde serão fixados, para causar tração sobre a tela, deixando a mesma tensa e totalmente esticada. Em seguida, o excedente da tela é cortado, deixando apenas a porção dentro das áreas fixadas, formando uma imagem em losango (Figura 3).

Após a realização dos pontos cardinais da tela, utilizamos então os mesmos fios, já amarrados, para realizar a fixação das bordas e meio da tela. Utilizando o fio de fixação do ponto A, são realizados pontos contínuos na margem inferior da tela, numa altura de 2cm acima dos

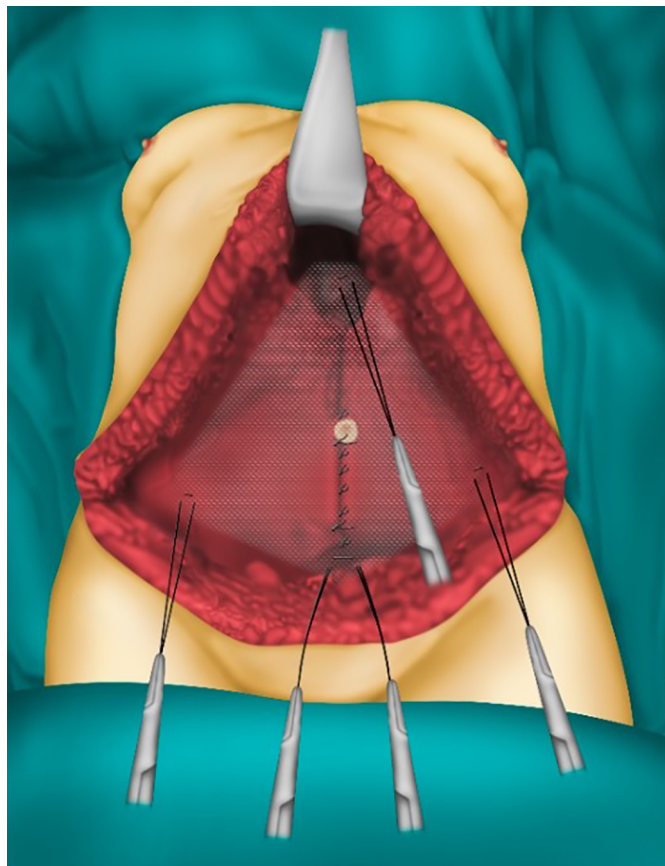


Figura 3. Fixação inicial da tela.

ligamentos inguinais, até os pontos B1 e B2 e continua até o ponto D, onde então serão amarrados. Os fios dos pontos B1 e B2 são utilizados para realizar as suturas contínuas nas bordas superiores da tela até o ponto C e em seguida são realizadas as suturas contínuas nas bissetrizes dos triângulos formados pelos pontos B1, B2 e C, e então amarrados. Com os fios do ponto C, são feitas suturas até o ponto D de forma paralela e então amarrados (Figura 4).

Em casos cuja fáscia do músculo reto abdominal não pode ser suturada ou em que o defeito abdominal é de grande área, seja por falta de fáscia durante o levantamento do retalho muscular ou por hérnias ventrais volumosas, deve ser colocada outra camada de tela para que se possa garantir o fechamento do defeito abdominal. Nesses casos, a colocação de tela em plano duplo é o recomendado para evitar recidivas de hérnias ou aparecimento das mesmas.

Após a fixação da tela com a técnica descrita acima, teremos uma parede abdominal coberta com uma tela de polipropileno, totalmente fixa e bem adaptada (Figura 5).

DISCUSSÃO

O reto abdominal tem origem anteriormente às faces anteriores da quinta à sétima cartilagens costais e processo xifoide, se inserindo ao púbis. Se caracteriza

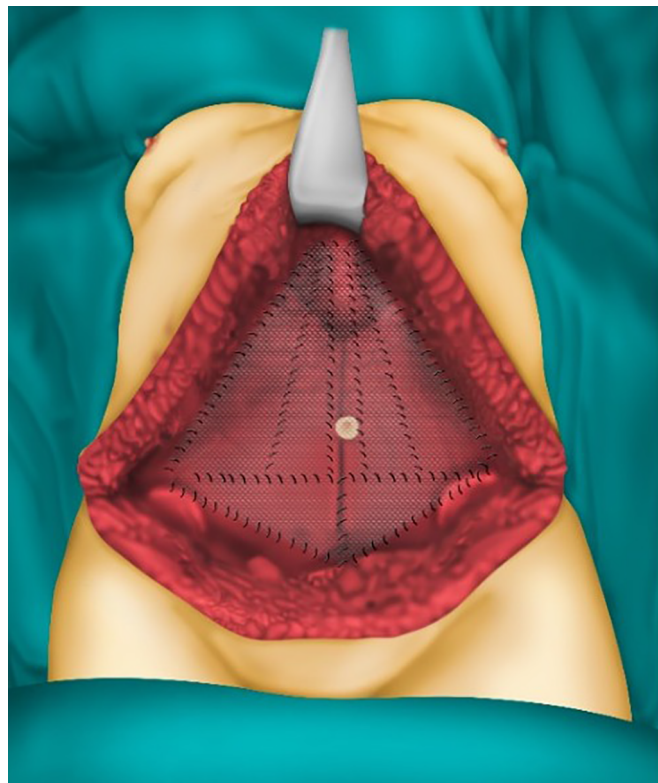


Figura 4. Aspecto final da tela sobre o defeito abdominal.

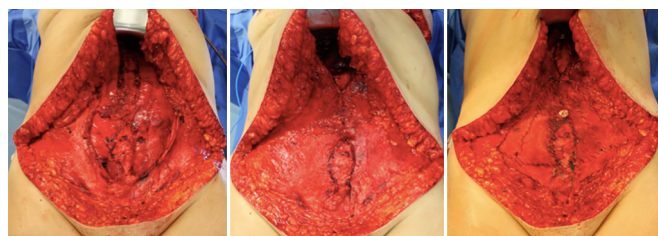


Figura 5. A. Foto do defeito após levantamento do retalho; B. Foto após aproximação das aponeuroses; C. Foto após colocação da tela.

por ser um músculo longo e segmentado. Sua irrigação é classificada como tipo III de Mathes e Nahai (artéria epigástrica superior e inferior), possuindo entre seis e dez perfurantes cutâneas; sendo muito usado em reconstruções de mamas, como o retalho miocutâneo transversal (TRAM)⁷⁻⁹.

As hérnias, principal etiologia de defeitos de parede abdominal na literatura mundial, possuem uma grande variedade de tratamentos disponíveis. A principal modalidade para defeitos herniários pequenos seria a síntese primária; nos defeitos moderados a grandes, pode-se associar a colocação de tela aloplástico¹⁰. Segundo a literatura, a incidência de hérnias e abaulamentos após reconstrução mamária com TRAM atinge cerca de 10% com o emprego de tela inabsorvível¹¹.

Uma preocupação importante entre os cirurgiões plásticos que utilizam o TRAM em reconstruções mamárias de rotina, é a competência da parede abdominal no pós-operatório. Baixas taxas de hérnias

ou abaulamentos, estabilidade abdominal e pouca flacidez são as expectativas atuais mais importantes para o fechamento abdominal de sucesso⁹. Durante a reconstrução com TRAM, um defeito segmentário no músculo reto abdominal é deixado e expõe a região localizada abaixo da linha arqueada de Douglas, que se caracteriza por ser frágil por não possuir revestimento aponeurótico. O não fechamento ou a reconstrução incorreta pode levar a um grande risco de aparecimento de hérnia abdominal ou abaulamento no local do defeito.

Hartrampf et al., em 1987⁴, relataram em uma revisão de casos, complicações relacionadas ao fechamento da parede abdominal sem o uso de telas, em cirurgias com realização de TRAM, e notaram que esse número estava associado ao progressivo aperfeiçoamento da técnica cirúrgica⁸. Outros autores como Suominen, em 1996¹² e Lallement, em 1994¹³, mostraram em seAFus estudos que o percentual de hérnias e abaulamentos da região abdominal após o TRAM, com fechamento primário do sítio doador, era de respectivamente 12,5 a 20% e 20 a 44%^{10,12}, não conseguindo reproduzir os mesmos resultados publicados por Hartrampf, em 1987⁴.

Kroll e Marchi, em 1992¹⁴, demonstraram um decréscimo de 35% de complicações relacionadas a hérnias e abaulamentos com fechamento primário do sítio abdominal, para 6% após a introdução do uso rotineiro de telas de Marlex com dois planos de sutura^{10,4,14}, o que foi reafirmado logo a seguir por Watterson, em 1995⁷, mostrando decréscimo de 16% para 4% de complicações após o uso de telas de polipropileno^{10,12}, chegando alguns autores a publicarem estudos que revelaram uma taxa de 1,5% de tais complicações com tela de polipropileno, e 0% com uso de malha de Gore-Tex^{5,8,10}. Resultados esses também pouco reprodutíveis, segundo a literatura mundial.

As principais metas cirúrgicas devem incluir a restauração da função e integridade da parede musculofascial, obtenção de cobertura cutânea estável de partes moles e otimização estética¹⁵.

Na técnica descrita neste trabalho, realizamos uma sistematização na reconstrução de parede abdominal após reconstrução com TRAM, que se caracteriza por ser de fácil reprodução e aplicabilidade.

CONCLUSÃO

A técnica proposta apresenta grande possibilidade de reprodução, tornando fácil realizar uma sistematização da mesma. Apresenta vantagens em relação às técnicas discutidas, tornando-se uma alternativa importante aos cirurgões plásticos que fazem reconstrução de mama com TRAM e em grandes defeitos de parede abdominal. A sistematização garante boa fixação da tela e diminui o tempo cirúrgico, promovendo menor exposição e manuseio da tela ao ambiente externo.

COLABORAÇÕES

- ASC** Análise e/ou interpretação dos dados, Aprovação final do manuscrito, Coleta de Dados, Conceitualização, Concepção e desenho do estudo, Gerenciamento de Recursos, Gerenciamento do Projeto, Metodologia, Realização das operações e/ou experimentos, Supervisão, Validação, Visualização
- RSCC** Análise e/ou interpretação dos dados, Aprovação final do manuscrito, Coleta de Dados, Conceitualização, Concepção e desenho do estudo, Metodologia, Realização das operações e/ou experimentos, Redação - Preparação do original, Redação - Revisão e Edição, Visualização
- JCD** Conceitualização, Validação, Visualização
- SVS** Análise e/ou interpretação dos dados, Coleta de Dados, Visualização
- COPC** Análise e/ou interpretação dos dados, Redação - Revisão e Edição, Visualização, Coleta de Dados.
- AAD** Análise e/ou interpretação dos dados, Realização das operações e/ou experimentos, Visualização
- ACC** Análise e/ou interpretação dos dados, Visualização
- PCETT** Análise e/ou interpretação dos dados, Visualização

REFERÊNCIAS

1. Ministério da Saúde (BR). Instituto Nacional de Câncer José Alencar Gomes da Silva (INCA). Coordenação de Prevenção e Vigilância. Estimativa 2018: incidência de câncer no Brasil. Rio de Janeiro: Ministério da Saúde/INCA; 2017.
2. Machado WA, Pessoa SGP, Muniz VV. Complicações em reconstrução mamária com retalho transversal de músculo reto abdominal (TRAM) em hospital público de Fortaleza, nos últimos 5 anos. *Rev AMRIGS*. 2016 Dez;60(4):333-6.
3. Glasberg SB, D'Amico RA. Use of regenerative human acellular tissue (AlloDerm) to reconstruct the abdominal wall following pedicle TRAM flap breast reconstruction surgery. *Plast Reconstr Surg*. 2006 Jul;118(1):8-15.
4. Hartrampf CR. Breast reconstruction with a transverse abdominal island flap: a retrospective evaluation of 355 patients. *Plast Reconstr Surg*. 1987 Feb;(1):123-7.
5. Pennington DG, Lam T. Gore-Tex patch repair of the anterior rectus sheath in free rectus abdominis muscle and myocutaneous flap. *Plast Reconstr Surg*. 1996 Jun;97(7):1436-42.
6. Roxo CP, Carvalho TM, Borba MA, Silva LRB, Roxo ACW. Reconstrução de parede abdominal com tela aloplástica após infecção por micobactéria. *Rev Bras Cir Plást*. 2012 Jun;27(2):340-3.
7. Watterson PA, Bostwick J, Hester Junior TR, Bried JT, Taylor GI. TRAM flap anatomy: correlated with a 10-year clinical experience with 556 patients. *Plast Reconstr Surg*. 1995 Jun;95(7):1185-94.

8. Keppke EM. TRAM bipediculado com preservação dos músculos retos do abdomen abaixo da linha arqueada de Douglas sem o uso de tela de reforço. *Rev Bras Cir Plást.* 2012;27(1):49-57.
9. Cammarota MC, Almeida CM, Faria CADC, Daher JC, Camara Filho JPP, Esteves BP, et al. Breast reconstruction with the transverse rectus abdominis flap: an alternative technique for the closure of abdominal defects. *Rev Bras Cir Plást.* 2014;29(4):531-7.
10. Neligan PC. *Cirurgia plástica: mama.* 3ª ed. Rio de Janeiro: Elsevier; 2015. v. 5.
11. Schmaltz EGSC, Jorge JLG, Andrade CZN, Silva MF, Farina Junior JA. Abdominal wall repair with double-mesh polypropylene/polyglecaprone after TRAM flap surgery for breast reconstruction. *Rev Bras Cir Plást.* 2014;29(4):544-9.
12. Suominen S, Asko-Seljavaara S, Von Smitten K, Ahovuo J, Sainio P, Alaranta H. Sequela in the abdominal wall after pedicle or free TRAM flap surgery. *Ann Plast Surg.* 1996 Jun;36(6):629-36.
13. Lallement, S., et al. Closure of the abdominal wall after removal of a myocutaneous flap from the transverse rectus abdominis for breast reconstruction. Apropos of 48 Cases. Review of the literature. *Ann Chir Plast Esthet.* 39:733, 1994.
14. Kroll SS, Marchi M. Comparison of strategies for preventing abdominal wall weakness after TRAM flap breast reconstruction. *Plast Reconstr Surg.* 1992 Jun;89(6):1045-51;discussion:1052-3.
15. Kawamura K, Luna ICG, Anlicoara R, Lopes PS, Lima MFMB. Reconstruction of the abdominal wall: a case series. *Rev Bras Cir Plást.* 2018;33(1):56-63.

***Autor correspondente:**

Rafael Sabino Caetano Costa

Quadra SHIS QI 7, Conjunto F, Área Especial F, Setor de Habitações Individuais Sul, Brasília, DF, Brasil.
CEP: 71615-660

E-mail: rafaelsabinomed@gmail.com