



Reconstrução de columela com enxerto condrocútâneo após lesão causada por CPAP


Columellar reconstruction with chondrocutaneous graft after injury caused by CPAP

GIOVANNA CALIL VICENTE FRANCO DE SOUZA ^{1*} 

CLAUDIO MESSIAS MORAES ¹ 

MARCOS ANTÔNIO TEIXEIRA DO AMARAL FILHO ¹ 

SARA FERREIRA FARO ¹ 

DANIEL DE CAZETO LOPES ¹ 

RICARDO PORTELLA PERRONE ¹ 

■ RESUMO

Introdução: A pressão positiva contínua nas vias aéreas nasais (CPAP) é uma forma não invasiva de ventilação utilizada em recém-nascidos prematuros em unidades de terapia intensiva. Porém, ela pode acometer o nariz destes pacientes, evoluindo até mesmo com isquemia e necrose columelar. Diversas técnicas são descritas para reconstruir a columela, como enxertos de pele, enxertos compostos, retalhos locais e retalhos livres; mas o enxerto composto condrocútâneo auricular tem se destacado. O objetivo deste trabalho é descrever um caso de necrose de columela por uso de CPAP com reconstrução utilizando enxertia condrocútânea auricular posterior. **Relato do Caso:** Paciente do sexo feminino, parda, com história de prematuridade e uso prolongado de CPAP quando recém-nascida devido à síndrome da membrana hialina, evoluiu com necrose de columela. Foi submetida à enxertia composta condrocútânea auricular posterior para reconstrução da columela. A paciente apresentou resultado cirúrgico satisfatório, evoluindo com 100% de vitalidade do enxerto. **Discussão:** A necrose columelar associada ao uso do CPAP pode ser estética e funcionalmente debilitante, e representa um desafio reconstrutivo. As opções para obter resultados aceitáveis são limitadas, porém o uso de enxertos de orelha é tecnicamente simples, utiliza tecidos doadores estruturalmente semelhantes, não provoca cicatrizes adicionais no nariz, é realizado em um tempo cirúrgico e geralmente tem um resultado muito bom. A enxertia composta auricular posterior para reconstrução columelar se mostrou segura, com resultado estético e funcional satisfatório e mínima morbidade da área doadora. **Descritores:** Deformidades adquiridas nasais; Necrose; Pressão positiva contínua nas vias aéreas; Procedimentos cirúrgicos reconstrutivos; Autoenxertos.

Instituição: Hospital Guilherme Álvaro, Santos, SP, Brasil.

Artigo submetido: 29/4/2019.
Artigo aceito: 8/7/2019.

Conflitos de interesse: não há.

DOI: 10.5935/2177-1235.2020RBCP0063

¹ Irmandade da Santa Casa da Misericórdia de Santos, Serviço de Cirurgia Plástica e Queimados, Santos, SP, Brasil.

■ ABSTRACT

Introduction: Continuous positive pressure in the nasal airways (CPAP) is a non-invasive form of ventilation used in premature newborns in intensive care units. However, it can affect the nose of these patients, even evolving with ischemia and columellar necrosis. Several techniques are described to reconstruct the columella, such as skin grafts, composite grafts, local flaps, and free flaps, but the atrial chondrocutaneous graft has stood out. This study aims to describe a case of columella necrosis using CPAP with reconstruction using posterior atrial chondrocutaneous grafting. **Case Report:** A brown, female patient, with a history of prematurity and prolonged use of CPAP when she was born due to hyaline membrane syndrome, developed columella necrosis. The patient underwent posterior auricular chondrocutaneous grafting to reconstruct the columella. She presented a satisfactory surgical result, evolving with 100% graft vitality.

Discussion: Columellar necrosis associated with the use of CPAP can be aesthetically and functionally debilitating, and represents a reconstructive challenge. The options for obtaining acceptable results are limited. However, the use of ear grafts is technically straightforward, uses structurally similar donor tissues, does not cause additional scarring on the nose, is performed in a surgical period, and generally has an excellent result. Posterior auricular composite grafting for columellar reconstruction proved safe, with satisfactory aesthetic and functional results and minimal morbidity in the donor area.

Keywords: Acquired nasal deformities; Necrosis; Continuous positive airway pressure; Reconstructive surgical procedures; Autografts

INTRODUÇÃO

A pressão positiva contínua nas vias aéreas nasais (CPAP) é uma forma não invasiva de ventilação utilizada como método de suporte respiratório no recém-nascido prematuro em unidades de terapia intensiva como alternativa à intubação endotraqueal e à traqueostomia¹⁻⁶. Porém, devido à imaturidade, o nariz destes pacientes pode ser facilmente acometido⁶. A lesão nasal é uma consequência relativamente comum secundária ao CPAP, com incidência em torno de 13,2% a 50%^{1,5}, e pode variar desde edema e eritema até laceração e necrose columelar^{3,5}. Menos de 1% desses pacientes evoluem com isquemia irreversível e necrose, resultando em um espectro de desfiguração nasal².

Pacientes com comprometimento funcional e/ou estético da columela após o uso do CPAP podem necessitar de intervenção². Para a reconstrução columelar, tamanho, simetria, correspondência de cores, textura da pele, condição do tecido circundante e área doadora devem ser considerados⁷. Diversas técnicas têm sido descritas e elas incluem enxertos de

pele, enxertos compostos, retalhos locais e retalhos livres⁷. Dentre estes vários procedimentos, o enxerto composto condrocútâneo auricular é um dos métodos mais vantajosos, pois possibilita a reconstrução da cartilagem estrutural juntamente com a pele, em um único tempo cirúrgico, além da orelha ser consideravelmente semelhante em forma, curva, cor e textura da columela^{1,7}.

O objetivo deste trabalho é relatar um caso de enxerto composto condrocútâneo auricular para reconstrução columelar após necrose pelo uso de CPAP.

RELATO DO CASO

Paciente do sexo feminino, 4 anos, parda, com história de prematuridade (idade gestacional 31 semanas e 4 dias) e sofrimento fetal por descolamento prematuro de placenta, evoluiu com síndrome da membrana hialina, necessitando de ventilação mecânica por 16 dias e pressão positiva contínua nas vias aéreas nasais por mais 8 dias. Em decorrência do uso do CPAP, apresentou lesão de columela com necrose local. Ao exame físico, paciente com ausência

de columela, com conseqüente queda da ponta do nariz (Figura 1). Para reconstrução foi optado pela enxertia composta condrocútânea auricular posterior.

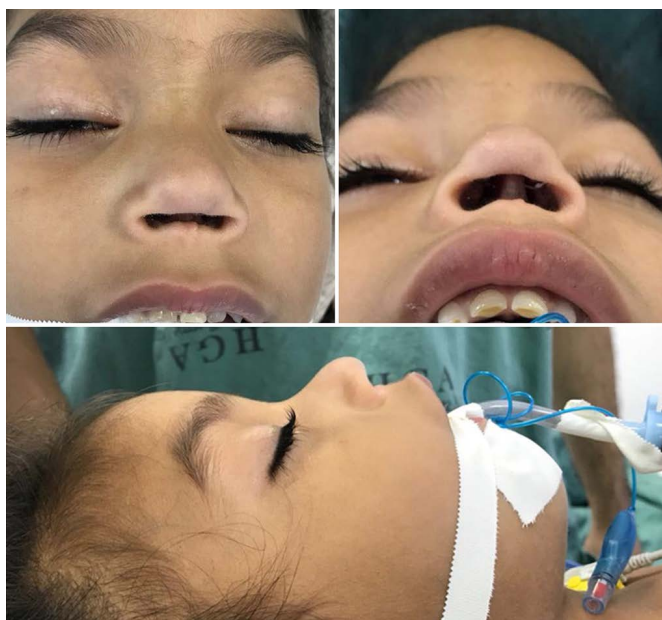

Figura 1. Pré-operatório.

Paciente em decúbito dorsal, sob anestesia geral. Realizada demarcação cirúrgica¹ (Figura 2) no defeito columelar, com linhas transversais nas bordas superior e inferior, unidas por uma linha vertical mediana, bem como da área doadora na região posterior da orelha esquerda com uma elipse (Figura 3). Incisão sobre a marcação auricular, seguida de retirada de enxerto composto contendo pele, tecido celular subcutâneo e cartilagem. Realizada incisão sobre a marcação nasal, com confecção de dois retalhos laterais. Posicionamento do enxerto, com encaixe da cartilagem na base da columela, seguido de sutura do mesmo aos retalhos (Figuras 4 e 5). Curativo compressivo elaborado com gaze.

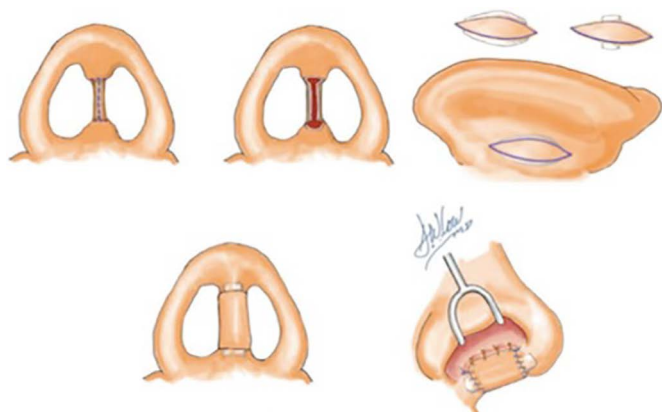


Figura 2. Esquema da marcação cirúrgica.

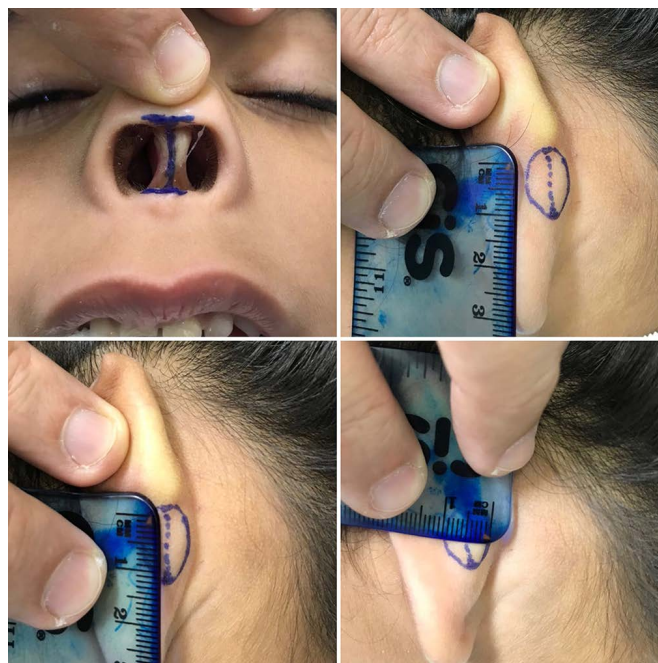


Figura 3. Marcação cirúrgica.

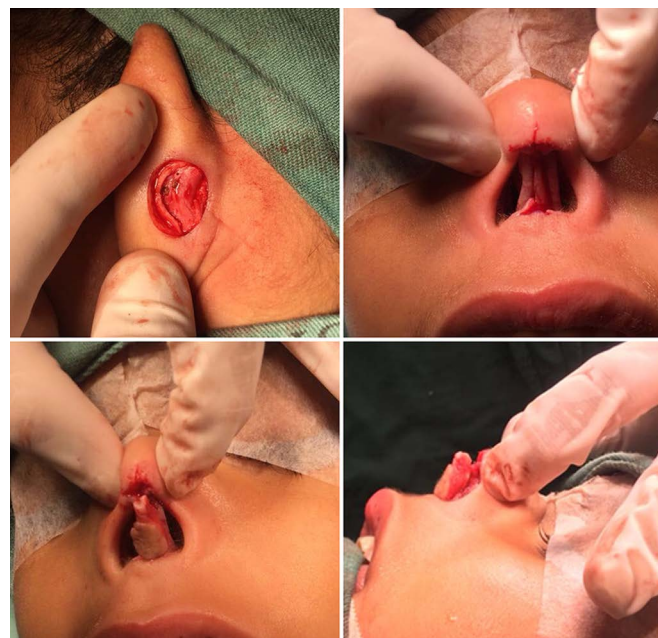

Figura 4. Enxertia composta condrocútânea auricular posterior.

A paciente não apresentou intercorrências, recebendo alta hospitalar no 1º dia de pós-operatório. A ferida operatória mostrava-se sem sinais de complicação, com bom aspecto. A paciente retornou para seguimento ambulatorial e o enxerto apresentava-se com 100% de vitalidade (Figura 6). Ela permanecerá em acompanhamento até a adolescência, para avaliar a necessidade de reabordagem para refinamento estético.

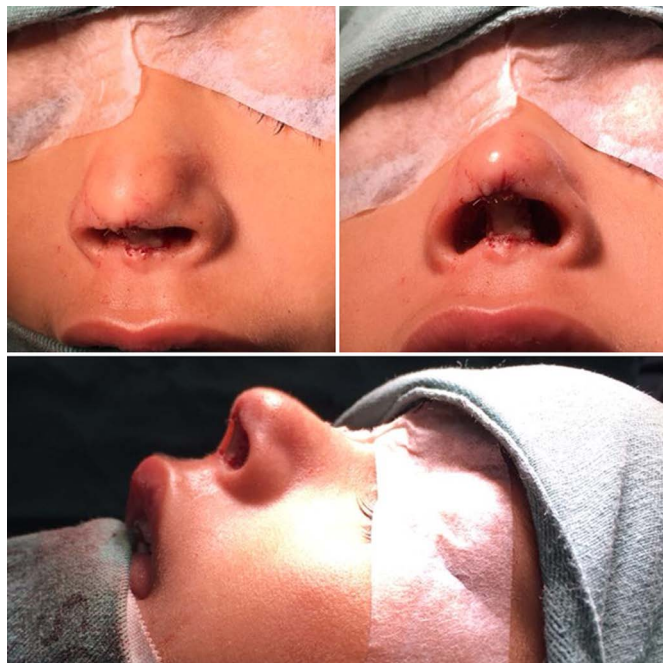

Figura 5. Pós-operatório imediato.

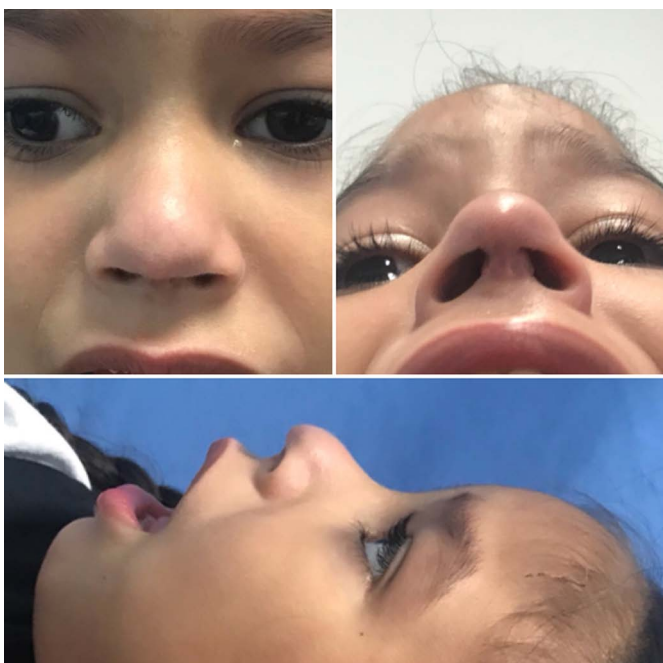

Figura 6. Pós-operatório tardio.

DISCUSSÃO

Embora as iniciativas de enfermagem tenham procurado diminuir a incidência, a lesão nasal continua sendo um problema comum em recém-nascidos pré-termo que recebem suporte respiratório não invasivo, principalmente em prematuros nascidos com menos de 30 semanas de gestação^{2,3,5,6}. A necrose columelar associada ao uso do CPAP pode ser estética e funcionalmente debilitante, e representa um

desafio reconstrutivo². As opções para obter resultados funcionais e cosméticos aceitáveis são limitadas na reconstrução desta delicada subunidade, mas o uso de enxertos compostos é consistente com muitos fundamentos da cirurgia plástica⁸.

A reconstrução nasal requer o manejo de várias camadas simultaneamente em uma forma tridimensional^{7,8}. A prática vem apresentando avanços, desde que os cirurgiões Burget e Menick, em 1985⁹, propuseram o princípio das subunidades do nariz¹⁰. A columela nasal tem sido tradicionalmente uma subunidade difícil de reparar devido a seus contornos únicos, disponibilidade limitada da pele adjacente e vascularização tênue¹⁰. A simplicidade e a elegância do uso de enxertos de orelha compostos para o reparo de tais defeitos já foram reconhecidas em 1896⁸. O procedimento é tecnicamente simples, utiliza tecidos doadores estruturalmente semelhantes, não provoca cicatrizes adicionais no nariz, é realizado em um tempo cirúrgico e geralmente tem um resultado muito satisfatório⁸.

A enxertia composta auricular posterior para reconstrução de columela se mostrou segura e com pouca dificuldade técnica para reparação da lesão descrita. O resultado estético e funcional foi satisfatório, com mínima morbidade da área doadora.

COLABORAÇÕES

GCVFS	Concepção e desenho do estudo, Redação - Preparação do original, Redação - Revisão e Edição
CMM	Concepção e desenho do estudo, Redação - Preparação do original, Redação - Revisão e Edição
MATAF	Concepção e desenho do estudo, Redação - Revisão e Edição
SFF	Concepção e desenho do estudo, Redação - Revisão e Edição
DCL	Metodologia, Supervisão
RPP	Aprovação final do manuscrito, Supervisão

REFERÊNCIAS

1. Chang CS, Swanson JW, Wilson A, Low DW, Bartlett SP. Columellar reconstruction following nasal continuous positive airway pressure injury. *Plast Reconstr Surg*. 2018 Jan;141(1):99e-102e.
2. Chao JW, Raveendran JA, Sauerhammer TM, Rogers GF, Oh AK, Boyajian M. Columellar reconstruction after nasal continuous positive airway pressure associated necrosis. *J Craniofac Surg*. 2017 Jun;28(4):928-30.
3. Günlemez A, Isken T, Gökalp AS, Türker G, Arisoy EA. Effect of silicon gel sheeting in nasal injury associated with nasal CPAP in preterm infants. *Indian Pediatr*. 2010 Mar;47(3):265-7.

4. Yong SC, Chen SJ, Boo NY. Incidence of nasal trauma associated with nasal prong versus nasal mask during continuous positive airway pressure treatment in very low birthweight infants: a randomised control study. *Arch Dis Child Fetal Neonatal Ed.* 2005 Nov;90(6):F480-3.
5. Li Y, Sepulveda A, Buchanan EP. Late presenting nasal deformities after nasal continuous positive airway pressure injury: 33-year experience. *J Plast Reconstr Aesthet Surg.* 2015 Mar;68(3):339-43.
6. Imbulana DI, Manley BJ, Dawson JA, Davis PG, Owen LS. Nasal injury in preterm infants receiving noninvasive respiratory support: a systematic review. *Arch Dis Child Fetal Neonatal Ed.* 2018 Jan;103(1):F29-35.
7. Son D, Kwak M, Yun S, Yeo H, Kim J, Han K. Large auricular chondrocutaneous composite graft for nasal alar and columellar reconstruction. *Arch Plast Surg.* 2012 Jul;39(4):323-8.
8. Teltzrow T, Arens A, Schwipper V. One-stage reconstruction of nasal defects: evaluation of the use of modified auricular composite grafts. *Facial Plast Surg.* 2011 Jun;27(3):243-8.
9. Burget GC, Menick FJ. The subunit principle in nasal reconstruction. *Plast Reconstr Surg.* 1985 Ago;76(2):239-47.
10. Sherris DA, Fuerstenberg J, Danahey D, Hilger PA. Reconstruction of the nasal columella. *Arch Facial Plast Surg.* 2002 Jan/Mar;4(1):42-6.

***Autor correspondente:**

Giovanna Calil Vicente Franco de Souza

Rua Alferes Ângelo Sampaio, 967, Apart. 801, Bairro Água Verde, Curitiba, PR, Brasil.

CEP: 80250-120

E-mail: giovannacvfsouza@hotmail.com