







Reconstrução areolar com pele palpebral

Areolar reconstruction using eyelid skin

CARLOS ALBERTO JAIMOVICH¹ 
JOÃO PAULO FIGUEIREDO^{1*} 
WALTER MARROU^{1,2} 
JOÃO PAULO VERBICARIO¹ 

Instituição: Santa Casa de Misericórdia do
Rio de Janeiro, RJ, Brasil.

Artigo submetido: 2/5/2019.
Artigo aceito: 21/10/2019.

Conflitos de interesse: não há.

DOI: 10.5935/2177-1235.2019RBCP0227

■ RESUMO

Introdução: Sabe-se que o câncer de mama é hoje a segunda neoplasia mais frequente entre as mulheres, as quais são submetidas desde a tratamentos clínicos até cirúrgicos mutilantes da mama. Ter mamas bonitas e harmoniosas é um direito legítimo, sendo assim o conceito de reconstrução mamária e do complexo areolopapilar, se torna importante na reinserção social feminina. Este estudo visa apresentar uma técnica eficaz de reconstrução areolar, utilizando enxerto cutâneo livre palpebral bilateral, demonstrando sua eficácia através de resultados fotográficos, comparação com outras técnicas já descritas e questionários de satisfação dos pacientes.

Resultados: Foram avaliados, retrospectivamente, 50 pacientes operados de reconstrução areolar com enxerto de pele palpebral e outras técnicas já descritas, operados por um único cirurgião sênior. O grupo de pacientes operados com pele palpebral não obtiveram diferenças significativas dentro da análise de resultados, comparados com outras técnicas de reconstrução. Houve boa satisfação por parte dos pacientes, quanto ao resultado das cirurgias das aréolas. **Conclusão:** O estudo obteve baixos índices de complicações, apresentando-se como boa opção terapêutica, dentro do arsenal cirúrgico de reconstrução areolar.

Descritores: Mamilos; Mama; Reconstrução; Pálpebras; Pele.

¹ Santa Casa da Misericórdia, Rio de Janeiro, Rio de Janeiro, Brasil.

² Universidad Científica del Sur, Lima, Lima, Peru.

■ ABSTRACT

Introduction: Breast cancer is currently the second most common neoplasm among women who undergo clinical treatments and breast-mutilating surgeries. Having beautiful and harmonious breasts is a legitimate right, so the concept of reconstructing the breast and nipple-areolar complex becomes important in female social reinsertion. This study aimed to present an effective technique of areolar reconstruction using free bilateral eyelid skin grafts and demonstrate its effectiveness through photographic results, comparison with previously described techniques, and patient satisfaction questionnaires. **Results:** The authors retrospectively evaluated 50 patients who underwent areolar reconstruction with eyelid skin grafts and other techniques performed by a single senior surgeon. Patients who underwent eyelid skin graft surgery did not achieve significantly different results from those who underwent other reconstruction techniques. Patients who underwent areola surgeries reported good satisfaction. **Conclusion:** The study revealed low complication rates and demonstrated that the use of eyelid skin is a good therapeutic option for areolar reconstruction.

Keywords: Nipples; Breast; Reconstruction; Eyelids; Skin .

INTRODUÇÃO

Ter mamas bonitas e harmoniosas é um direito legítimo, que, portanto, não pode ser menosprezado¹. Sendo assim, o conceito de reconstrução mamária, está dentro das cirurgias reparadoras, correlacionando um grupo especial de pacientes, como as portadoras da neoplasia de mama².

O câncer de mama é ainda o mais incidente nas mulheres, atrás apenas da neoplasia de pele não melanoma, representando cerca de 25% dos novos casos de câncer a cada ano no país³. Esta doença, nas mulheres, já alcança todos os níveis de mídia e linguagem, sendo a oncologia, a mastologia e a cirurgia plástica, entidades internacionais na defesa e combate da mesma, com o objetivo de devolver à paciente a sua dignidade e identidade feminina^{4,5}.

Entre as diversas técnicas operatórias de reconstrução mamária, destacam-se: TRAM (*Transverse Rectus Abdomine Muscle*), desenvolvida por Hartrampf, Sheflan e Black, em 1982⁶; o retalho de músculo grande dorsal (ou *Latissimus dorsi*), por Tanzini, em 1906⁷; e a utilização de expansores mamários, desenvolvida por Radovan, em 1982⁸. Dentre outras, mais recentemente são citadas a utilização de implantes de silicone e a lipoenxertia, compondo opções cirúrgicas, dentro de suas indicações².

Anatomicamente, é importante a observação de que a mama feminina possui um formato cônico de base circular, onde o ápice é representado por uma estrutura de pele mais delgada, normalmente de coloração mais

hipercrômica, em relação ao resto do corpo, sendo o vínculo de acomodação oral do lactente, chamado Complexo Areolopapilar (CAP)¹, fundamental à sua presença em uma mama reconstruída, já que configura um trinômio, como: lactação, morfologia (forma, dimensão e proporção estética) e sexualidade (sensibilidade e sensualidade). Portanto, ao abordarmos o tema reconstrução mamária, também estamos debatendo sobre Reconstrução do Complexo Areolopapilar^{2,9}.

Ao abordar o tema blefaroplastia, entende-se sobre um procedimento cirúrgico, que pode ser de resolução estética e/ou reparadora. Tal procedimento consiste na reconstrução dos tecidos que cobrem o globo ocular, por inúmeras causas, como doenças congênitas ou tumorais, e desordens de flacidez das estruturas palpebrais relacionadas à idade, afetando ou diminuindo o campo visual do paciente. No entanto, além do reparo funcional, proporciona também a atenuação de estigmas relacionados ao envelhecimento, na região do terço superior da face, sendo uma cirurgia cosmética muito procurada por pacientes do sexo feminino, principalmente na terceira idade^{10,11,12,13,14}.

Histologicamente, a pele palpebral também se assemelha com a pele areolar por ser mais delgada, possuir um epitélio classificado como estratificado pavimentoso queratinizado, com presença considerável de melanina na lâmina basal e ausência de pelos, apresentando-se como uma boa área doadora para a confecção de uma “neoareola”¹⁵.

Diante de tais conceitos teóricos, estatísticos e anatomohistológicos, entendemos que a pele palpebral

é uma excelente opção de enxerto para reconstrução areolar, o que será demonstrado nesta monografia, abordando aspectos já mencionados na literatura, avaliando casos operados pela técnica proposta e analisando o aspecto psicológico de todos os pacientes estudados.

OBJETIVO

Objetivo Geral

Demonstrar uma opção viável de reconstrução areolar, utilizando enxerto de pele total palpebral bilateral.

Objetivos Específicos

Analisar a aplicabilidade da técnica;
Comparar a eficácia da técnica com outros métodos de reconstrução.

MÉTODOS

Desenho do estudo

Realizado estudo clínico retrospectivo, do tipo descritivo em pacientes operados por cirurgião plástico sênior, sexo masculino, professor assistente do serviço de cirurgia plástica da Santa Casa de Misericórdia do Rio de Janeiro, Brasil (antiga 38ª enfermaria).

Coleta de dados

Realizado levantamento de pacientes operadas através de programa de dados de prontuários digitalizados. Foram levantados todos os prontuários que tivessem o registro “Reconstrução Mamária” ou “Reconstrução do Complexo Areolopapilar”, operadas pelo mesmo cirurgião sênior do estudo, entre os anos 1995 e 2015.

Amostra

Foram aplicados critérios de inclusão para a amostragem do estudo, de modo que estes prontuários obtivessem registros fotográficos completos de momentos pré e pós-operatórios (mínimo 6 meses de evolução), coloridos, onde todos os registros fossem feitos pela equipe profissional de fotografias da instituição ou pelo cirurgião sênior, com descrições cirúrgicas, evolução médica, contato telefônico dos pacientes, e terem sido submetidos a reconstrução areolar.

Os critérios de exclusão, foram: prontuários incompletos; fotografias em preto e branco, ou ausência

das mesmas; ausência de descrições cirúrgicas ou evoluções médicas; ausência de contato telefônico das pacientes; não existir reconstrução areolar durante a evolução; e casos diferentes de reconstrução mamária ou areolar, pós câncer de mama.

Avaliação fotográfica

Das pacientes selecionadas, foram escolhidos aleatoriamente, através de sorteio digital, 10 prontuários do grupo reconstruído com pele palpebral e 10 prontuários do grupo com outras técnicas, totalizando 20 pacientes, que terão suas fotografias (n=20) submetidas a análises macroscópicas por profissionais.

Foi utilizado programa digital numerário para sorteios “*random.org – Random Integer Generator*”, para as seleções aleatórias do estudo.

Escolhidos 5 cirurgiões plásticos, brasileiros, reconhecidos como especialistas pela Sociedade Brasileira de Cirurgia Plástica (SBCP), todos do sexo masculino, com no mínimo 10 anos de experiência em reconstrução mamária aos quais foram apresentadas as 20 fotografias, sem mencionar proposta de estudo, questionando apenas a satisfação do aspecto das neoaréolas, não demonstrando quais foram reconstruídas com pele palpebral.

Dentre essas imagens usadas, as fotografias “A”, “B”, “C”, “D”, “E”, “F”, “G”, “H”,

“I” e “J” representaram aréolas reconstruídas com pele palpebral, e as fotografias “L”, “M”, “N”, “O”, “P”, “Q”, “R”, “S”, “T” e “U” com pele da região superior interna da coxa e região inguinal. Os avaliadores aplicaram notas únicas para cada resultado fotográfico, de 1 (um) a 5 (cinco) pontos, em valores inteiros, para cada resultado fotográfico, levando em consideração 3 (três) critérios: a) cor; b) textura e c) simetria.

Casos

Serão ilustrados nos resultados, 5 (cinco) casos completos, mostrando arquivo fotográfico pré e pós-operatórios (alguns perioperatórios) de pacientes submetidos à técnica proposta de reconstrução areolar por diferentes tipos de reconstruções mamárias.

Aplicação de questionário

Realizado contato telefônico das pacientes selecionadas, sendo aplicado questionário de satisfação (Apêndice 1), realizado e registrado pelo autor. Este questionário obedeceu a escala de satisfação SATIS-BR.

Incluiu-se no estudo apenas as pacientes que ainda obtinham o contato telefônico do prontuário, não se fazendo valer número de tentativas maiores de 5 vezes, durante 24 horas, aos ausentes. Pacientes que

não obtinham mais o registro, ou houve atendimento de outros devido ausência, não participaram do estudo.

Descrição cirúrgica

Foram analisadas as descrições cirúrgicas de todas as pacientes estudadas, tendo em vista a importância dos passos para uma segura condução operatória. Tal sequência pode ser resumida a seguir:

- 1) Decúbito dorsal;
- 2) Coxim sob poplíteos;
- 3) Placa de bisturi elétrico em panturrilha;
- 4) Venóclise em membro superior contralateral ao lado mastectomizado;
- 5) Anestesia geral;
- 6) Antissepsia com clorexidine;
- 7) Campos cirúrgicos;
- 8) Infiltração com Xylocaína 2% + Adrenalina (1:200.000) + SF0,9% + Bicarbonato de Sódio;
- 9) Reconstrução do CAP:
Ressecção de faixa de pele total palpebral superior bilateral + hemostasias + sutura em chuleio de bordas com Nylon 6-0;
Colocação de pele ressecada em meio de solução de SF0,9%;
Marcação de “Ponto A” de Pitanguy em “neomama” + confecção de retalho cutâneo para reconstrução de papilla + decorticação de área areolar;
- 13) Enxertia cutânea de pele palpebral bilateral superior, preenchendo toda área circular decorticada.
- 10) Suturas com mononylon e monocryl + Curativo de BROWN.

RESULTADOS

Foram levantados, primariamente, 74 pacientes dos prontuários digitalizados, sendo 33 pacientes submetidas à reconstrução areolar com enxerto de pele palpebral e 41 pacientes com aréolas reconstruídas por outras técnicas, todas operadas pelo cirurgião sênior, já mencionado na metodologia.

Dentre os 74 casos relacionados, 58 pacientes foram de reconstrução mamária pós-mastectomia, já sendo selecionadas, e 16 de reconstruções do CAP, devido necrose total pós-mamoplastias redutoras, realizadas no serviço, sendo, portanto, excluídas.

Após aplicação de critérios de exclusão, foram selecionados 50 (n=50) prontuários, utilizados para o estudo, onde 21 foram casos de reconstrução com pele palpebral e 29 de reconstruções com outras técnicas.

Das pacientes submetidas a reconstrução mamária (n=50), observamos 12 casos operados por TRAM, 10 casos operados por retalhos pediculados com

músculo grande dorsal (Latissimus dorsi) e 28 casos operados, utilizando a expansão tecidual (Tabela 1).

Tabela 1. Número de casos referentes aos tipos de reconstrução mamária.

Técnicas de Rec. Mamária	Nº de casos
TRAM	12
L. Dorsi	10
Expansores	28

Os resultados obtidos na avaliação macroscópica pelos 5 (cinco) profissionais, numerados de “1” a “5”, foram realizadas para as 20 fotografias (Fotos de “A” a “U”) de reconstruções areolares (Tabela 2). As fotos de “A” a “J”, referentes ao grupo de reconstruções areolares com pele palpebral, receberam notas entre 3 e 5 pontos. As fotos de “H” a “U” referentes a reconstruções com outras técnicas, também receberam notas entre 3 e 5 pontos.

Tabela 2. Distribuição de notas de 1 a 5 pontos para resultados de reconstrução areolar com enxertos cutâneos de áreas doadoras variadas, através de fotografias

	Profis-sional 1	Profis-sional 2	Profis-sional 3	Profis-sional 4	Profis-sional 5
Foto A	4	4	3	4	4
Foto B	5	5	4	5	5
Foto C	5	4	4	3	5
Foto D	4	5	5	4	4
Foto E	4	4	5	5	4
Foto F	5	4	4	3	4
Foto G	4	4	5	4	4
Foto H	4	5	5	4	4
Foto I	5	3	3	4	3
Foto J	4	4	4	4	4
Foto L	3	3	3	3	4
Foto M	4	5	4	4	5
Foto N	5	4	4	5	4
Foto O	5	4	4	4	4
Foto P	4	4	3	3	3
Foto Q	4	4	3	3	3
Foto R	3	5	4	5	4
Foto S	4	4	4	5	4
Foto T	5	4	4	3	3
Foto U	3	4	3	3	4

Foram testadas as notas do grupo reconstruído com pele palpebral e o grupo de outras técnicas,

comparando a média aritmética dos grupos e aplicando um teste paramétrico e não-pareado chamado de *T de Student*, demonstrando que os valores de avaliação foram equivalentes entre o grupos de reconstrução com pálpebras e o com outras técnicas de enxerto, não havendo uma diferença estatisticamente significativa entre os grupos ($p=0,1036$) (Figura 1).

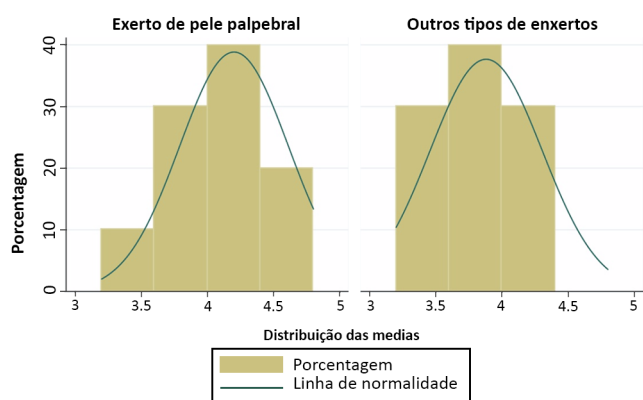


Figura 1. Distribuição de médias dos scores das avaliações de enxertos.

Dentre os resultados obtidos da avaliação de satisfação das pacientes, referentes aos resultados das aréolas, dos 50 números de telefone registrados, apenas 32 pacientes foram contactadas, devido os registros dos restantes terem sido inexistentes. 21 pacientes se disseram “muito satisfeitas”, 4 responderam “satisfeita”, 4 foram “indiferentes” e 3 se disseram “insatisfeitas”. Nenhuma paciente, respondeu “muito insatisfeita”. Todos as pacientes que foram contactadas e fizeram reconstrução com pele palpebral, responderam “muito satisfeito” e “satisfeita” (Figura 2).

Questionário de satisfação

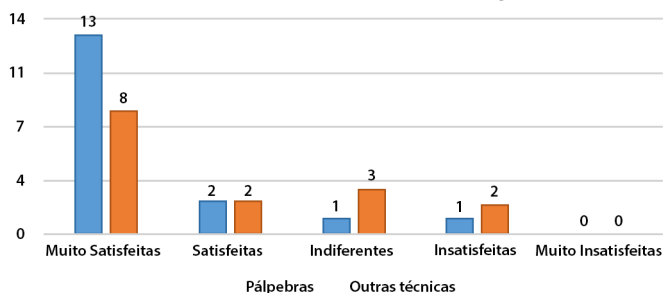


Figura 2. Distribuição dos pacientes em relação ao grau de satisfação quanto ao resultado das aréolas reconstruídas.

Todos os planos cirúrgicos, de reconstrução mamária, consistiram em um primeiro tempo de cirurgia, utilizando uma das técnicas citadas, e posteriormente o segundo tempo operatório, voltados para a simetrização e reconstrução do complexo areolopapilar, momento na qual foi aplicada a técnica proposta pelo estudo.

Dentre as complicações, houve 2 casos de perda parcial do enxerto (menor que 10% da área enxertada), 1 caso de hipocromia e 1 caso de hiperchromia (Figura 3).

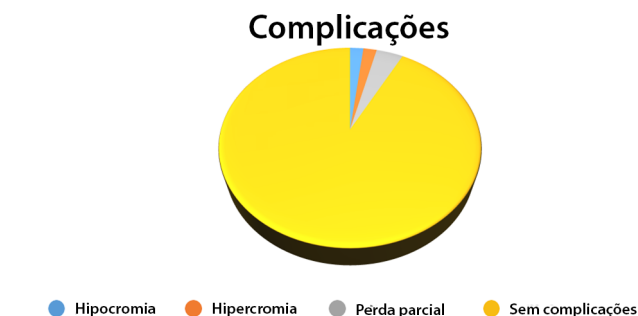

Figura 3. Distribuição de complicações das reconstruções palpebrais.

A continuação mostraremos fotos de 5 pacientes que foram submetidas à reconstrução mamária e reconstrução do CAP com enxerto total de pele palpebral (Figuras 4, 5, 6, 7 e 8).

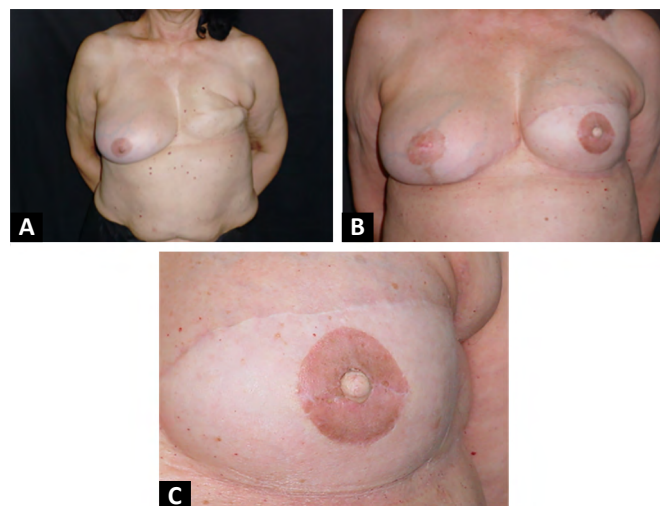


Figura 4A. Pré-operatório de reconstrução mamária à esquerda com expansor e reconstrução do CAP. B. Pós-operatório de 5 meses de reconstrução mamária com expansor à esquerda e reconstrução do CAP com pele palpebral superior bilateral. C. Imagem demonstrando o CAP reconstruído com pele palpebral com 5 meses de pós-operatório mostrando coloração assumida.

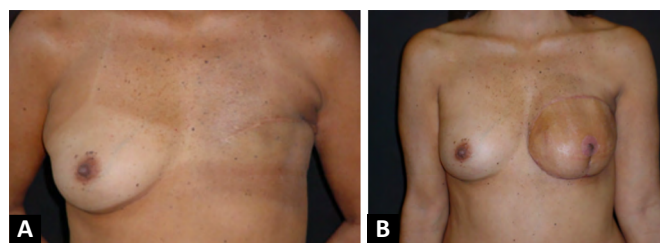


Figura 5A. Pré-operatório de reconstrução mamária por TRAM à esquerda. B. Pós-operatório de 3 meses de reconstrução mamária por TRAM à esquerda e reconstrução do CAP.

DISCUSSÃO

Com a evolução dos estudos das técnicas operatórias de mastectomia, as grandes ressecções atribuídas por Halsted, deram lugar a cirurgias menos radicais associadas a terapias paralelas, como a quimioterapia e radioterapia, poupando a musculatura torácica, e muitas vezes pele mamária, como nos casos de adenomastectomia subcutânea poupadora de pele, quando bem indicadas, e as quadrantectomias¹⁶.

Essa evolução faz com que as cirurgias de reconstrução mamária com uso de expansores tomem maior espaço no arsenal de técnicas operatórias do cirurgião, deixando as opções de retalhos autógenos pediculados como segunda opção, devido à maior morbidade, o que pode explicar um maior número de reconstruções mamárias com uso de expansores, levantados nos resultados do estudo⁸.

Ainda que seja um tema de grande discussão, percebe-se que a opção de reconstrução mamária pós-mastectomia, imediata ou tardia, em 2 (dois) tempos ou tempo único, está de acordo com a experiência do cirurgião. Sendo levados em consideração: 1) Garantia de tumor totalmente ressecado; 2) Garantia de doença oncológica resolvida; 3) Expansão tecidual gradual máxima; 4) Garantia de retalho pediculado rodado, pérvio sem sofrimento; e 5) Tempo cirúrgico e anestésico. Dos pacientes avaliados, de reconstrução mamária, todos reconstruíram aréola com pele palpebral em um segundo tempo cirúrgico de reconstrução. Mostrando por parte do cirurgião sênior que aplica a técnica, a necessidade primária de dar volume à área desprovida de mama, a qual após estabelecida, planeja-se a simetrização e a reconstrução do CAP².

As avaliações das fotografias pelos profissionais mostram que as reconstruções areolares com enxerto palpebral podem se apresentar com bons aspectos morfológicos, quando comparado ao grupo de pacientes submetidos a outras reconstruções.

Não se pode afirmar, que se trata de uma melhor técnica cirúrgica, em relação as demais, visto que existiu uma equivalência de resultados de análises fotográficas, entre os dois grupos, considerados normais, para os cálculos das médias. Porém, é possível afirmar que a técnica proposta é capaz de reproduzir resultados tão aceitos quanto os de demais técnicas de reconstrução areolar, podendo ser considerada mais uma opção dentro do arsenal técnico do cirurgião plástico¹⁷.

Fazendo uma análise comparativa das notas atribuídas pelos profissionais, com as respostas das pacientes no questionário de satisfação, percebeu-se divergências quanto aos resultados. Houve uma paciente que obteve nota máxima (5 pontos) por parte do profissional e satisfação moderada (“satisfeita”) por

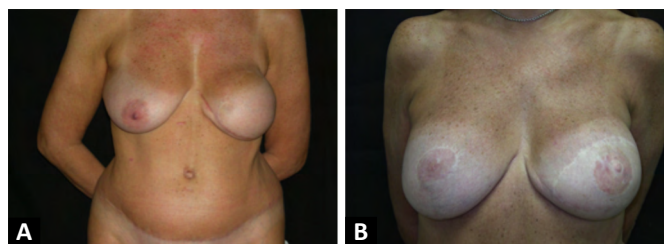


Figura 6A. Pré-operatório de segundo tempo de reconstrução mamária por TRAM à esquerda. **B.** Pós-operatório de 4 anos de segundo tempo de reconstrução mamária por TRAM à esquerda com reconstrução do CAP com pele palpebral.

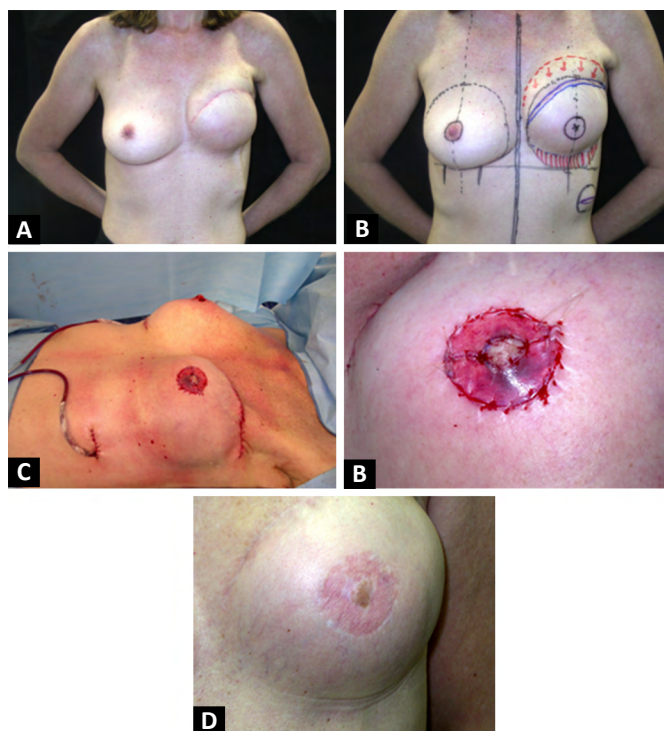


Figura 7A. Pré-operatório de segundo tempo de reconstrução mamária com expansor à esquerda. **B.** Plano cirúrgico de segundo tempo de reconstrução mamária com expansor à esquerda, mais simetrização, mais reconstrução do CAP com pele palpebral à esquerda. **C.** Perioperatório do segundo tempo de reconstrução mamária com expansor à esquerda, mais simetrização, mais reconstrução do CAP com pele palpebral à esquerda. **D.** Imagem demonstrando o perioperatório do CAP reconstruído com pele palpebral. **E.** Imagem demonstrando o pós-operatório do CAP de 1 ano e 5 meses reconstruído com pele palpebral.

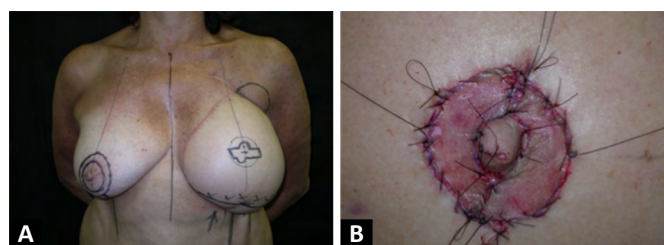


Figura 8A. Plano cirúrgico de segundo tempo de reconstrução mamaria por TRAM à esquerda, mais simetrização, mais reconstrução do CAP com pele palpebral à esquerda. **B.** Imagem demonstrando o perioperatório do CAP reconstruído com pele palpebral.

parte da paciente. O mesmo ocorreu inversamente, em 2 casos, onde profissionais atribuíram notas regulares (ex: 3 pontos), e as respectivas pacientes responderam “muito satisfeito”. Essas comparações mostraram um possível viés, devido análises subjetivas de resultado, podendo estar ligado aos critérios técnicos do profissional e expectativa da paciente.

Outro dado importante, são os baixos índices de complicações, que se mantêm em 2% para hipercromia e hipocromia, ou perda parcial menor de 10% de área enxertada, visto em 4% dos casos estudados. Proporções compatíveis a literatura para enxertos cutâneos de pele total. Acredita-se também, que após ressecada a faixa de pele palpebral, resultante de blefaroplastia superior, o refinamento do retalho ressecando tecido conectivo, promove melhores resultados quanto a textura e coloração^{18,19}. A avaliação psicológica das pacientes selecionadas revelou que a técnica tem uma função social importante, visto que está diretamente ligada a melhora da autoestima e satisfação de resultado. A realização de uma blefaroplastia, procedimento estético, em prol de uma reconstrução final da anatomia feminina, faz com que a técnica seja a única, dentre as demais, a ser capaz de proporcionar uma melhora estética de sua área doadora, trazendo sinais de rejuvenescimento do terço superior da face, fazendo com que as pacientes se sintam beneficiadas^{11,19}.

A blefaroplastia, é considerada uma das cirurgias plásticas estéticas mais comuns no mundo, tendo baixos índices de complicações, que em sua maioria consistem em hematomas e quemoses²⁰. Ainda assim, Beier, Breuel e Leffler, em 2009²⁰, demonstrou uma taxa muito baixa de complicações, com bom a muito bons resultados estéticos para reconstrução areolar, usando retalho composto (local ou mamilo contralateral), juntamente com enxertos totais de pele palpebral²¹. Em 2009, Kruavit²¹ demonstrou uma taxa de complicação de 3,8% pós-blefaroplastia, feitas em 6215 pacientes num período de 18 anos.

Dentre as limitações do estudo, citamos o número total amostral de prontuários avaliados, visto que não foi realizado em um serviço oncológico de referência em cirurgias de reconstrução mamária e pelo fato de apenas serem levantados pacientes operados por um único profissional. As qualidades das fotografias, sofrem diferenciações em 20 anos (1995-2015) de acompanhamento. Isto se explica devido ao avanço tecnológico e a existência de recursos mais modernos os quais podem se apresentar como viés de comparação entre as notas dos profissionais. Outro fator negativo é o baixo número de estudos específicos sobre reconstrução areolar encontrado desde a sua história até técnicas mais usadas, dificultando dissertações

e desenvolvimento do assunto, diferentemente das técnicas de reconstrução papilar.

Os 16 prontuários de reconstrução areolar com pele palpebral em pacientes com necrose de CAP pós-mamoplastia, não foram incluídos na amostra devido à possibilidade de viés de resultados, haja vista sítios receptores de enxerto em diferentes situações.

A aplicação do questionário de satisfação não foi realizada em todo seu número amostral devido à metodologia ser feita por contato telefônico, sendo alguns pacientes não contactadas por não obterem mais os registros dos números. A aplicação não presencial pode influenciar na decisão das respostas. Tal método é proposto para comparação de características psicológicas, antes e depois dos resultados, devido à grande procura dessas pacientes nos consultórios, focando a reinserção social²².

Este estudo não se apresenta como pioneiro na descrição da técnica, mas mostrou-se mais ampliado, com maior número de casos e dados adicionais, comparado ao estudo proposto por Friedrich, em 2013²³.

CONCLUSÃO

Os resultados obtidos neste estudo, demonstraram que a técnica proposta é não apenas viável, mas também eficaz, com baixos índices de complicação e altos índices de satisfação. Sendo assim, mais uma alternativa no arsenal técnico do cirurgião, que consiste em trazer de volta a integridade física feminina, e propõe novos estudos de apresentação de técnica operatória, tais quais, além de reconstruir parte integrante da mama, se evidencia por produzir benefício estético na área doadora.

A técnica proposta não sofre interferência, em termos de evolução, em nenhum dos tipos específicos de reconstrução mamária informados, podendo ser aplicada em qualquer situação, diante da decisão cirúrgica atribuída pelo profissional.

Este estudo finalmente conclui, que por mais que exista uma divisão teórica entre as cirurgias plásticas estética e reconstrutora, haja vista a existência de revistas científicas e sociedades internacionais específicas, atualmente essas distâncias se tornam cada vez menores. Percebeu-se que nesta técnica, foram utilizados princípios cosméticos e reparadores em um mesmo procedimento, em prol de um melhor resultado ao paciente.

COLABORAÇÕES

CAJ

Análise e/ou interpretação dos dados, Aprovação final do manuscrito, Concepção e desenho do estudo, Realização das operações e/ou experimentos, Redação - Revisão e Edição

- JPF** Análise e/ou interpretação dos dados, Análise estatística, Aprovação final do manuscrito, Coleta de Dados, Concepção e desenho do estudo, Realização das operações e/ou experimentos, Redação Preparação do original
- WM** Análise e/ou interpretação dos dados, Análise estatística, Redação - Revisão e Edição, Software
- JPV** Aprovação final do manuscrito, Concepção e desenho do estudo, Redação - Revisão e Edição, Supervisão

REFERÊNCIAS

- Jaimovich CA. Mamilo hipertrófico – Contribuição ao estudo de sua reparação cirúrgica. A técnica em “W”. *Rev Bras Cir Plást.* 1982;72(2):123-130.
- Ribeiro RC, Saltz R. Cirurgia da mama, estética e reconstrutora. 2ª ed. São Paulo: Thieme Revinter; 2012.
- Ministério da Saúde (BR). Instituto Nacional de Câncer José Alencar Gomes da Silva (INCA). Estimativa 2016: incidência de câncer no Brasil [Internet]. Rio de Janeiro (RJ): INCA; 2015. Disponível em: <http://www2.inca.gov.br/wps/wcm/connect/tiposdecancer/site/home/mama>
- Silva LC. Câncer de mama e sofrimento psicológico: aspectos relacionados ao feminino. *Psicol Estud.* 2008 Abr/Jun;13(2):239-237.
- Cosac O, Camara Filho JPP, Barros APGSH, Borgatto MS, Esteves BP, Curado DMC, et al. Reconstruções mamárias: estudo retrospectivo de 10 anos. *Rev Bras Cir Plást.* 2013 Mar;28(1):59-64.
- Hartrampf CR, Schefflan M, Black PW. Breast reconstruction with a transverse abdominal island flap. *Plast Reconstr Surg.* 1982 Feb;69(2):216-25.
- Tanzini I. Spora il mio nuova processo di amputazione della mammella. *Riforma Medica.* 1906;22:757.
- Radovan C. Breast reconstruction after mastectomy using the temporary expander. *Plast Reconstr Surg.* 1982 Feb;69(2):195-208.
- Cunha RJC, Jaimovich CA, Nogueira AJS, Lins DSMR, Nogueira CF. Reduced mastoplasty: modified Silveira Neto’s tactical maneuver for ascension of the nippleareola complex. *Arq Bras Med Nav.* 1990 Sep/Dec;52(3):65-83.
- Hahn S, Holds JB, Couch SM. Upper lid blepharoplasty. *Facial Plast Surg Clin North Am.* 2016 May;24(2):119-27.
- Ishizuka CK. Autoestima em pacientes submetidas a blefaroplastia. *Rev Bras Cir Plást.* 2012 Mar;27(1):31-36.
- Saito FL, Gemperli R, Hiraki PY, Ferreira MC. Cirurgia de ptose palpebral: análise de dois tipos de procedimentos cirúrgicos. *Rev Bras Cir Plást.* 2010;25(1):11-17.
- Zanella PSM, Castro CC, Boechat CEJ, Aboudib JH. Tratamento de rugas glabellares por abordagem transpalpebral dos músculos corrugadores do supercílio. *Rev Bras Cir Plást.* 2006;21(2):97-101.
- Lessa S, Sebastiá R, Nanci M, Flores E, Sforza M. A síndrome do blefarocalásio e sua diferenciação com dermocalásio. *Rev Bras Cir Plást.* 2007;22(2):89-96.
- Sand JP, Zhu BZ, Desai SC. Surgical anatomy of the eyelid. *Facial Plast Surg Clin North Am.* 2016 May;24(2):89-95.
- Standring S. Gray’s Anatomia: A base anatômica da prática clínica. 40a ed. Rio de Janeiro: Elsevier Ltda.; 2008.
- Rosique MJF, Arantes HL. Reconstrução do Complexo Areolopapilar e refinamentos técnicos. In: Mélega JM, Viterbo F, Mendes FH, organizadores. *Cirurgia Plástica – os princípios e a atualidade.* Rio de Janeiro: Guanabara Koogan; 2011. p. 762-66.
- Mélega JM, Viterbo F, Mendes FH. *Cirurgia Plástica – os princípios e a atualidade.* Rio de Janeiro: Guanabara Koogan; 2011.
- Glavas IP. The diagnosis and management of blepharoplasty complications. *Otolaryngol Clin North Am.* 2005 Oct;38(5):1009-21.
- Beier JP, Breuel C, Leffler M, Bani B, Beckmann MW, Horch RE, et al. Rekonstruktion des Mamillen-Areola-Komplexes durch lokale Lappenplastik oder “Nipple-sharing” in Kombination mit Vollhauttransplantation aus den Oberlidern. *Senologie.* 2009;6(2).
- Kruavit A. Asian blepharoplasty: an 18-year experience in 6215 patients. *Aesthet Surg J.* 2009 Jul/Aug;29(4):272-83.
- Raaf CAL, Derks EAJ, Torensma B, Honig A, Vrounenraets BC. Breast reconstruction after mastectomy: does it decrease depression at a long-term?. *Gland Surg.* 2016 Aug;5(4):377-84.
- Friedrich OL, Heil J, Golatta M, Domschke C, Sohn C, Blumstein M. Upper blepharoplasty for areola reconstruction. *Gerburshilfe Frauenheilkd.* 2013 Jul;73(7):720-23.

*Autor correspondente:

João Paulo Figueiredo

Avenida das Américas, 8585, Grupo 411, Barra da Tijuca, Rio de Janeiro, RJ, Brasil.

CEP: 22793-081

E-mail: jpofigueiredo@gmail.com