






Aumento da projeção da ponta nasal com “pseudo-retalhos” obtidos dos excessos cefálicos laterais das cartilagens alares

Increased nasal tip projection with "pseudo-flaps" using excess lateral cephalic alar cartilage

ANTÔNIO ROBERTO BOZOLA^{1*} 
ALEXANDRE CARONI BOZOLA¹ 
CAMILA GARCIA SOMMER¹ 

■ RESUMO

Introdução: O aumento da projeção da ponta nasal às vezes se torna necessário para a obtenção de uma boa proporção entre ela e o dorso. Inúmeras técnicas e táticas são descritas com essa finalidade utilizando enxertos cartilagosos obtidos do septo nasal, concha auricular e cartilagem costal. Quando esse aumento deve ser discreto é proposto o uso dos excedentes de cartilagens alares laterais em forma de “pseudo-retalhos”.

Métodos: Em rinoplastias abertas primárias os excedentes das cartilagens alares, geralmente removidas, são utilizados como “pseudo-retalhos”, dobrados sobre si mesmos, em forma de “suspensório de soldado francês”, sobre o domus das cartilagens alares, tendo como acolchoamento de apoio os tecidos moles delas próprias, e o tecido mole interdomal, geralmente desprezado, que é liberado, e elevado para sobre os domus. Ele é mantido, descolado e deslocado para a ponta nasal, e fica contido pelos “pseudo-retalhos” das cartilagens alares ali suturados ou cobrindo o extremo do enxerto estrutural da columela. Foram operados com essa tática 36 pacientes.

Resultados: 35 com bons resultados e um apresentou um abscesso de ponta nasal, provocado pela exposição endonasal de um fio de sutura não absorvível, que foi removido. Houve necessidade de uma segunda intervenção, utilizando novo enxerto auricular, ainda com resultado insatisfatório. O método é relativamente simples para quem opera narizes. **Conclusão:** A ponta nasal pode ser discretamente mais projetada utilizando os excessos de cartilagens alares, “pediculadas” no domus.

Descritores: Nariz; Rinoplastia; Retalhos cirúrgicos; Cartilagens nasais; Mucosa nasal.

Instituição: Hospital de Base de São José do Rio Preto, SP, Brasil.

Artigo submetido: 23/10/2018.
Artigo aceito: 20/10/2019.

Conflitos de interesse: não há.

DOI: 10.5935/2177-1235.2019RBCP0223

¹ Faculdade de Medicina de São José do Rio Preto, Hospital de Base, São José do Rio Preto, SP, Brasil.

■ ABSTRACT

Introduction: An increased nasal tip projection is sometimes necessary to achieve an appropriate proportion between nasal tip and dorsum. Numerous techniques and tactics have been described for this purpose using cartilaginous grafts obtained from the nasal septum, auricular concha, and costal cartilage. When this increased projection must be discrete, the use of excess lateral alar cartilage in the form of “pseudo-flaps” is proposed. **Methods:** In primary open rhinoplasty, excess alar cartilage, which is generally removed, was used to produce “pseudo-flaps”. The cartilages were folded over themselves in the form of a “French soldier’s suspender” over the domes of the alar cartilage and supported by interdomal soft tissue padding raised over the domus. It was kept detached, and relocated to the nasal tip and was contained by “pseudo-flaps” of the alar cartilages sutured there or covering the columella’s structural graft. Thirty-six patients underwent surgery using this technique. **Results:** Thirty-five had good results and one had a nasal tip abscess, caused by endonasal exposure to a non-absorbable suture, which was removed. A second intervention was then performed using a new auricular graft, but the result was still unsatisfactory. The “pseudo-flaps” method is relatively simple for those performing nasal surgery. **Conclusion:** The nasal tip can be projected discretely using the excess of alar cartilage “pedicled” in the domus.

Keywords: Nose; Rhinoplasty; Surgical flaps; Nasal cartilages; Nasal mucosa.

INTRODUÇÃO

Em rinoplastias, o tratamento da ponta nasal e sua relação de proporção com o dorso e columela, são importantes no efeito estético da face. A possibilidade de executar rinoplastias abertas a partir de incisão transcolumelar e descolar toda a pele do dorso através de incisão anterior às cartilagens alares como continuação da incisão da columela, descrita inicialmente por Rheti¹, em 1934, e no Brasil por Sperli², em 1988, abriu novos caminhos para o tratamento estético e funcional do nariz. Inúmeras maneiras de projetar mais a ponta nasal foram descritas, principalmente para pontas bulbosas, pele grossa e ponta globosa mal definida³. Criar uma ponta nasal nova, esteticamente adequada, protegendo a função respiratória^{4,5} deve ser sempre uma preocupação do cirurgião.

Inúmeras táticas ou técnicas foram descritas, tais como, pontos entre os domus das cartilagens alares⁶ e enxertos que camuflam a ponta adequada^{7,8}. A rigidez⁹ da ponta nasal também é importante na queixa dos pacientes.

Para criar harmonia de proporções entre os vários segmentos nasais e faciais, pode-se aumentar ou reduzir a ponta nasal¹⁰. No aumento da projeção são descritos vários procedimentos de estruturação da columela com o uso do septo nasal¹¹, ou enxertos de

cartilagem costal¹² em rinoplastias secundárias, quando o septo não está presente. As incisões, ressecções ou enxertos cartilagosos tem fundamental importância no resultado final de longo prazo de rinoplastia¹³.

Em casos de necessidade da projeção da ponta nasal, onde não é preciso modificações do ângulo columelolabial e o aumento da projeção da ponta nasal às vezes se faz necessário para a obtenção de um resultado estético adequado, obtendo melhor proporção dorso – ponta. É rotina o uso de enxertos cartilagosos retirados do septo nasal, da concha auricular ou utilizando sobras de cartilagens da própria rinoplastia. Em casos de necessidade de maior projeção, pode-se obtê-los das cartilagens costais, principalmente em nariz secundário. Diversas táticas foram propostas para esse aumento de projeção, dependendo da necessidade de volume e extensão do enxerto.

Quando se faz necessário pequeno aumento da projeção da ponta, sem necessidade de outros suportes estruturais, nos casos de rinoplastias abertas, observando as cruzes laterais das cartilagens alares¹⁴, pode-se utilizar os excedentes de cartilagens alares, que são frequentemente removidos e desprezados, em forma de “pseudo-retalhos” cruzados sobre a ponta para aumentar sua projeção. Mesmo que se usem enxertos de estruturação da columela é possível cobrir a extremidade anterior do mesmo com esse excedente.

OBJETIVO

O objetivo deste trabalho é apresentar uma técnica para tratamento da ponta nasal, utilizando excedentes cefálicos laterais das cartilagens alares em forma de “pseudo-retalhos”.

MÉTODOS

Trata-se de um trabalho retrospectivo analítico para apresentação de uma nova técnica cirúrgica para aumento da projeção da ponta nasal.

Os pacientes participantes do estudo são provenientes de consultório privado, com termo de consentimento informado e esclarecido. O presente trabalho seguiu os princípios da Declaração de Helsinque.

Técnica cirúrgica

A técnica de acesso da rinoplastia deve ser sempre a aberta (exorrinoplastia), para visualização e exposição adequada da ponta nasal e das cartilagens alares, com suas formas, projeções, excedentes e eventuais assimetrias.

Infiltra-se solução anestésica contendo adrenalina na concentração de 1:80.000 em todo nariz e septo. A incisão na columela, em V angulado em 90 graus, é realizada na transição da sua porção piramidal da base com a quadrangular, mais ou menos na metade da sua altura, e se prolonga por todo o bordo anterior das cartilagens alares, acompanhando-as nas partes mediais e depois laterais, até próximo as bases das asas nasais laterais (Figura 1).

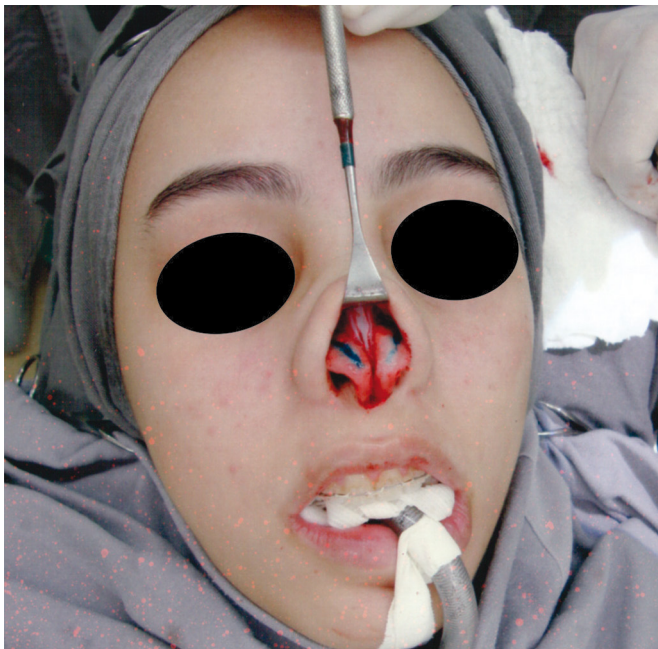

Figura 1. Incisões, descolamento, exposição e marcações dos excedentes superiores laterais das cartilagens alares.

A pele do dorso nasal na região da ponta é descolada, indo lateralmente até sobre os segmentos laterais das cartilagens alares (Figura 1). O dorso ósseo e cartilaginoso nasal superior é descolado somente o necessário para tratá-lo conforme a necessidade de cada caso.

O espaço entre os domus das cartilagens alares é esvaziado dos tecidos moles, de baixo para cima, ficando “pediculada” a esse domus de cada lado, ou apenas de um lado, ou ainda pode ser removido. Os segmentos columelares das cartilagens alares (cruz medial) são suturados entre si com fios finos inabsorvíveis, ou fios absorvíveis transfixantes, nesse caso incluindo a pele e a pseudo-mucosa columelar de cada lado. O tecido mole interdomal, se não for removido, agora sobre os domus, pode servir de acolchoamento para receber os excessos de cartilagens alares.

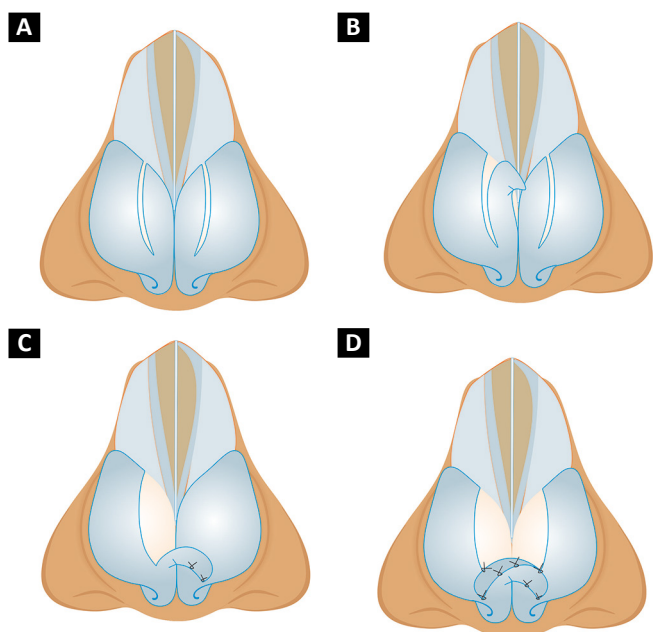
Quando há columela pendente, um ponto de fio não absorvível 6.0 reduz a curvatura aberta do domus das cartilagens alares de cada lado, transfixando-as e aproximando o início da cruz medial e da cruz lateral, angulando-os com o cuidado de não transfixar a mucosa nasal. Essa manobra já aumenta discretamente a projeção da ponta e corrige a curvatura da columela, quando pendente.

Marca-se então a ressecção dos excessos das cartilagens alares (Figura 1). Inicia-se sua liberação de lateral para medial superior, até próximo ao domus, descolando-as da mucosa nasal, ficando “pediculadas” na porção mais cranial dos domus (Figura 2). Essa manobra é facilitada infiltrando solução anestésica entre as cartilagens e a mucosa nasal com agulha hipodérmica.

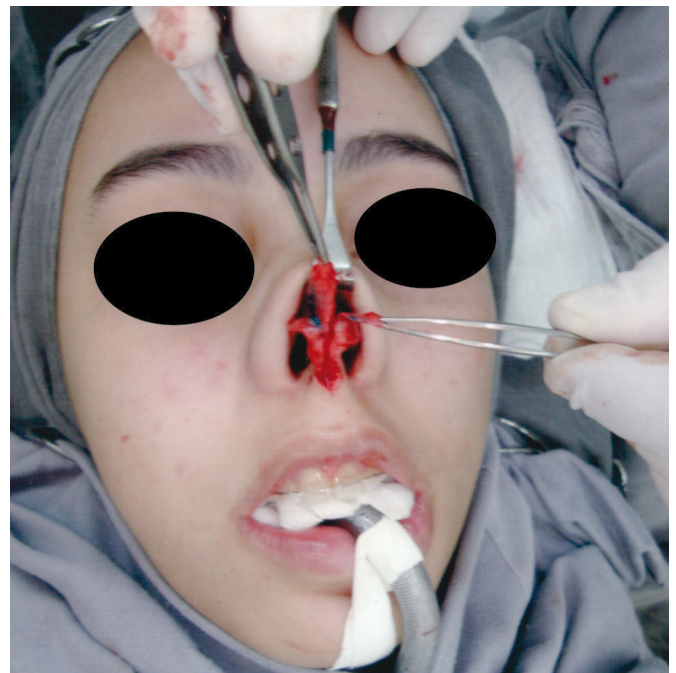

Figura 2. Os “pseudo-retalhos” obtidos.

Em seguida são dobradas para frente e suturadas cruzadas sobre o tecido mole interdomal deixado ali, ou livremente se ele foi removido. Assim elas fazem duas alças, em “suspensório de soldado francês” (Figuras 3 A, B, C e D). Outros pontos de reforço com fios não absorvíveis para adequação da projeção e posição podem ser utilizados quando convenientes, para obter a forma desejada. As cartilagens não devem ser desnudas de tecidos moles e pericôndrios, que servirão também de suporte sob elas, quando dobram, para reforçar as alças e terem maior resistência aos pontos. No final, o cruzamento e as suturas deixarão esses pseudo-retalhos vistos de frente em forma quadrangular, conforme propôs Sheen⁷, em 1984.



Figuras 3. A, B, C e D. Esquemas da obtenção dos "pseudo-retalhos".

Deve-se tomar muito cuidado para não transfixar as mucosas nasais e expor os fios de suturas. Antes de suturar o domus, aproximando a parte lateral da medial, a infiltração de anestésico local ou soro fisiológico entre a mucosa nasal e a cartilagem alar sob a região onde será dado o ponto, é uma manobra útil para evitar essa transfixação.

Em casos que necessitam de enxerto estrutural na columela, removidos em geral do septo cartilaginoso, sua extremidade que se projeta acima do domus das cartilagens alares deve ser coberta com os “pseudo-retalhos”, deixando a ponta nasal dele mais protegida e mais natural (Figura 4).

O restante da rinoplastia é realizado conforme as necessidades de cada caso, tratamento do dorso osteocartilaginoso feito previamente e osteotomias

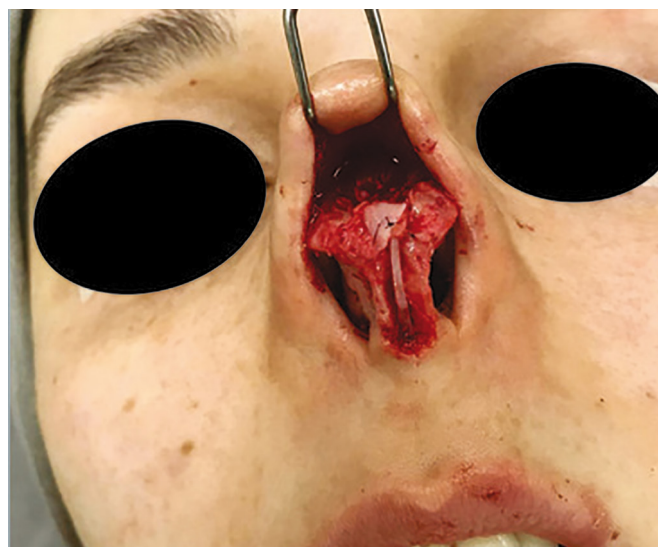

Figura 4. Os "pseudo-retalhos" suturados cruzados sobre a extremidade de um enxerto estrutural columelar.

quando necessárias. Para concluir o tratamento, tampões, imobilização e curativo de rinoplastia.

RESULTADOS

Trinta e seis pacientes foram submetidos a rinoplastias com o uso da técnica de “pseudo-retalhos”, sendo todas rinoplastias primárias. Operados no período de 2002 a 2017, dos quais 35 eram do sexo feminino e 1 do sexo masculino, na faixa etária entre 25 e 45 anos. O acompanhamento dos pacientes foi de 5 anos.

Todos os pacientes foram operados utilizando a técnica descrita, apenas um deles não apresentou bom aumento da projeção da ponta nasal devido a formação de abscesso. Esse paciente, do sexo masculino e 50 anos, foi submetido à drenagem do abscesso. Ao exame especular endonasal apresentava o fio de nylon da sutura de angulação da extremidade da cartilagem alar do lado direito, extruso na narina. O fio foi removido, prescrito antibioticoterapia com resolução do abscesso. Porém, a projeção da ponta nasal não foi adequada, permanecendo assimétrica, exigindo novo tratamento com outro enxerto retirado da concha auricular, o qual foi reabsorvido.

Os demais casos obtiveram adequada projeção da ponta nasal e os pacientes ao serem questionados durante consulta de pós-operatório, consideraram seus resultados esteticamente satisfatórios (Figuras 5 A, B, C, D, E e F; Figuras 6 A, B, C e D; Figuras 7 A, B, C e D; Figuras 8 A, B, C, D, E e F).

Os resultados evidenciam narizes em pós-operatórios com bases mais estreitas, pontas nasais afiladas e elevadas, e sem bulbosidade.

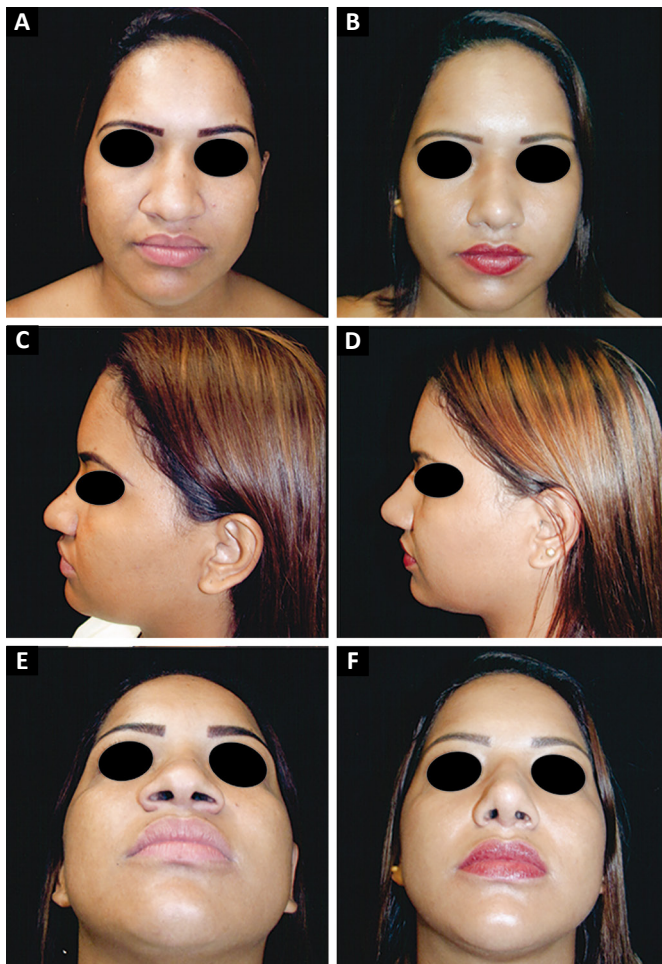


Figura 5. A. Pré-operatório. B. Pós-operatório. C. Pré-operatório. D. Pós-operatório. E. Pré-operatório. F. Pós-operatório.

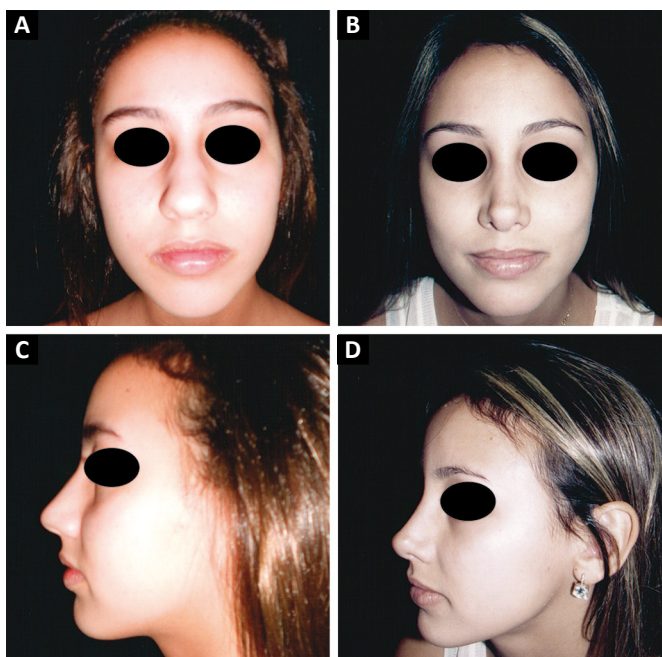


Figura 6. A. Pré-operatório. B. Pós-operatório. C. Pré-operatório. D. Pós-operatório.

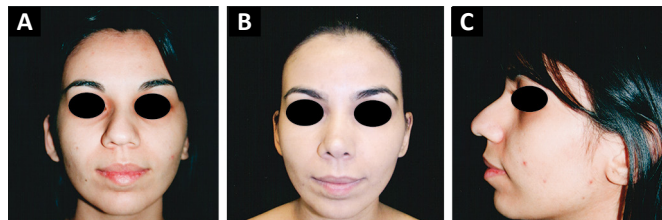


Figura 7. A. Pré-operatório. B. Pós-operatório. C. Pré-operatório.

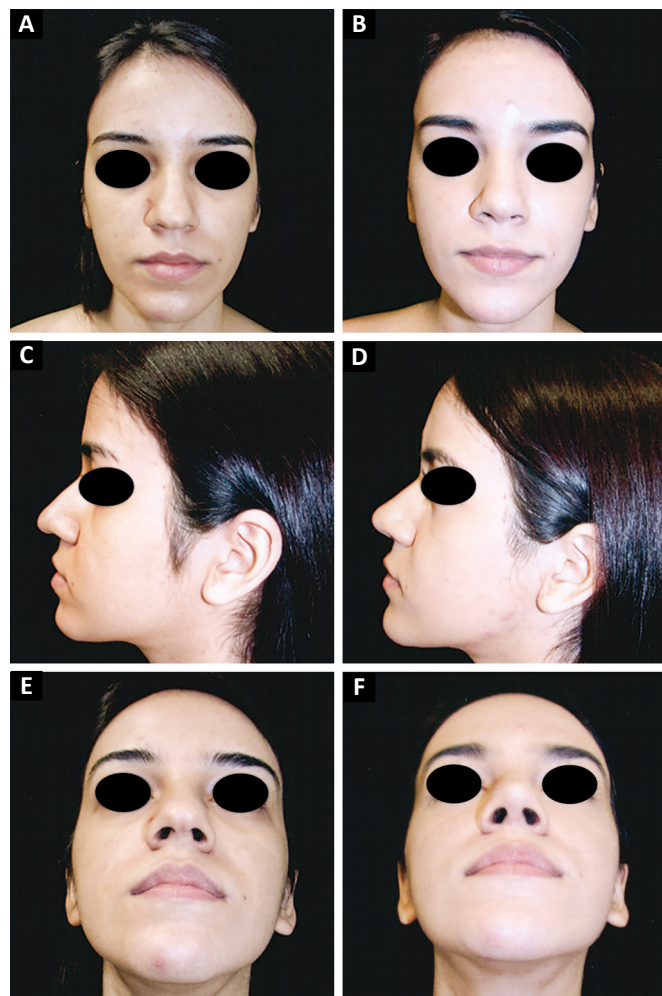


Figura 8. A. Pré-operatório. B. Pós-operatório. C. Pré-operatório. D. Pós-operatório. E. Pré-operatório. F. Pós-operatório.

DISCUSSÃO

A posição adequada da ponta nasal é um dos muitos aspectos do nariz considerado esteticamente agradável. Enquanto a ponta cefálica cria uma aparência jovem, a ponta caída é percebida como uma senescência. Com o envelhecimento ocorre a perda da projeção da ponta nasal e conseqüentemente o abaixamento da mesma, sendo este um fator motivador na procura dos pacientes pela rinoplastia¹⁵.

A literatura define o ângulo nasolabial ideal entre 90 e 120 e várias são as técnicas descritas para aumentar esse ângulo e conseqüentemente aumentar a

projeção da ponta nasal, desde modificação de ângulos e projeções dos domus das cartilagens alares por meio de suturas, até a utilização de enxertos cartilaginosa, em vários volumes e formas, obtidos de vários locais¹⁵. O uso de enxertos de cartilagem apresenta como principal desvantagem, comparado com o método descrito quando utilizado isoladamente, a possibilidade de sofrer reabsorções, deslocamentos e deformações estruturais, sem garantia de manutenção a longo prazo do resultado obtido no pós-operatório imediato¹⁶.

Entretanto, mesmo com a variedade de recursos disponíveis, apresenta-se neste trabalho uma nova tática, que pode ser usada como procedimento único de projeção da ponta, ou associado a outros procedimentos que não alcançaram a projeção completa, conforme desejado ou planejado¹⁷.

A perda de projeção da ponta nasal, rotação e comprimento do nariz podem ser secundárias à perda do suporte adequado das cartilagens nasais. Irregularidades da ponta nasal, do contorno dorsal e retração alar são frequentemente causadas por perda da dinâmica das cartilagens¹⁷.

Quando a ponta não tem projeção e forma adequadas e as cartilagens alares são largas, com tecidos moles em excesso, esses quase sempre são removidos e desprezados. Em rinoplastia aberta, a reutilização desses excessos, sem removê-los do local torna a cirurgia mais simples. A utilização dos excedentes dessas cartilagens não deve desfazer a superposição delas com as triangulares (segundas valvas), usando somente o excedente que se projeta acima do dorso do septo tratado. Consegue-se com esta metodologia projetar a ponta nasal dependente da largura, extensão e espessura dos excessos laterais das cartilagens alares.

Caso haja necessidade de maiores projeções da ponta e ou projeção da base da columela, às vezes com ângulo columelolabial inadequado, um enxerto estruturado retirado, preferencialmente, do septo nasal livre através de septoplastia pode ser utilizado. E a projeção dele acima dos domus das cartilagens alares é recoberta pelos “pseudo-retalhos” (Figura 4).

O termo “pseudo-retalhos” foi utilizado porque retalhos são segmentos de tecidos vascularizados com pedículo axial definido ou ao acaso. E nesse caso o segmento de cartilagem não tem vascularização. Somente um “pseudo-pedículo”¹⁸.

A técnica de “pseudo-retalhos” de cartilagem alar, apresenta as vantagens de utilizar tecido local e, principalmente, com boa manutenção da forma e da projeção a longo prazo. A simplicidade da técnica permite bastante flexibilidade e criatividade do cirurgião que, ao obter os “pseudo-retalhos”, poderá rodá-los e fixá-los na cartilagem contralateral de acordo

com a necessidade de cada caso, estruturando a ponta nasal e melhorando sua projeção. O trabalho relata técnica simples, de fácil execução e confiável, que produz aspecto natural ao nariz com manutenção da projeção da ponta a longo prazo.

CONCLUSÃO

A técnica descrita no trabalho mostrou-se bastante efetiva na projeção da ponta nasal. O aumento moderado da projeção da ponta nasal pôde ser realizado, com os excedentes das porções laterais das cartilagens alares, que normalmente seriam retiradas e desprezadas, obtendo-se resultados satisfatórios com evidente eficiência quanto à projeção da ponta nasal.

A técnica é um recurso de execução simples, sem grandes complicações e recurso técnico viável para projeção da ponta nasal, em casos selecionados que não necessitem de grandes aumentos de volume ou, nos que necessitam de volumes maiores, pode ser somada a outros procedimentos habituais com bons resultados.

COLABORAÇÕES

- ARB** Análise e/ou interpretação dos dados, Coleta de Dados, Conceitualização, Gerenciamento do Projeto, Investigação, Metodologia, Realização das operações e/ou experimentos, Redação - Preparação do original, Supervisão
- ACB** Aprovação final do manuscrito, Realização das operações e/ou experimentos
- CGS** Análise e/ou interpretação dos dados, Redação - Revisão e Edição, Visualização

REFERÊNCIAS

1. Rethi E. Operation to shorten an excessive long nose. *Rev Chir Plast.* 1934;2:85.
2. Sperli A. Exo-rinoplastia: um novo conceito nas rinoplastias estéticas. *HFA Publ Téc Cient.* 1988 Jul/Set;3(3):261-84.
3. Costa LF, Muñoz AM, López D, Melo JC, Nahon MA. Exorrinoplastia para tratamento da ponta nasal bulbosa. *Rev Bras Cir Plást.* 2005;20(2):72-81.
4. Tugrul S, Dogan R, Koçak I, Eren SB, Ozturan O. Split cartilage resection of nasal dome: a solution to ptotic nasal tips. *J Craniofacial Surg.* 2015 Jul;26(5):e400-05.
5. Amali A, Sazgar AA, Jafari M. Assessment of nasal function after tip surgery with a cephalic hinged flap of the lateral crura: a randomized clinical trial. *Aesthet Surg J.* 2014 Jul;34(5):687-95.
6. Casanueva FL, Rosel P. Punto domal cefálico en rinoplastia: una nueva alternativa en contornos de punta nasal. *Rev Otorrinolaringol Cir Cabeza Cuello.* 2014;74(3):208-14.
7. Sheen JH. Spreader graft: a method of reconstructing the roof of the middle nasal vault following rhinoplasty. *Plast Reconstr Surg.* 1984 Feb;73(2):230-9.
8. Seneldir S, Nacar A, Kayabasoglu G. A novel method for smooth contouring of nasal tip: camouflaging alar tip graft. *J Craniofac Surg.* 2015 Oct;26(7):2171-3.

9. Aydogan F, Tastan E, Aydin E, Emir HK, Tuzuner A, Demirci S, et al. The effects of nasal base stabilization techniques on nasal tip rigidity. *Aesth Plast Surg*. 2014;38:288-94.
10. Apaydin F. Projection and deprojection techniques in rhinoplasty. *Clin Plastic Surg*. 2016 Jan;43(1):151-68.
11. Bitik O, Uzun H, Kamburoglu HO, Çalis M, Zins JE. Revisiting the role of columellar strut graft in primary open approach rhinoplasty. *Plast Reconstr Surg*. 2015 Apr;135(4):987-97.
12. Lopes DD, Andrade BGA, Vaena MLHT, Mota DSC. Enxerto de cartilagem costal em monobloco na rinoplastia. *Rev Bras Cir Plást*. 2011;26(3):453-60.
13. Abbou R, Bruant-Rodier C, Wilk A, Meningaud JP, Khan JL, Bosc R, et al. Open rhinoplasty: influence of incisions, alar resection, and columellar strut on final appearance of the tip. *Aesth Plast Surg*. 2014;38(6):4-9.
14. Patrocínio LG, Patrocínio TG, Barreto DM, Subhan YS, Patrocínio JA. Evaluation of lateral crural steal in nasal tip surgery. *JAMA Facial Plast Surg*. 2014 Nov/Dec;16(6):400-4.
15. Afrooz PN, Carboy JA, Mendez BM, Rohrich RJ. Cephalic rotation of the nasal tip. *Plast Reconstr Surg*. 2019 Apr;143(4):734e-43e.
16. Kreutzer C, Hoehne J, Gubisch W, Rezaeian F, Haack S. Free diced cartilage: a new application of diced cartilage grafts in primary and secondary rhinoplasty. *Plast Reconstr Surg*. 2017 Sep;140(3):461-70.
17. Daniel RK. The nasal tip: anatomy and aesthetics. *Plast Reconstr Surg*. 1992 Feb;89(2):216-24.
18. Daher JC, Galdino MCA, Moura LG, Daher LMC, Ribeiro I, Santos GC, et al. Retalho de cartilagem alar para projeção da ponta nasal. *Rev Bras Cir Plást*. 2018 Jul/Set;33(3):374-381.

Autor correspondente:*Antônio Roberto Bozola**

Avenida José Munia, 7075, São José do Rio Preto, SP, Brasil.

CEP: 15085-893

E-mail: ceplastica@hotmail.com