

Microstomia Grave Decorrente de Queimadura por Soda Cáustica: Relato de Caso

Eduardo Mordjikian¹

- 1] Membro Titular da Sociedade Brasileira de Cirurgia Plástica. Membro Titular do Colégio Brasileiro de Cirurgiões. Membro do Colégio Internacional de Cirurgiões. Pós-Graduado pelo Serviço de Cirurgia Plástica do Professor Ivo Pitanguy. Cirurgião Plástico do Conjunto Hospitalar do Mandaqui.

Trabalho realizado no Serviço de Cirurgia Plástica
Estética e Reconstructora do Conjunto Hospitalar do
Mandaqui, SP

Endereço para correspondência:

Eduardo Mordjikian

Av. Pavão, 955, conj. 71
São Paulo – SP
04516-012

Fone: (11) 5044-0250 – Fax: (11) 5535-1849
e-mail: mordjik@uol.com.br

Descritores: Comissura labial; queimaduras; comissuroplastias.

RESUMO

É relatado o caso de um paciente com microstomia grave decorrente de queimadura por soda cáustica, sendo descrita a técnica de comissuroplastia oral utilizada para o tratamento desta importante deformidade tecidual. É feita também uma revisão bibliográfica sobre o assunto.

INTRODUÇÃO

As lesões que comprometem as comissuras labiais podem originar as microstomias (redução do tamanho da boca), consideradas problemas graves, com importante prejuízo estético e funcional (alimentação, fala e higiene oral), geralmente necessitando tratamento cirúrgico e acompanhamento multidisciplinar (odontológico e fonoaudiológico) para a correção dessas deformidades. Ocorrem com mais frequência em crianças na idade pré-escolar e escolar⁽¹⁾.

As causas congênicas são raras, destacando-se a epidermólise bolhosa distrófica recessiva⁽²⁾, esclerodermia⁽³⁾, Síndrome de Freeman/Sheldon^(4,5) e agenesia mandibular⁽⁶⁾. Na grande maioria das vezes, as causas são adquiridas, tendo como etiologia principal as queimaduras elétricas, térmicas e químicas (soda cáustica, por exemplo)⁽⁷⁾, traumas (mordidas de animais), ressecções cirúrgicas de tumores e pós-reconstruções labiais (por exemplo, após a técnica de Estlander)⁽⁸⁾.

Além da microstomia existente, a formação de uma cicatriz hipertrófica, com contratura cicatricial, pode levar ao ectrópio do lábio inferior, que, associado à hipotonia funcional do músculo orbicular, leva a prejuízos maiores da fala, mastigação, higiene oral e tendência a sialorréia^(7,9,10).

OBJETIVO

O objetivo deste trabalho é relatar o caso de um paciente de 36 anos de idade, portador de microstomia grave, com 34 anos de duração, decorrente de queimadura acidental por soda cáustica, destacando-se a reconstrução das comissuras orais pela técnica de Kazanjian⁽¹⁰⁾, além de relatar as outras técnicas que podem ser utilizadas no tratamento da deformidade em questão.

RELATO DO CASO

O.E.S., 36 anos, sexo masculino, mulato, solteiro, analfabeto, trabalhador rural e frentista, natural e procedente do interior de São Paulo, refere que aos dois anos de idade teve queimadura em boca e lábios, devido a contato acidental com soda cáustica. Evoluiu com diminuição do tamanho e abertura da boca, com dificuldade para alimentação, fala e higiene oral. Nega sialorréia. Nega ter ingerido a soda cáustica e não se lembra por quanto tempo permaneceu em contato com a substância. Não procurou nenhum tipo de assistência médica. Nega antecedentes clínicos, uso ou alergia a medicamentos e cirurgias anteriores. Refere alguns episódios de dores de dente, tratada com analgésicos, negando qualquer tipo de tratamento odontológico específico.

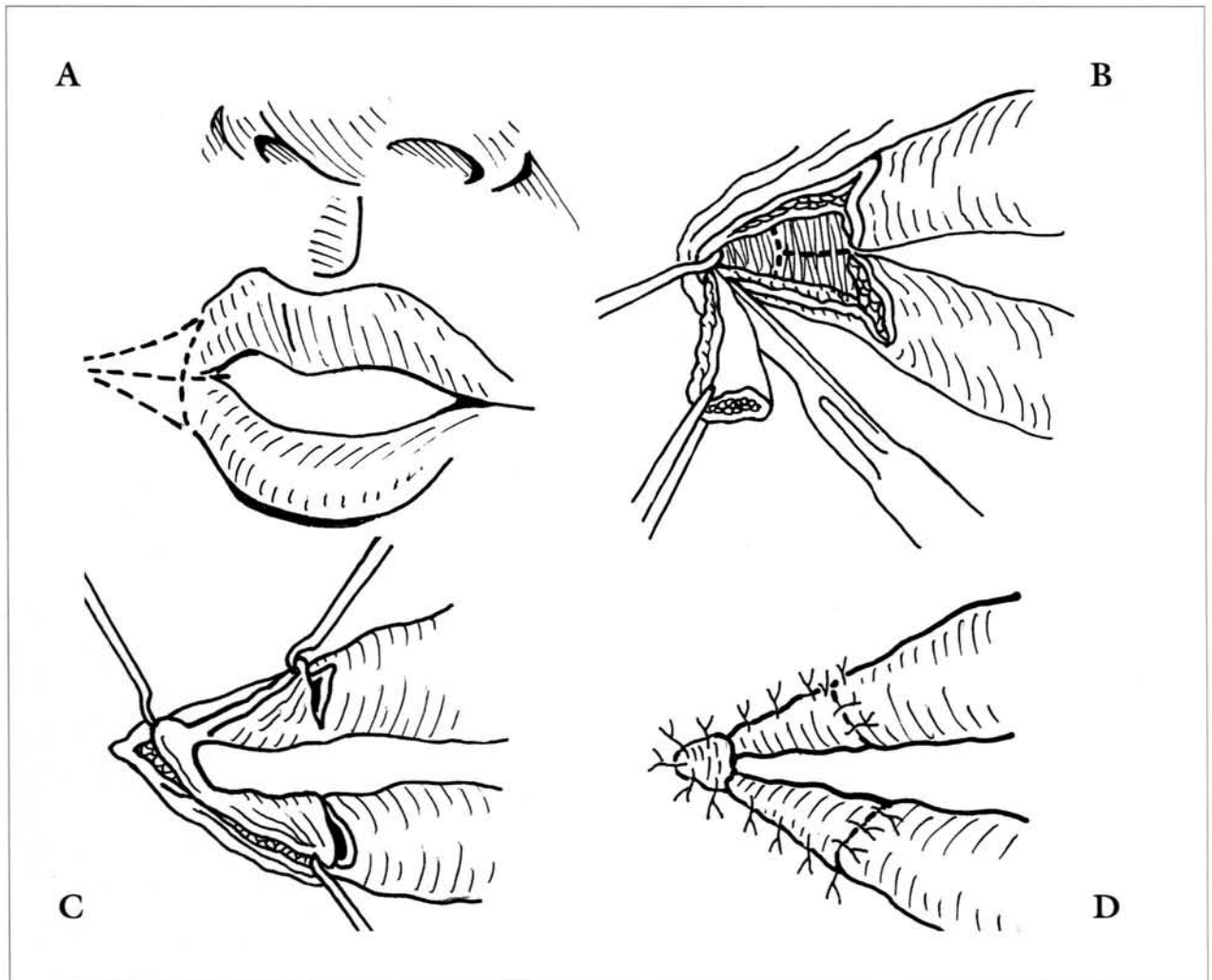


Fig. 1 – Técnica de Converse-Kazanjian, 1959. a) Demarcação das incisões cutâneas. b) Excisão de pele e subcutâneo expondo a mucosa oral, com as incisões demarcadas na mucosa. c) Após a incisão, elevação dos três retalhos mucosos. d) Retalhos mucosos suturados na borda da pele. Notar o retalho mucoso no ângulo da boca.

Ao exame físico, apresentava peso de 52 kg, altura de 1,60 m, fala anasalada, com dificuldade de compreensão, não apresentando nenhuma alteração ao exame físico geral e dos sistemas.

Ao exame da região oral e cavidade bucal, apresentava seqüelas cicatriciais na região de ambas as comissuras orais, com fibrose perioral bilateral e dificuldade de expressão facial (sorriso, por exemplo), ausência de vermelhão em regiões laterais e de comissuras, com vermelhão normal na região central. Diagnosticou-se microstomia grave, com diâmetro de abertura bucal de apenas 2 cm (Figs. 2a-b). Na inspeção limitada da cavidade oral, prejudicada pela mínima abertura bucal, notava-se mobilidade normal da língua, com mau posicionamento e higiene precária dos dentes. Os exames laboratoriais e complementares estavam normais. O paciente foi encaminhado para cirurgia, sendo utilizada anestesia local com sedação.

A reconstrução das comissuras orais foi realizada através da técnica de Converse (1959), conhecida também como Kazanjian (Fig. 1). O reposicionamento das comissuras foi baseado na distância interpupilar, através de uma linha vertical que se posicionava na altura das pupilas (Fig. 3). Com o azul de metileno, após a demarcação de duas linhas retas, uma direcionada ao lábio superior e outra ao lábio inferior, terminando nas regiões laterais dos vermelhões existentes, obtinha-se a delimitação de uma área, com formato semelhante a

um triângulo (Fig. 4).

Na área delimitada pelo azul de metileno, imediatamente lateral ao vermelhão, realizou-se a retirada do tecido cicatricial cutâneo, subcutâneo e porção de músculo orbicular (Fig. 5). Com o azul de metileno, marcaram-se as incisões a serem realizadas na mucosa oral, assim distribuídas (Fig. 6):

- a) uma incisão horizontal na mucosa oral até 1 cm da extremidade lateral da incisão cutânea;
- b) uma incisão curva neste ponto, formando-se três retalhos mucosos: um lateral, um superior e um inferior;
- c) os retalhos são avançados e suturados às bordas cutâneas, com fios de seda 5/0, pontos de Gillies, sem tensão (Figs. 7-9).

Não houve complicações durante e após o procedimento cirúrgico, tendo o paciente recebido alta no primeiro dia de pós-operatório. Foi orientado para dieta líquida nos primeiros quinze dias de pós-operatório, com acompanhamento odontológico, notando-se acentuada melhora na higiene oral. Os pontos foram retirados no 10º dia de pós-operatório. Após esse período o paciente recebeu acompanhamento fonoaudiológico, com acentuada melhora na fala e nos movimentos de oclusão e abertura bucal. Três meses após a cirurgia, o paciente apresentou significativa

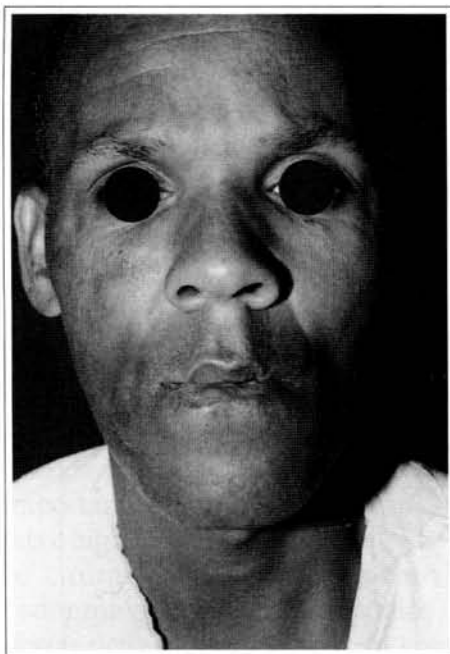


Fig. 2a - Pré-operatório. Na posição de repouso não se consegue perceber a gravidade da microstomia.

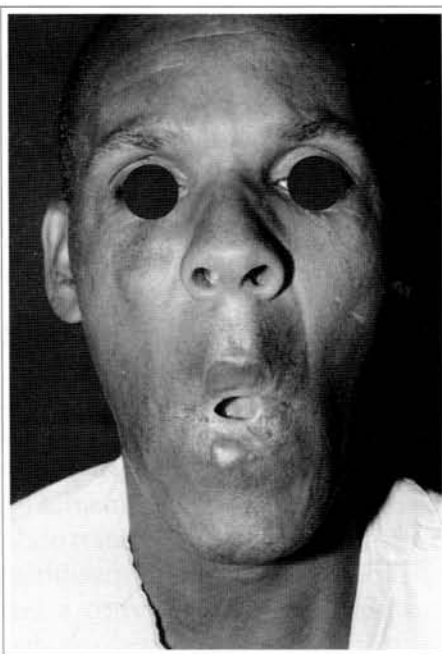


Fig. 2b - Pré-operatório. Microstomia grave decorrente de queimadura por soda cáustica.

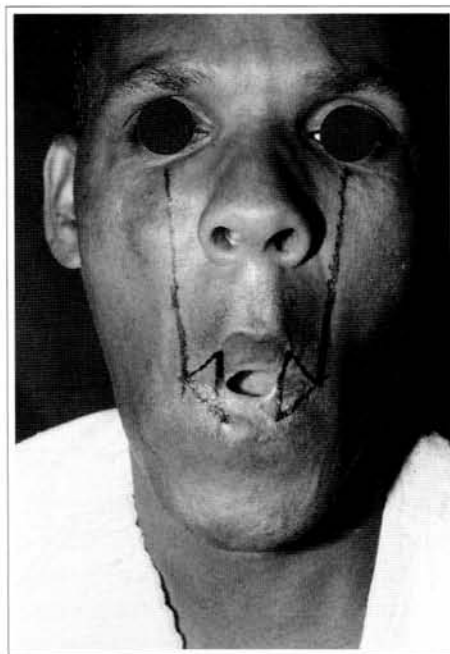


Fig. 3 - Demarcação da posição das neocomissuras, baseando-se na distância interpupilar normal.

melhora estética e funcional (alimentação e fala), com abertura bucal de 5,5 cm, no sentido horizontal, e 3,5 cm, no sentido vertical (Figs. 10 e 11).

DISCUSSÃO

As microstomias são mais comuns em crianças e adolescentes. Os variados graus de deformidades existentes são decorrentes dos processos de cicatrização hipertrófica e contraturas cicatriciais periorais que se formam comumente após as queimaduras⁽¹¹⁾.

As microstomias podem ser de grau leve a grave, acarretando prejuízo estético e principalmente funcional, como dificuldade de fala, expressão facial (abertura oral, sorriso), alimentação e higiene oral, além de severos problemas psicológicos⁽¹¹⁾.

Vários procedimentos cirúrgicos foram descritos para a reconstrução das comissuras labiais. Em 1831,

Dieffenbach utilizou retalhos de mucosa de avanço superior, inferior e lateral, após ressecção triangular de cicatriz⁽¹²⁾.

Em 1954, Kazanjian e Roopenian descreveram dois métodos, cuja escolha dependia da quantidade de vermelhão íntegro remanescente (retalhos de vermelhão e mucosa bucal)⁽¹³⁾.

Em 1959, Conserve modificou a técnica de Dieffenbach (conhecida como técnica de Kazanjian, mais bem compreendida como Converse-Kazanjian)^(10, 13).

Em 1972, Fairbanks e Dingman realizaram divisão oblíqua do vermelhão em diminutos retalhos⁽¹⁴⁾ e, em 1979, Brusati utilizou retalho de bochecha em "U" para a reconstrução do vermelhão da comissura⁽¹⁵⁾. Su, em 1980⁽¹⁶⁾, Jackson, em 1985⁽³⁾, e Berlet *et al.*, em 1993⁽¹²⁾, descreveram retalhos variados de vermelhão e mucosa bucal, a fim de diminuir o grau

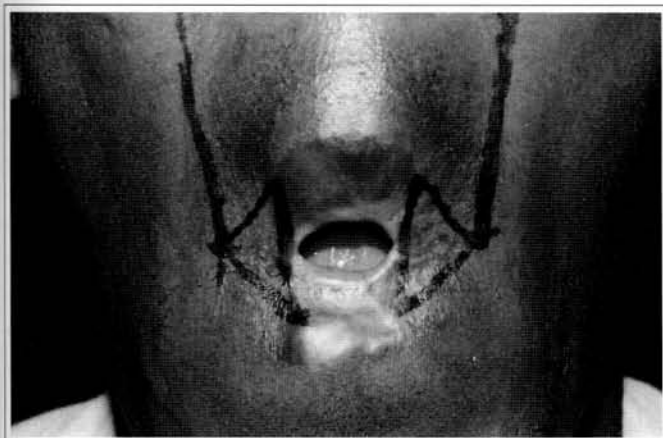


Fig. 4 – Tecidos cicatricial e subcutâneo, com porção de músculo orbicular a ser ressecado, na área delimitada pelo triângulo.

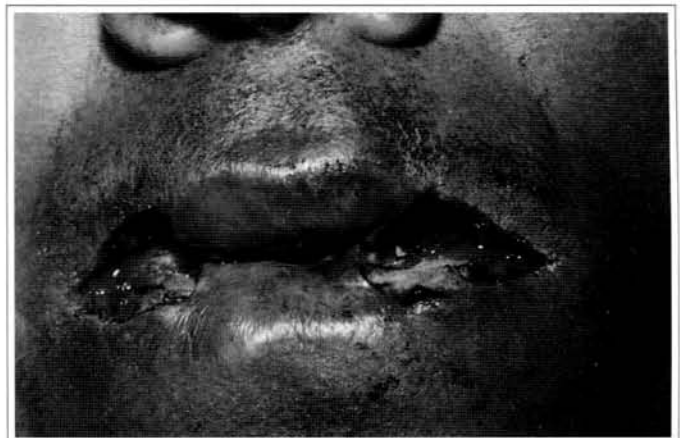

Fig. 5 – Área cruenta bilateral resultante após a retirada do tecido cicatricial.

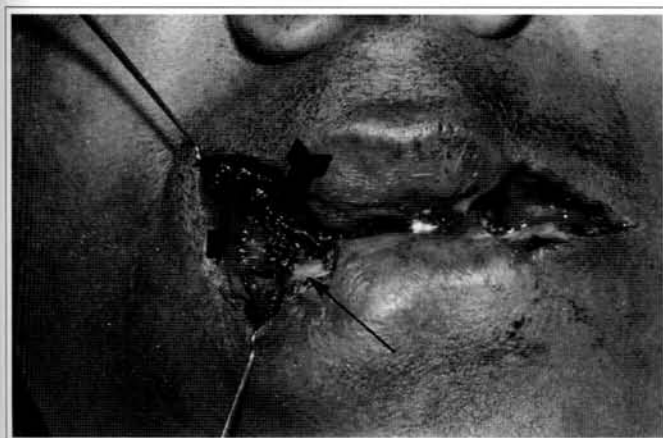

Fig. 6 – Demarcação dos retalhos mucosos à direita. Notar o retalho lateral (seta grossa menor), inferior (seta fina) e superior (seta grossa maior).

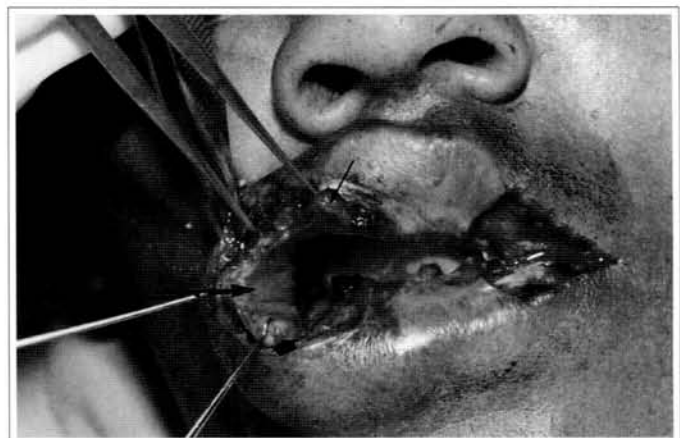


Fig. 7 – Confecção dos retalhos mucosos: retalho lateral (seta fina maior); inferior (seta grossa) e superior (seta fina menor).

de recidivas pós-operatórias, que, segundo Canady e Bardach⁽¹⁷⁾, são mais comuns nos retalhos de avanço de vermelhão.

A grande maioria dos autores prefere de início o tratamento conservador, como o uso dos *splints* orais⁽¹⁸⁾, fisioterapia perioral^(7, 10) ou até mesmo intervenções pequenas como zetaplastias, enxertos de pele e comissurotomias⁽⁷⁾, com a finalidade de evitar deformidades maiores (certos autores preferem adotar essas medidas seis meses após a lesão, quando já há maturação da cicatriz, podendo se reconhecer melhor

o verdadeiro déficit estético e funcional)⁽¹⁷⁾. Infelizmente, muitos pacientes não recebem esses tratamentos prévios, sendo necessário um tratamento cirúrgico mais complexo, também indicado em casos graves ou refratários a um tratamento inicial⁽¹¹⁾.

Nos casos moderados e graves normalmente são necessárias várias etapas cirúrgicas, dando-se preferência para os retalhos locais, normalmente compostos (cutâneo-músculo-mucosos)^(8, 11), como já citados anteriormente, usando-se em menor frequência os retalhos regionais e a distância, como, por exemplo,

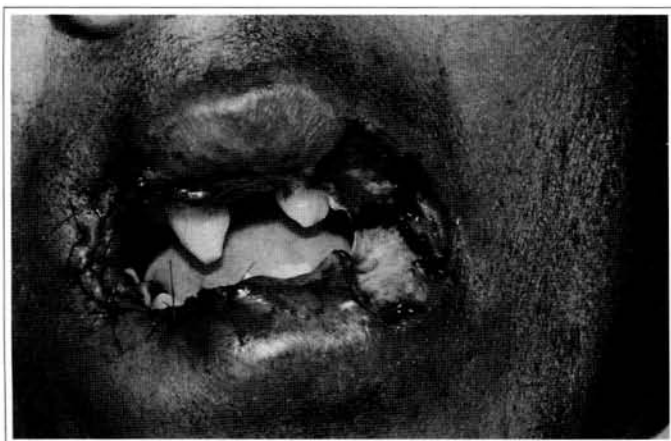


Fig. 8 – Retalhos mucosos suturados à pele formando a neocomissura oral direita e a marcação dos retalhos mucosos para a reconstrução da comissura oral esquerda.

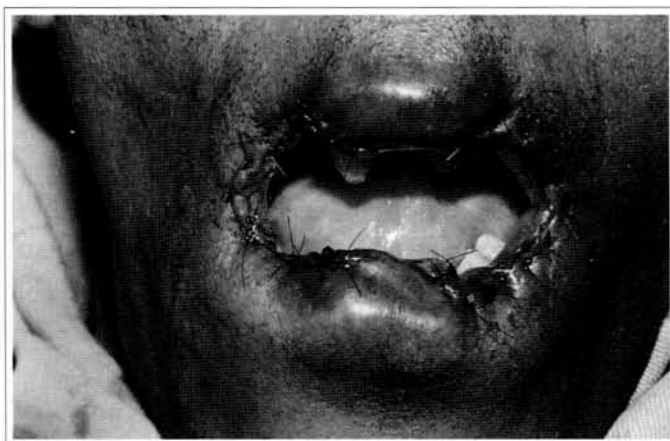

Fig. 9 – Sutura final, demonstrando a reconstrução de ambas as comissuras orais.

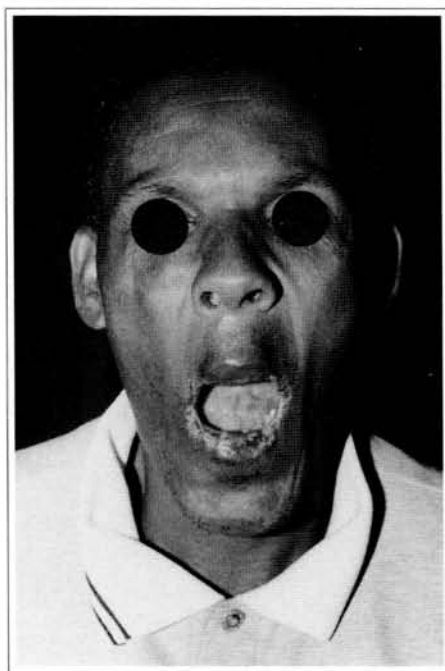


Fig. 10 – Pós-operatório de três meses. Notar a acentuada melhora na abertura bucal.

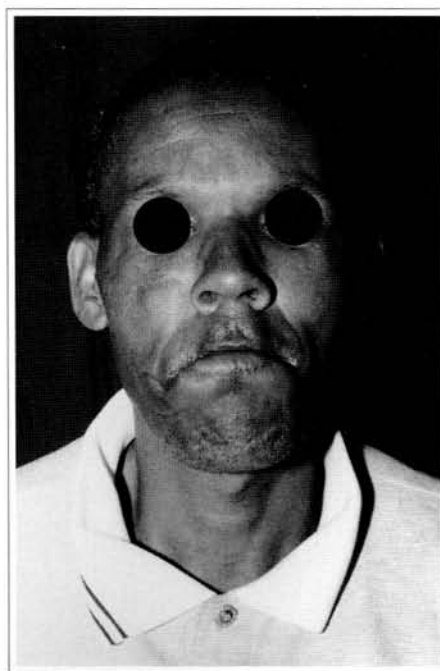


Fig. 11 – Pós-operatório de três meses. Nota-se a boa oclusão oral e boa função do músculo orbicular.

os retalhos nasolábias⁽¹³⁾, linguais⁽¹⁹⁾, fasciocutâneo deltopeitoral⁽¹⁰⁾ e de músculo temporal⁽²⁰⁾, devido ao resultado estético pouco satisfatório e pelo maior número de complicações.

Foi utilizada neste caso a técnica de Kazanjian, descrita em 1959 (inicialmente descrita por Dieffenbach e modificada por Converse)^(10, 13), por apresentar facilidade de execução, podendo ser feito com anestesia local, tendo apresentado bons resultados, tanto do ponto de vista estético como funcional, em casos operados anteriormente em nosso serviço.

Percebemos que, semelhantemente às descrições iniciais de Converse, o retalho lateral previne a contratura pós-operatória, possibilitando melhor recuperação funcional, com baixo risco para as recidivas, condição esta que, quando ocorre, faz com que um novo ato cirúrgico seja mais complexo e, assim, aumentando a possibilidade de um resultado menos favorável.

A escolha da técnica também se deu pelo fato de que no pós-operatório os pacientes apresentavam melhor acompanhamento pela equipe da fonoaudiologia, o que permitiu uma melhora mais rápida e melhor recuperação nos movimentos de expressão facial.

Deve-se salientar que a reconstrução das comissuras é complexa, podendo resultar em abaulamentos, recidivas pós-contraturas, irregularidades na linha cutâneo-mucosa, déficit funcional (reconstrução muscular deficiente), sialorréia e queilite angular⁽⁶⁾, felizmente não encontrados neste paciente.

Em casos anteriores operados com a técnica de Kazanjian já tivemos complicações, tanto leves como graves, principalmente devido ao mau emprego do método pela nossa equipe cirúrgica, sendo que, com a realização da operação em novos casos e a melhoria das nossas habilidades cirúrgicas, verificamos que o fator determinante para o aparecimento das recidivas pós-operatórias era o tamanho e a espessura do retalho mucoso lateral, que de nenhuma maneira deve ficar tenso quando suturado nas bordas cutâneas.

Os procedimentos cirúrgicos utilizados para o tratamento das microstomias são, em sua maioria, adequados e de bons resultados, porém estão longe de alcançar uma comissura amplamente satisfatória, tanto do ponto de vista estético como funcional⁽⁸⁾.

Dessa maneira, todos os casos devem ser bem avaliados, diagnosticados e estudados, a fim de se obter o melhor resultado possível, devolvendo aos pacientes

uma estética aceitável e, principalmente, uma melhora na funcionalidade, basicamente na fala e alimentação.

CONCLUSÃO

As lesões caracterizadas por destruição de comissuras labiais levam a problemas tanto estéticos como funcionais, resultando freqüentemente em microstomias, uma deformidade muitas vezes incapacitante para o paciente.

O tratamento cirúrgico em um ou mais tempos, visa melhorar as funções perdidas, objetivando também o melhor resultado estético possível. Consideramos as principais técnicas utilizadas nas reconstruções da comissura labial, dando preferência para a técnica de Converse (popularizada como Kazanjian), pela facilidade de execução e bons resultados obtidos.

O planejamento cirúrgico deve ser seguido com exatidão, cabendo ao cirurgião plástico o papel de minimizar a deformidade, restituindo ao paciente sua relação normal com a sociedade. É fundamental também uma boa orientação, educação e medidas de prevenção, a fim de se reduzir o número de fatores responsáveis pelas deformidades da comissura oral.

BIBLIOGRAFIA

1. Pitanguy I, et al. Considerações sobre queimaduras elétricas do lábio. *Rev Bras Cir.* 1986; 76 (4): 231-42.
2. Travis SP et al. Oral and gastrointestinal manifestations of epidermolysis bullosa. *Lancet.* 1992; 340(8834-5):1505-6.
3. Martins WD. Queiloplastia para correção de microstomia secundária por queimaduras química. *Dens.* 1987;3(1):5-7.
4. Millner MM, Mutz ID, Rosenkrang W. Whistling face syndrome – a case report and literature review. *Acta Paediatr Hung.* 1991;31(3):279-89. Review.
5. Ferreira LM, Minami E, Andrews JM. Freeman – Sheldon Syndrome: Surgical correction of microstomia. *Br J Plast Surg.* 1994;47(3):201-2.
6. Diaz JH, Guarisco JL, Lejeune FE JR. Perioperative management of pediatric microstomia. *Can J Anaesth.* 1991;38(2):217-21.
7. Mehra P, Caiazzo A, Bestgen S. Bilateral oral commissurotomy using buccal mucosa flaps for man-

- agement of microstomia: report of a case. *J Oral Maxillofac Surg.* 1998;56:1200-3.
8. Ono I, Ariga K, Gunji H, et al. A method with three triangular flaps as a secondary operative procedure after a reconstruction of the lower lip by Estlander's method. *Plast Reconstr Surg.* 1992;90(4):700-6.
 9. Pitanguy I, et al. Queimaduras elétricas do lábio. *Rev Bras Cir.* 1979;69(516):181-93.
 10. Kazanjian VH, Roopenian A. The treatment of lip deformities resulting from electric burns. *Am J Surg.* 1954;88:884.
 11. Johns FR, Sandler NA, Ochs MW. The use of a triangular pedicle flap for oral commissuroplasty: report of a case. *J Oral Maxillofac Surg.* 1998;56:228-31.
 12. Berlet AC, Ablaza VJ, Servidio P. A refined technique for oral commissurotomy. *J Oral Maxillofac Surg.* 1993;51(12):1400-3.
 13. Converse JM. Techniques for the repair of defects of the lips and cheeks. In: Converse JM, editor. *Reconstructive plastic surgery.* 2. ed. Philadelphia: WB Saunders; 1977. Vol. 3, p.1544-94.
 14. Fairbanks GR, Dingman RO. Restoration of the oral commissure. *Plast Reconstr Surg.* 1972;49(4):411-3.
 15. Brusati R. Reconstruction of the labial commissure by a sliding U-shaped cheek flap. *J Maxillofac Surg.* 1979;7:11-4.
 16. Su CT, Manson PN, Hoopes JE. Electrical burns of the oral commissure: treatment results and principles of reconstruction. *Ann Plast Surg.* 1980;5(4):251-9.
 17. Canady JW, Thompson SA, Bardach J. Oral commissure burns in children. *Plast Reconstr Surg.* 1996;97(4):738-45.
 18. Khan Z, Banis JC Jr. Oral commissure expansion prosthesis. *J Prosthet Dent.* 1992;67(3):383-5.
 19. Donelan MB. Reconstruction of electrical burns of the oral commissure with a ventral tongue flap. *Plast Reconstr Surg.* 1995;97(7):1155-63.
 20. La Trenta GS, Grant RT, Haworth RD, et al. Functional reconstruction for severe postburn microstomia. *Ann Plast Surg.* 1992;29(2):178-81.