



Calcinose idiopática escrotal: uma inabitual desordem de pele

Idiopathic scrotal calcinosis: an unusual skin disorder

FERNANDO PASSOS DA-ROCHA^{1*}

MAURÍCIO ANDERSON BRUM¹

PEDRO HENRIQUE ONGARATTO

BARAZZETTI¹

FERNANDA SALIM TESTA DA-ROCHA²

Instituição: Universidade Federal de Pelotas, Pelotas, RS, Brasil.

Artigo submetido: 10/8/2018.

Artigo aceito: 11/11/2018.

Conflitos de interesse: não há.

DOI: 10.5935/2177-1235.2019RBCP0149

■ RESUMO

A calcinose escrotal idiopática é uma entidade rara, benigna. Não costuma ter outros sintomas associados. O caso reportado se trata de um paciente de 30 anos com diversos nódulos calcificados em bolsa escrotal, com 15 anos de evolução. Como medida terapêutica, foi realizada excisão cirúrgica completa dos nódulos, apresentando boa evolução cirúrgica e resultados estético e funcional satisfatórios.

Descritores: Escroto; Calcinose; Cisto epidérmico; Procedimentos cirúrgicos reconstrutivos; Patologia cirúrgica.

■ ABSTRACT

Idiopathic scrotal calcinosis is a rare benign entity. Patients affected by scrotal calcinosis usually do not have other associated symptoms. We report the case of a 30-year-old man with several calcified nodules in the scrotal sac with onset at age 15 years. A complete surgical excision of the nodules was performed, and the patient recovered well with satisfactory aesthetic and functional results.

Keywords: Scrotum; Calcinosis; Epidermal cyst; Reconstructive surgical procedures; Surgical pathology.

¹ Universidade Federal de Pelotas, Departamento de Cirurgia Plástica, Pelotas, RS, Brasil.

² Hospital Ernesto Dornelles, Departamento de Cirurgia Geral, Porto Alegre, RS, Brasil.

INTRODUÇÃO

A calcinose escrotal idiopática (CIE) é considerada uma condição rara e com poucos casos descritos na literatura mundial. Ela consiste em múltiplos nódulos calcificados, de consistência pétrea, na pele da bolsa escrotal. Normalmente, atinge homens jovens e não costuma trazer sintomas (dor, edema, rubor, etc.), bem como não cursar com níveis séricos de cálcio e fosfato aumentados. Ainda não possui fisiopatologia definida, embora existam diversas hipóteses¹. Histopatologicamente, a CIE é caracterizada pela presença de depósitos de cálcio na derme circundados por uma reação granulomatosa do tipo corpo estranho². Atualmente, a exérese cirúrgica ainda é a escolha terapêutica e proporciona resultados satisfatórios, apesar do desconhecimento - e das controvérsias - da origem dessa afecção. Assim, descreveremos um caso de calcinose escrotal idiopática atendido no Serviço de Cirurgia Plástica da Faculdade de Medicina da Universidade Federal de Pelotas - RS.

Paciente

RELATO DO CASO

M.D.A., 30 anos, sexo masculino, apresentando múltiplos nódulos endurecidos em região escrotal, com aproximadamente 15 anos de evolução, com crescimento lento e indolor (Figura 1). Queixa principalmente da estética local, onde referiu dificuldade em relações íntimas devido ao aspecto das lesões. Sem histórico de doença metabólica, autoimune ou neoplásica. Não manifestava sintomas associados, negava trauma e/ou lesões prévias no escroto, negando também quaisquer comorbidades.

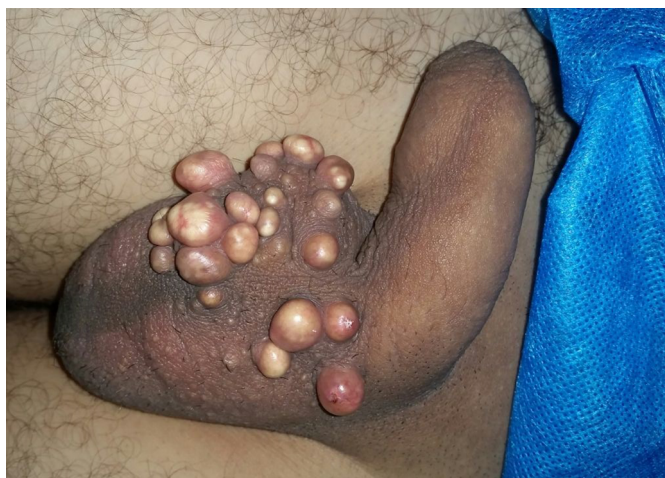

Figura 1. Presença de múltiplos nódulos calcificados na região anterior da bolsa escrotal com evolução de 15 anos.

Até ser encaminhado ao serviço de Cirurgia Plástica, fez uso de cremes contendo clobetasol e betametasona (não simultâneos) diversas vezes, porém sem efeito. Ao exame físico direcionado, apresentava escroto de tamanho e consistência normal, com diversos nódulos de tamanhos variados, com consistência pétrea e de coloração branca/amarelada na pele, encobertos por epitélio.

Foram solicitadas dosagens séricas de cálcio e fósforo, com resultados dentro da normalidade.

Técnica Cirúrgica

Sob anestesia local, a cirurgia foi realizada com uma dissecação fina no plano existente entre a derme e o músculo dartoico. Os nódulos calcificados não possuíam separação anatômica, necessitando a ressecção da epiderme escrotal ao redor de forma única. Foram separadas as peças para análise anatomopatológica e então realizado descolamento para aproximação das bordas, possibilitando o fechamento primário com sutura simples com mononylon 3-0.

Paciente apresentou boa evolução cirúrgica e sem intercorrências. Obteve resultado estético satisfatório (Figura 2) e não demonstrou alterações funcionais.

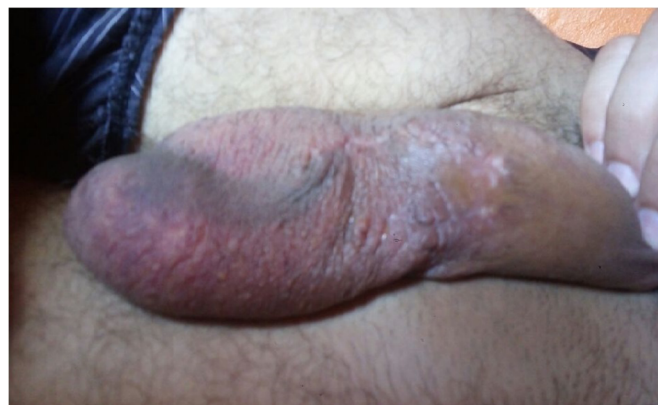

Figura 2. Resultado de ressecção com fechamento primário dos nódulos calcificados com 6 meses de pós-operatório.

DISCUSSÃO

A CIE pode ser de 3 formas: metastática, distrófica e idiopática. Na metastática temos níveis séricos de cálcio e fósforo aumentados. Na distrófica os níveis de fósforo e cálcio estão normais, porém condições locais como inflamação favorecem a formação de depósito de cálcio. Na idiopática, não existem alterações laboratoriais, bem como não é relatado histórico de trauma anterior. É uma afecção rara, com cerca de 200 casos descritos até o momento³.

Lewinski, em 1883, descreveu pela primeira vez essa condição. A CIE é uma condição benigna rara que

curso com nódulos múltiplos, assintomáticos e indolores na parede da pele escrotal⁴. A CIE ocorre principalmente no início da idade adulta, de início insidioso, sem qualquer distúrbio sistêmico do metabolismo cálcio/fósforo.

Os nódulos do CIE são tipicamente branco-amarelados ou escuros, consistindo em nódulos agrupados ou individuais do número variável, como depósitos de cálcio e fosfato na pele escrotal. Os nódulos geralmente são firmes e assintomáticos, mas podem causar coceira ou dor, e o paciente pode apresentar extrusão de material como “giz branco” após um episódio de infecção dos nódulos².

A etiologia tem sido assunto de longo prazo, com muita controvérsia. Inicialmente, acreditava-se que o CIE era causada por um patógeno, porém não há elementos celulares, lipídios ou organismos dentro dos nódulos calcificados que justificassem tal condição. Contudo, alguns estudos posteriores sugerem que a CIE tem sua origem na calcificação distrófica de cistos epidérmoides⁵.

Revisões recentes afirmam que a calcinose escrotal pode resultar de inflamação da epiderme, com formação de cistos dérmicos seguidos de calcificação distrófica no interior, com migração de queratina do cisto ou derme adjacente a uma parede celular rompida. Outros apoiam a teoria do cisto de inclusão epidérmica desempenhando um papel importante na patogênese da doença⁶.

Recentemente, Pabuccuoglu et al. relataram que a degeneração e necrose do músculo dartos são os fatores mais importantes no processo desta patologia. Além disso, foi sugerido que um trauma de menor impacto desempenha um papel importante como ponto de partida para a calcificação distrófica³.

Histologicamente, o CIE é caracterizado pela presença de depósitos de cálcio que são variáveis dentro da derme, muitas vezes cercados por uma reação granulomatosa do tipo corpo estranho (Figura 3).

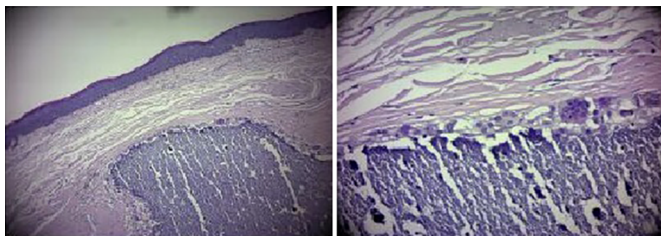


Figura 3. Histopatologia do nódulo ressecado corado com hematoxilina e eosina evidenciando presença de cálcio no interior do nódulo e ausência de invólucro epitelial, característico de calcinose escrotal. Na imagem A, aumento de 10X, e na B, aumento de 100X.

Alguns cistos revelam calcificação do conteúdo de queratina, com pouca evidência de inflamação ativa. Essas lesões foram atribuídas como cistos sebáceos, esteatocistoma calcificado, fibroma,

ateroma e xantoma. Estudos prévios que revisaram os dados histológicos não encontraram evidência de revestimento epitelial, cistos residuais e lipídios nos organismos e concluíram que a calcificação era idiopática, introduzindo o termo calcinose escrotal idiopática². A maioria dos casos é assintomática e os pacientes geralmente procuram orientação médica por razões estéticas, como no nosso caso. A excisão total é um tratamento de escolha, e o fechamento primário quase sempre é possível, pois a pele escrotal é bastante flexível.

CONCLUSÃO

Embora existam etiologias suspeitas, a CIE ainda é considerada como idiopática, portanto, a investigação de uma possível causa para o desenvolvimento de calcinose idiopática escrotal deve continuar. Além disso, os bons resultados estéticos obtidos com a ressecção e fechamento primário são fatores importantes que incrementam a indicação cirúrgica, sendo o procedimento realizado por um profissional capacitado e com conceitos de cirurgia plástica presentes em sua rotina.

COLABORAÇÕES

- FPR** Análise e/ou interpretação dos dados, análise estatística, aprovação final do manuscrito, coleta de dados, conceitualização, concepção e desenho do estudo, gerenciamento do projeto, investigação, metodologia, realização das operações e/ou experimentos, redação - revisão e edição, supervisão.
- MAB** Análise e/ou interpretação dos dados, aprovação final do manuscrito, coleta de dados, conceitualização, concepção e desenho do estudo, gerenciamento do projeto, investigação, metodologia, realização das operações e/ou experimentos, redação - revisão e edição, supervisão, visualização.
- PHOB** Análise e/ou interpretação dos dados, aprovação final do manuscrito, coleta de dados, conceitualização, concepção e desenho do estudo, gerenciamento do projeto, investigação, metodologia, realização das operações e/ou experimentos, redação - revisão e edição, supervisão, visualização.
- FSTR** Análise e/ou interpretação dos dados, aprovação final do manuscrito, coleta de dados, conceitualização, concepção e desenho do estudo, gerenciamento do projeto, investigação, metodologia, realização das operações e/ou experimentos, redação - revisão e edição, supervisão, visualização.

REFERÊNCIAS

1. Solanki A, Narang S, Kathpalia R, Goel A. Scrotal calcinosis: pathogenetic link with epidermal cyst. *BMJ Case Rep.* 2015;2015:pii:bcr2015211163. DOI: <https://doi.org/10.1136/bcr-2015-211163>
2. Parlaktaş BS, Uluocak N, Köseoğlu RD, Erdemir F, Sezer E. Idiopathic scrotal calcinosis: A rare scrotal skin disorder. *J Ankara Univer Fac Med.* 2005;58(1):20-2.
3. Dubey S, Sharma R, Maheshwari V. Scrotal calcinosis: idiopathic or dystrophic? *Dermatol Online J.* 2010;16(2):5.
4. Akosa AB, Gilliland EA, Ali MH, Khoo CT. Idiopathic scrotal calcinosis: a possible aetiology reaffirmed. *Br J Plast Surg.* 1989;42(3):324-7. PMID: 2667677 DOI: [https://doi.org/10.1016/0007-1226\(89\)90155-0](https://doi.org/10.1016/0007-1226(89)90155-0)
5. Shah V, Shet T. Scrotal calcinosis results from calcification of cysts derived from hair follicles: a series of 20 cases evaluating the spectrum of changes resulting in scrotal calcinosis. *Am J Dermatopathol.* 2007;29(2):172-5. DOI: <https://doi.org/10.1097/01.dad.0000246465.25986.68>
6. Khallouk A, Yazami OE, Mellas S, Tazi MF, El Fassi J, Farih MH. Idiopathic scrotal calcinosis: a non-elucidated pathogenesis and its surgical treatment. *Rev Urol.* 2011;13(2):95-7.

***Autor correspondente:**

Fernando Passos da Rocha

Praça Piratinino de Almeida, 13, Centro, Pelotas, Rio Grande do Sul, Brasil.

CEP 96015-360

E-mail: fprocha.sul@terra.com.br