



Retalho retroauricular ilhado para reconstrução parcial de orelha: relato de casos

Retroauricular island flap for partial ear reconstruction: case reports

LAURO ARNOLDO FERREIRA KOEHLER ^{1*}
VERENA BENEDICK COIMBRA ¹
MARCUS VINICIUS CUNHA ¹
CRISTIANE CAMARGO FERREIRA ¹
GUILHERME VASCONCELOS SILVEIRA ¹
CAMILA GARCIA SOMMER ¹
JOÃO GUILHERME CAVALCANTI
KRIEGER ¹
ANTONIO ROBERTO BOZOLA ¹

Instituição: Hospital de Base
da Faculdade de Medicina de
São José do Rio Preto, SP, Brasil

Artigo submetido: 17/6/2018.
Artigo aceito: 10/2/2019.

Conflitos de interesse: não há.

DOI: 10.5935/2177-1235.2019RBCP0146

RESUMO

Defeitos parciais de orelha podem ser tratados de diversas formas, dentre elas o fechamento primário, cicatrização por segunda intenção ou retalhos. Diversas opções técnicas foram descritas para a sua reconstrução de modo a manter o contorno natural da orelha, sem sacrificar tecido sadio ou alterar sua estética e função. Apresentamos neste artigo dois casos atendidos no Instituto do Câncer do Hospital de Base de São José do Rio Preto de reconstrução de defeitos condrocútâneos de orelha após ressecção de carcinoma basocelular em região central da orelha, com a confecção de retalho retroauricular ilhado transposto através de uma janela cartilaginosa e com o pedículo desepidermizado. Área doadora com fechamento primário. Tal procedimento constitui técnica segura, pois a região retroauricular é ricamente vascularizada, é de fácil execução, em único estágio e com resultado estético e funcional satisfatório.

Descritores: Procedimentos cirúrgicos reconstrutivos; Deformidades adquiridas da orelha; Retalhos cirúrgicos; Neoplasias da orelha; Orelha externa.

ABSTRACT

Partial ear defects can be treated in several ways, including primary closure, healing by secondary intention, or flaps. Several surgical options have been described for reconstruction in order to maintain the natural contour of the ear, without sacrificing healthy tissues or changing the aesthetics and function. In this article, we present two cases of reconstruction of chondrocutaneous defects of the ear after resection of basal cell carcinoma in the central region of the ear, with the production of a retroauricular island flap transposed through a cartilaginous window with the de-epidermized pedicle. The donor area healed following a primary closure. This procedure can be performed in a single stage, yields satisfactory aesthetic and functional results, and is safe because the retroauricular region is richly vascularized.

Keywords: Reconstructive surgical procedures; Acquired deformities of the ear; Surgical flaps; Neoplasms of the ear; External ear

¹ Faculdade de Medicina de São José do Rio Preto, São José do Rio Preto, SP, Brasil.

INTRODUÇÃO

Neoplasias de orelha são relativamente comuns, relacionadas principalmente à exposição solar. A excisão e reconstrução de defeitos parciais de orelha sem alterar o formato natural ou reduzir o seu tamanho é a melhor conduta. Alternativas aos retalhos são cicatrização por segunda intenção ou excisões que reduzem o tamanho ou deformam a orelha, por necessitarem a retirada de tecido sadio. Enxertos de pele na reconstrução de orelha estão sujeitos a contração, perda do contorno natural e deformidade estética¹.

Embora a região retroauricular há muito tempo seja utilizada como área doadora de pele para enxertos, Owens² introduziu em 1959 o conceito de transpor um retalho de pele retroauricular através de uma abertura na cartilagem para outra porção da orelha, com um pedículo desepidermizado, a fim de minimizar os riscos de exposição cartilaginosa e condrite na cicatrização por segunda intenção, bem como alteração estética de contorno e cor ou até deformidade de meato auricular, e consequente alteração auditiva. Apresentaremos dois casos de reconstrução parcial de orelha após ressecção de câncer de pele.

RELATO DE CASOS

Dois pacientes atendidos no Instituto do Câncer do Hospital de Base de São José do Rio Preto – São Paulo, no ano de 2017 e 2018, ambos com diagnóstico de carcinoma basocelular por biópsia incisional, com queixas de lesões de crescimento lento, ulceradas e friáveis. Submetidos à exérese das lesões sob anestesia local com solução de lidocaína a 2% e vasoconstritor a 1:100.000, respeitando margens oncológicas incluindo cartilagem e pericôndrio posterior.

Caso 1

Paciente masculino de 40 anos, apresentou lesão nodular na concha auricular direita, próxima ao meato auditivo, de 1,5cm de diâmetro. Após ressecção da lesão, foi confeccionado retalho retroauricular ilhado de pedículo inferior axial com base no ramo inferior da artéria auricular posterior. Transposto através do defeito cartilaginoso e deixada ilha de pele em formato e extensão semelhantes ao defeito de pele ressecada, sendo desepidermizada área de 1x1cm correspondente ao pedículo arterial e realizado fechamento primário da área doadora (Figuras 1 e 2). Paciente evolui sem necrose, congestão do retalho, deiscências, hematoma ou infecção (Figura 3). O laudo definitivo anatomopatológico foi de carcinoma

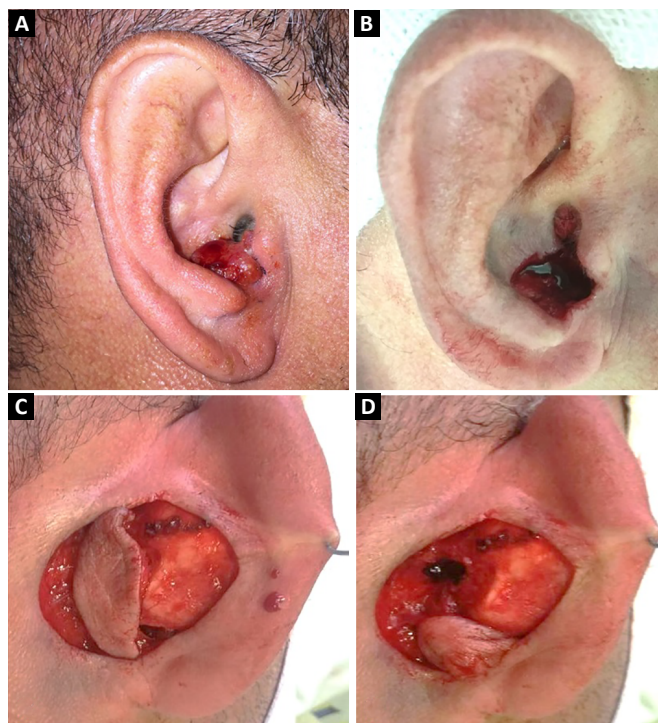


Figura 1. A: Lesão em concha auricular - pré-operatório; B: Defeito após ressecção com margem, incluindo cartilagem conchal; C: Confeção de retalho retroauricular ilhado de pedículo inferior com base no ramo inferior da artéria auricular posterior; D: Transposto o retalho através da janela cartilaginosa para a face anterior da orelha.

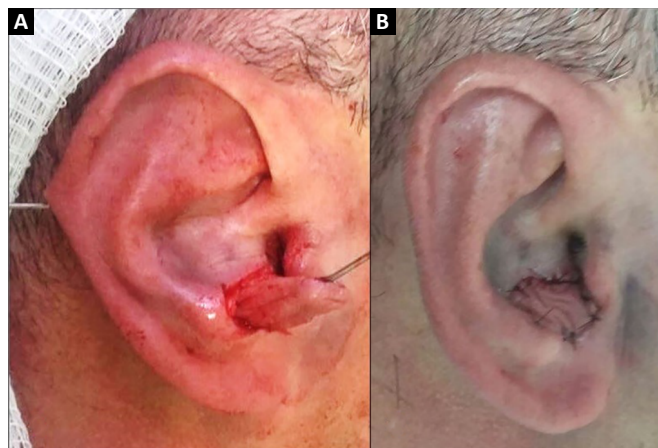


Figura 2. A: Retalho posicionado sobre o defeito para demarcação de área do pedículo a ser desepidermizado; B: Resultado final pós-operatório imediato.

basocelular infiltrativo e expansivo sem invasão perineural ou vascular e margens cirúrgicas livres de neoplasia.

Caso 2

Paciente masculino de 74 anos, com lesão em região conchal e anti-hélice à esquerda, de 2,5cm de diâmetro. Realizada ressecção da lesão incluindo

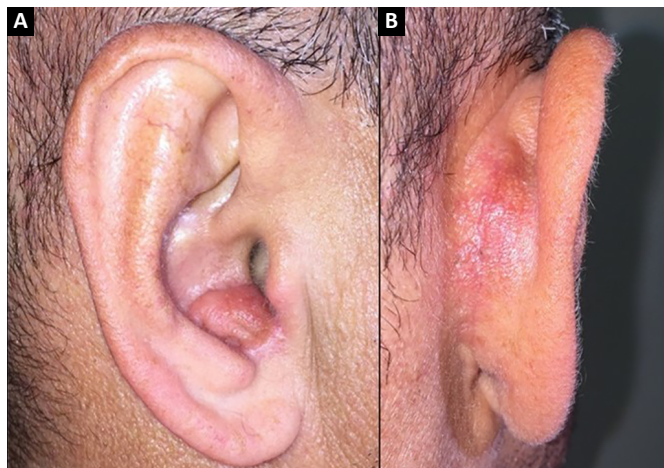


Figura 3. A: Aspecto com 2 meses de pós-operatório; **B:** Sítio doador com cicatriz correspondente.

cartilagem e pericôndrio e resultando em defeito de 3,5x3cm (Figura 4). Confeccionado retalho retroauricular ilhado de pedículo superior axial com base na artéria auricular superior, ramo da artéria temporal superficial. Transposto o retalho através da janela cartilaginosa, com pequena porção do pedículo desepidermizada e acomodado o retalho ao leito em forma e extensão. Realizado fechamento primário da área doadora (Figura 5). Apresentou evolução satisfatória, sem sinais de sofrimento ou outras complicações, bem como bom resultado estético (Figura 6).

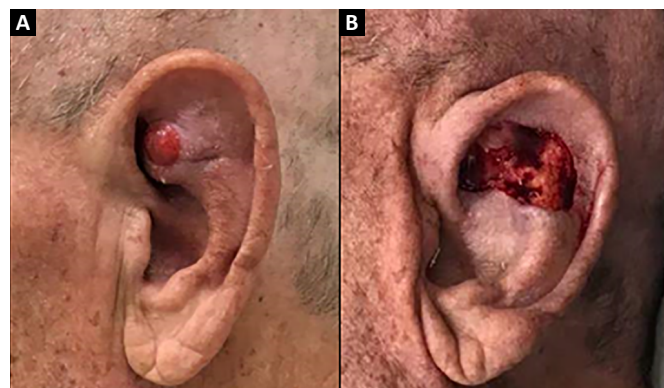


Figura 4. A: Lesão em região de anti-hélice esquerda pré-operatório; **B:** Defeito após ressecção com margem, incluindo cartilagem e pericôndrio.

DISCUSSÃO

Diversos autores descreveram o uso do retalho retroauricular e adaptaram a técnica com suas contribuições. Masson³, em 1972, descreveu a técnica de reconstrução de defeitos de concha auricular com base em um retalho retroauricular, sem pedículo desepidermizado. Renard⁴ acrescentou a confecção de um retalho retroauricular de base superior com

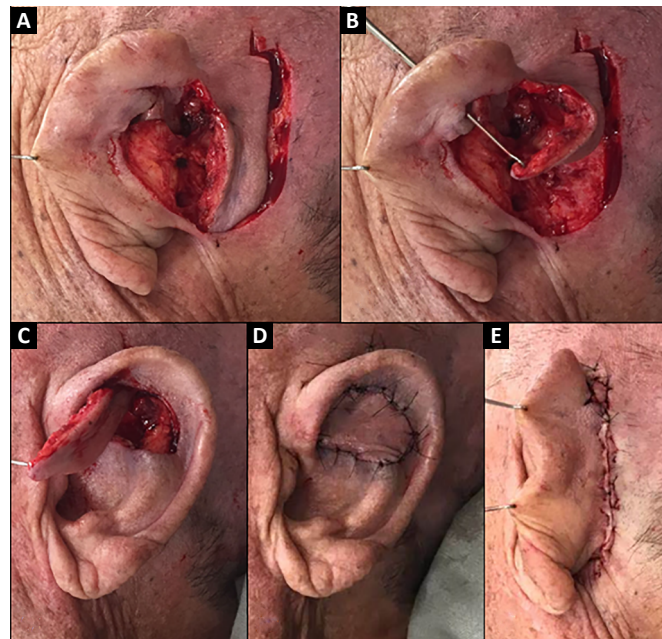


Figura 5. A: Confeção de retalho retroauricular ilhado de pedículo superior; **B e C:** O retalho foi transposto através da janela cartilaginosa para a face anterior da orelha; **D e E:** Pós-operatório imediato.

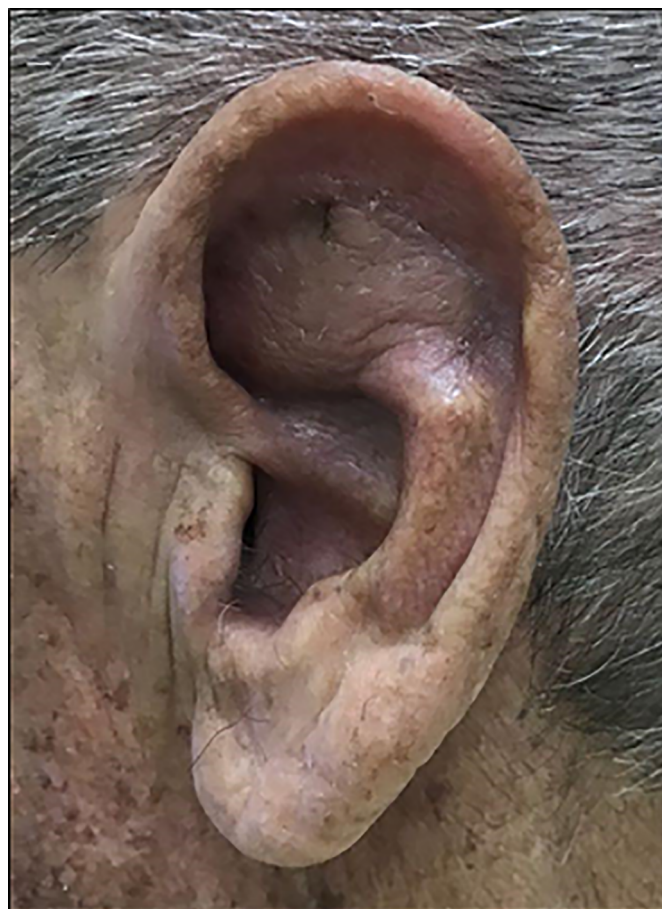


Figura 6. Resultado após 15 dias de pós-operatório com coloração e contorno adequados, sem complicações.

pedículo desepidermizado para reconstruções não só de falhas em concha auricular, bem como mais extensas envolvendo anti-hélice. Wood-Smith et al.⁵ demonstraram o tratamento de lesões extensas em concha auricular fazendo uso de dois retalhos retroauriculares, sendo um da pele da face posterior da orelha e outro retroauricular de pedículo superior. E Yoav et al.⁶ acrescentaram o uso de retalho miocutâneo com base no músculo auricular posterior.

Existe na literatura uma pluralidade de publicações no que diz respeito ao tratamento das lesões auriculares. Alguns autores defendem a enxertia de pele como primeira opção, outros a cicatrização por segunda intenção para lesões pequenas de concha auricular e, por fim, ainda encontramos o fechamento primário, a depender da localização e tamanho da lesão⁷⁻⁹.

Porém, defeitos maiores trazem prejuízos estético e funcional importantes. A excisão adequada de tumores desta região exige a ressecção de cartilagem para uma margem oncológica segura e o retalho retroauricular traz muitas vantagens. Constitui um tratamento em único tempo cirúrgico, podendo ser realizado sob anestesia local em regime ambulatorial. Quando usado para reconstrução de concha e outros defeitos da face anterior da orelha é de cor e textura próxima, com resultado estético final satisfatório⁶. De baixa morbidade no sítio doador, com cicatriz atrás da orelha e na maioria dos casos de fechamento primário. Este retalho tem grande segurança devido sua vasta vascularização, muito bem documentada em estudos anatômicos de Park et al.¹⁰, dentre outros¹¹.

Portanto, é opção segura para reconstrução de defeitos auriculares de toda a face anterior, podendo ser utilizado até em grandes lesões.

CONCLUSÃO

Autores descrevem que o uso do retalho retroauricular apresenta grande versatilidade, permitindo seu uso em defeitos auriculares. É de origem bem vascularizada, o que traz segurança em sua confecção, em único tempo cirúrgico, útil para lesões pequenas e grandes, sem apresentar complicações graves ou sacrificar tecido saudável e com excelente resultado estético e funcional.

COLABORAÇÕES

VBC Análise e/ou interpretação dos dados, realização das operações e/ou experimentos.

MVC Análise e/ou interpretação dos dados, realização das operações e/ou experimentos.

CCF Análise e/ou interpretação dos dados, realização das operações e/ou experimentos.

GVS Análise e/ou interpretação dos dados, realização das operações e/ou experimentos.

CGS Análise e/ou interpretação dos dados, redação - revisão e edição.

JGCK Realização das operações e/ou experimentos.

LAFK Análise e/ou interpretação dos dados, Realização das operações e/ou experimentos, Redação - Preparação do original.

ARB Análise e/ou interpretação dos dados, Aprovação final do manuscrito.

REFERÊNCIAS

1. Azaria R, Amir A, Hauben DJ. Anterior conchal reconstruction using a posteroauricular pull-through transpositional flap. *Plast Reconstr Surg*. 2004;113(7):2071-5. PMID: 15253199 DOI: <https://doi.org/10.1097/01.PRS.0000121186.46720.B0>
2. Owens N. An effective method for closing the external auditory canal. *Plast Reconstr Surg Transplant Bull*. 1959;23(4):381-7. PMID: 13645254
3. Masson JK. A simple island flap for reconstruction of concha-helix defects. *Br J Plast Surg*. 1972;25(4):399-403. PMID: 4567027 DOI: [https://doi.org/10.1016/S0007-1226\(72\)80083-3](https://doi.org/10.1016/S0007-1226(72)80083-3)
4. Renard A. Postauricular flap based on a dermal pedicle for ear reconstruction. *Plast Reconstr Surg*. 1981;68(2):159-64. DOI: <https://doi.org/10.1097/00006534-198108000-00005>
5. Wood-Smith D, Ascherman JA, Albom MJ. Reconstruction of acquired ear defects with transauricular flaps. *Plast Reconstr Surg*. 1995;95(1):173-5. DOI: <https://doi.org/10.1097/00006534-199501000-00031>
6. Yoav PT, Horowitz Z, Bedrin L, Kronenberg J. Auricular reconstruction with a postauricular myocutaneous island flap: Flip-Flop Flap. *Plast Reconstr Surg*. 1996;98(7):1191-9. DOI: <https://doi.org/10.1097/00006534-199612000-00010>
7. Peled IJ. Healing of ear defects: primary or secondary. *Plast Reconstr Surg*. 1997;100(1):277-8.
8. Ghassemi A, Modabber A, Talebzadeh M, Nanhekan L, Heinz M, Hölzle F. Surgical management of auricular defect depending on the size, location, and tissue involved. *J Oral Maxillofac Surg*. 2013;71(8):e232-42.
9. Watson D, Hecht A. Repair of Auricular Defects. *Facial Plast Surg Clin North Am*. 2017;25(3):393-408.
10. Park C, Shin KS, Kang HS, Lee YH, Lew JD. A new arterial flap from the postauricular surface: its anatomic basis and clinical application. *Plast Reconstr Surg*. 1988;82(3):498-505. PMID: 3406183
11. Song R, Song Y, Qi K, Jiang H, Pan F. The superior auricular artery and retroauricular arterial island flaps. *Plast Reconstr Surg*. 1996;98(4):657-67.

*Autor correspondente:

Lauro Arnoldo Ferreira Koehler
Rua Curitiba, nº 202, Bairro Olarias, Ponta Grossa, Paraná, Brasil.
CEP 84.035-030
E-mail: lauro_afk@hotmail.com