


# Tratamento conservador para infecção de tela de polipropileno em correção de hérnia incisional associada à dermolipectomia em pós-bariátrico



LAÍS RAMALHO CHAVES  
ISOBE<sup>1\*</sup>

ANDRÉ VILLANI CORREA MAFRA<sup>1,2</sup>  
DAILTON SANTANA LIMA FILHO<sup>1</sup>  
ATALIBA RONAN HORTA DE ALMEIDA<sup>1,2</sup>  
BRUNA BERNARDES DA SILVA<sup>1</sup>

DOI: 10.5935/2177-1235.2019RBCP0111

## INTRODUÇÃO

O aumento do número de procedimentos bariátricos tem trazido ao cirurgião plástico o grande desafio de tratar um grupo especial de pacientes que possuem deformidades ocasionadas pelo ganho ponderal excessivo. As sequelas da perda ponderal incluem não apenas a redundância cutânea e flacidez fascial, particularmente no abdome, como também a presença de cicatrizes na parede abdominal e hérnias ventrais<sup>1</sup>.

A paniclectomia é uma cirurgia funcional planejada para aliviar sintomas relacionados com pregas cutâneas abdominais suspensas. É realizada em pacientes com IMCs maiores ou comorbidades médicas mais severas. É considerado um procedimento funcional e reconstrutivo que remove somente pele e gordura<sup>2</sup>.

As deformidades mais frequentes da parede abdominal são as hérnias incisionais, que em conjunto com excesso cutâneo e de gordura, podem ocasionar limitações físicas, dor, doenças dermatológicas, deformidade cosmética<sup>3</sup>. As primeiras abdominoplastias foram realizadas com intuito de corrigir hernias ventrais<sup>4</sup>. A associação da abdominoplastia com reparação da parede abdominal foi descrita por Robertson et al., que apresentaram inúmeros benefícios como: ampla exposição do defeito abdominal, melhor definição dos planos cirúrgicos e incisão distante da correção do defeito<sup>5</sup>.

A hérnia incisional deve ser tratada precocemente e de forma cirúrgica, devido ao risco de obstrução intestinal; e quando de grande volume, é mandatório uso da técnica com tela de polipropileno para evitar recidivas em oposição ao reparo simples<sup>6</sup>. Embora a segurança dos materiais sintéticos tenha sido exaustivamente avaliada, muitas complicações foram

## RESUMO

**Introdução** Os procedimentos bariátricos aumentaram em um grupo especial de pacientes, os quais possuem sequelas com a perda ponderal que incluem excesso cutâneo e defeitos na parede abdominal. A associação de paniclectomia com correção de defeitos da parede abdominal são tratados no mesmo procedimento cirúrgico. O objetivo é mostrar tratamento conservador em uma paciente que evoluiu com infecção de ferida operatória e de tela para correção da hérnia ventral associada à abdominoplastia. **Método** Trabalho tipo relato de caso. Uma paciente foi submetida à dermolipectomia abdominal associada à correção de hérnia incisional com tela de polipropileno, que evoluiu para infecção de ferida operatória e de tela. Relatamos o tratamento conservador neste caso. **Resultados** Obtivemos sucesso com tratamento conservador na infecção de tela na correção de hérnia incisional associada à paniclectomia. **Conclusões** O tratamento conservador da infecção de tela pós-abdominoplastia, em conjunto com reparação de hérnia incisional, obteve uma ótima recuperação da paciente sem extensa abordagem cirúrgica.

**Descritores** Abdominoplastia; Tela; Infecção.

relatadas, dentre elas, a infecção é a mais temida, pois pode acarretar em retirada da tela com grandes reconstruções da parede abdominal.

## OBJETIVO

O objetivo deste artigo é relatar um caso que evoluiu com tratamento conservador da infecção de tela de polipropileno em abdominoplastia associada à reparação de hérnia incisional, como alternativa da retirada com reconstrução da parede abdominal.

## MÉTODO

Relato de caso. Foram revistos o prontuário e os registros fotográficos do caso e realizada revisão bibliográfica.

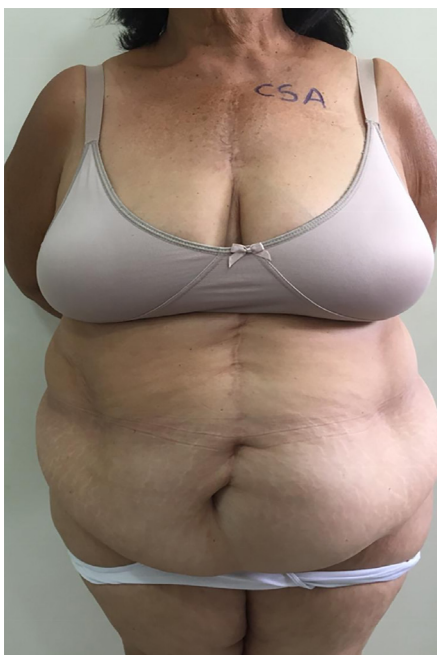Paciente cardiopata, valvulopatia reumática com valvuloplastia mitral em 1999, bloqueio atrioventricular total com implante de marca-passo definitivo em 2006, gastroplastia em 2003, com evolução em excedente cutâneo e defeitos da parede abdominal, que ocasionavam dor e problemas dermatológicos frequentes. Foi realizada avaliação cardiológica e anestésica com liberação para procedimento de dermolipectomia não estética com correção de defeito de parede abdominal.

## RELATO DE CASO

Paciente feminina, 65 anos, realizou gastroplastia redutora em 2003, que evoluiu com uma grande hérnia incisional em região epigástrica e grande excedente cutâneo (Figura 1). No dia 8 de fevereiro de 2019, no Hospital Mater Dei, Belo Horizonte-MG, foi submetida à dermolipectomia não estética, técnica em âncora, associada à reparação da hérnia incisional, em conjunto com a equipe da cirurgia geral.

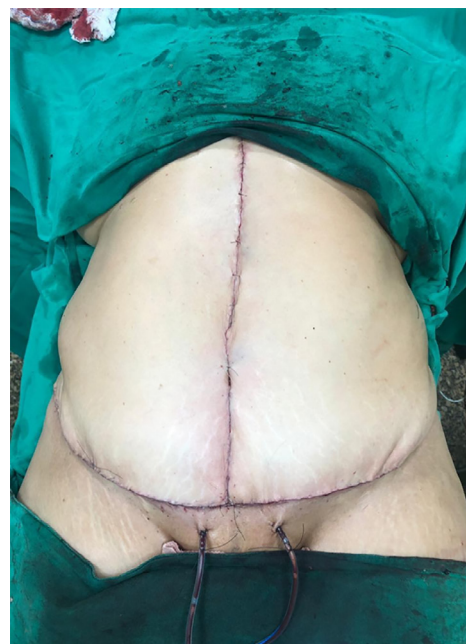<sup>1</sup> Hospital Mater Dei, Belo Horizonte, MG, Brasil.

<sup>2</sup> Sociedade Brasileira de Cirurgia Plástica, Minas Gerais, MG, Brasil.



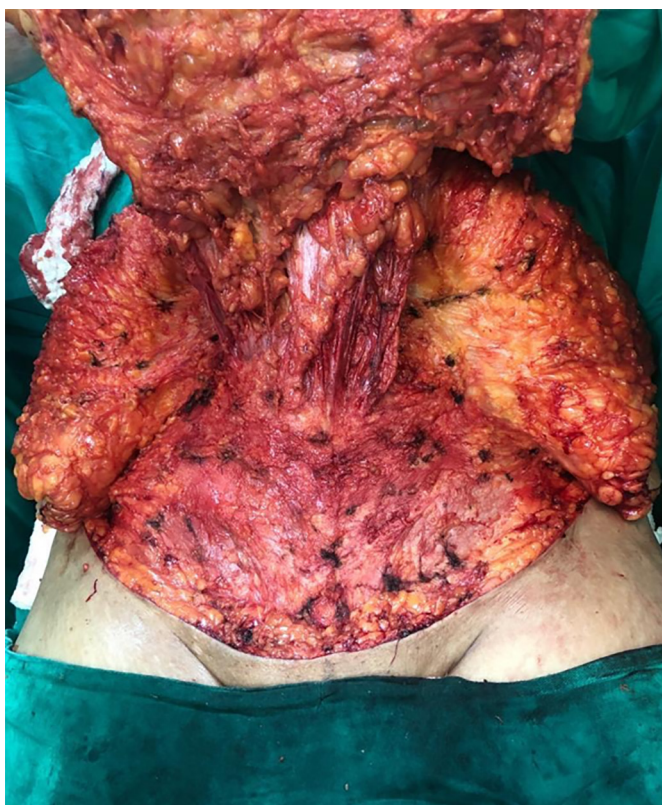**Figura 1.** Paciente em pré-operatório apresentando excedente cutâneo.

No perioperatório, a equipe de cirurgia plástica descolou retalho dermatogorduroso até cicatriz umbilical; na sequência, a equipe de cirurgia geral realizou reparação da hérnia incisional com colocação de tela de polipropileno (Figuras 2 e 3). A paciente evoluiu bem no pós-operatório, recebeu alta no dia 11 de fevereiro 2019 com recomendação de uso de enoxaparina e cefadroxila profilática, ambas durante sete dias.

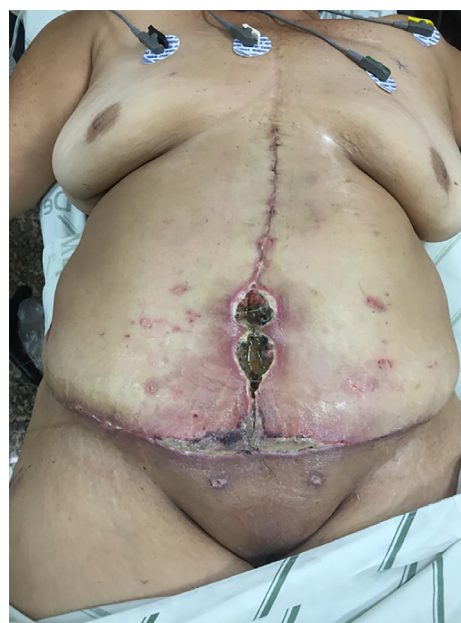

**Figura 3.** Resultado final da dermolipectomia sem tensão de retalhos.

No décimo dia pós-operatório, a paciente retornou ao consultório médico para revisão apresentando pequena infecção em ferida operatória, na região infraumbilical, onde foi modificado esquema de antibiótico para amoxicilina com clavulanato de potássio. No 14º dia pós-operatório, a paciente foi admitida em caráter de urgência devido à infecção de ferida operatória, apresentando extensa deiscência de sutura associada a grande infiltração necrótica em região epigástrica e hipogástrico, e insuficiência renal aguda (Figura 4). Foram realizados desbridamento cirúrgico, lavagem abundante com soro fisiológico e antibiótico (gentamicina, clindamicina), mantida tela de polipropileno, colocação de dreno JVac®, encaminhadas culturas de tela e tecido, fechamento primário de ferida (Figura 5).



**Figura 2.** Descolamento de retalho e visualização de grande hérnia.



**Figura 4.** Infecção de ferida operatória.

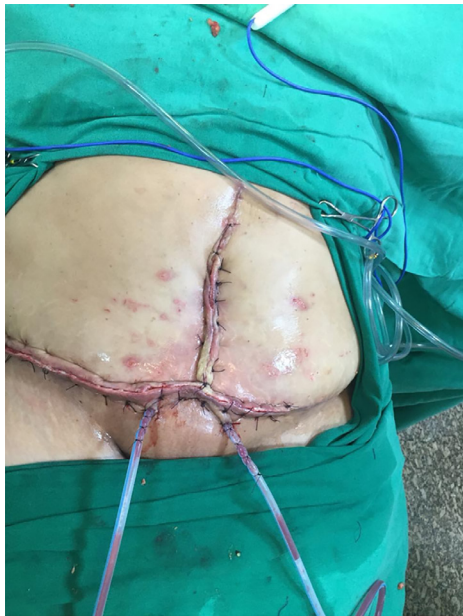

Figura 5. Resultado final após desbridamento.

Na sequência da reabordagem, foi iniciado meropenem, por seis dias, a seguir, com resultados da cultura de tecido necrótico e de tela, cresceu *Pseudomonas aeruginosa*, foi modificado para ciprofloxacina até o final da internação. Iniciou sessões de terapia hiperbárica para melhoria da infecção e cicatrização. No dia 1 de março de 2019, a paciente realizou tomografia de abdome, devido não melhora clínica total, a qual evidenciou coleções no tecido subcutâneo em região de fossa ilíaca direita (88 mL) e epigástrica (13 mL), foi realizada drenagem guiada por ultrassom. Após, a paciente evoluiu com melhora clínica e laboratorial recebendo alta hospitalar estável.

### DISCUSSÃO

A correção da hérnia com prótese sintética se consagrou como tratamento-padrão devido a diminuição da taxa de recidiva em detrimento ao emprego do fechamento com sutura simples. Todavia, as complicações infecciosas relacionadas à malha ocorrem em até 13,6% e, em geral, necessitam de intervenção cirúrgica<sup>7</sup>.

Dentre os fatores relacionados à infecção da tela, estão: obesidade, diabetes *mellitus*, uso de álcool, tabagismo, imunossupressores, insuficiência renal devido à diminuição da perfusão dos tecidos cutâneos e subcutâneos<sup>8</sup>.

Os agentes mais comuns associados à infecção da malha são as espécies de *Staphylococcus* spp., *Streptococcus* spp., bactérias gram-negativas e bactérias anaeróbias. Raramente, infecções de malha são causadas por *Candida* spp. ou *Mycobacterium* spp.<sup>7</sup>.

Apesar de muitas vezes ser mandatória a remoção da tela infectada, pode se obter sucesso com o salvamento após reabordagem da paciente com desbridamento cirúrgico de tecidos necróticos, lavagem abundante com soro fisiológico com antibiótico, manutenção de dreno de JVac® aliados à terapia hiperbárica para acelerar o processo de cicatrização.

### CONCLUSÃO

Na experiência dos autores, o tratamento conservador da infecção de tela pós-abdominoplastia em conjunto com reparação de hérnia incisional, obteve uma ótima recuperação da paciente sem extensa abordagem cirúrgica.

### REFERÊNCIAS

1. Roxo CDP, Roxo ACW, Labanca L, Martins CRP. Tratamento das hérnias incisionais nas abdominoplastias multifuncionais. *Rev Bras Cir Plást.* 2008; 23(3):184-8.
2. Neligan, Peter C. Reconstrução pós-bariátrica. In: Toy JW, Rubin JP. *Cirurgia plástica. Estética.* 2015; 639.
3. Shermak MA. Massive panniculectomy after massive weight loss. *Plast Reconstr Surg.* 2006 Jun; 117(7):219-7; discussion 2198-9.
4. Barbosa MVJ, Nahas FX, Ferreira LM. Hernioplastia incisional associada a abdominoplastia. *Rev Bras Cir Plást.* 2010; 25(3):54.
5. Possamai LM, Zancanaro M, Freitas Neto FM, Zanon E, Ely PB. Correção cirúrgica de múltiplas hérnias abdominais associada a abdominoplastia: relato de caso. *Rev Bras Cir Plást.* 2018; 22:26-7.
6. Cheesborough JE, Dumanian GA. Simultaneous prosthetic mesh abdominal wall reconstruction with abdominoplasty for ventral hernia and severe rectus diastasis repairs. *Plast Reconstr Surg.* 2015 Jan; 135(1):268-76.
7. Aguilar B, Capital AB, Madura JA 2nd, Harold KL. Conservative management of mesh-site infection in hernia repair. *J Laparoendosc Adv Surg Tech A.* 2010 apr; 20(3):249-52. doi:10.1089/lap.2009.0274.
8. Arnald MR, et al. Optimal management of mesh infection: evidence and treatment options. *Hernia Surg J.* 2018; 42-9.

#### \*Endereço Autor

**Lais Ramalho Chaves Isobe**

Engenheiro Caetano Lopes 300, ap 202. Belo Horizonte - MG, Brasil

CEP 30315-350

E-mail laiscap@hotmail.com