

Complicações após dermolipectomia abdominal em âncora para correção de cicatriz: relato de caso



**JULIANA METZKER
OLIVEIRA BERGAMO** ^{1*}

MATEUS SOBRAL POMPEU DE CAMPOS ¹
DAVID GERARDO ALVARADO CANIZARES ¹
LUCIO FLAVIO MANETTA MARTINS BELEM ¹
JOSE CESARIO DA SILVA ALMADA LIMA ¹

DOI: 10.5935/2177-1235.2019RBCP0110

INTRODUÇÃO

As cicatrizes, muitas vezes, causam profundas comoções. Para os médicos, as cicatrizes representam o ponto final na cicatrização dos tecidos. Para os pacientes, frequentemente, as cicatrizes apresentam significados mais profundos e pessoais. Deformidades por doenças, traumas violentos ou malformações no desenvolvimento podem resultar em sequelas físicas e psicológicas ao longo da vida¹.

O tratamento de cicatrizes requer uma compreensão da dificuldade psíquica e social que o paciente pode vivenciar, e um bom resultado no tratamento raramente é obtido sem o conhecimento inicial dos antecedentes ocorridos com o paciente, suas queixas atuais e expectativas futuras.

As cicatrizes podem resultar em problemas funcionais, estéticos ou emocionais. Na maioria das vezes, os pacientes incorrem em dificuldades através de uma relação complexa e alternada entre todas as três dimensões. Antes de iniciar o tratamento, o médico deve ter um tempo para entender e diagnosticar cada elemento¹.

Para determinar se uma pessoa é uma candidata adequada para o procedimento cirúrgico desejado, os cirurgiões plásticos devem ter um olho treinado, boa intuição, saber o que perguntar e ter bons critérios, aprendendo com suas experiências passadas, especialmente aquelas em que cometeu erros.

RESUMO

Introdução: As cicatrizes, muitas vezes, causam profundas comoções e seu tratamento requer uma compreensão da dificuldade psíquica e social que o paciente pode vivenciar. Para determinar se uma pessoa é uma candidata adequada para o procedimento cirúrgico desejado, os cirurgiões plásticos devem ter um olho treinado e boa intuição. O propósito deste estudo é relatar à comunidade científica um caso operado em nosso serviço, de correção de cicatriz deformante em abdome anterior com a técnica de abdominoplastia em flor-de-lis, que evoluiu com grande deiscência de ferida operatória vertical, de modo a discutir as condutas pré e pós-operatórias que possam ter contribuído para a ocorrência dessa complicação, bem como as táticas utilizadas no seu tratamento. **Materiais e método:** A paciente em questão apresentava cicatriz deformante em parede anterior do abdome, xifopúbica, resultante de cirurgia prévia, além de tabagismo, sobrepeso e transtorno bipolar misto. **Resultado:** Evoluiu no pós-operatório com grande deiscência e dificuldade de condução do caso devido a baixa adesão ao tratamento. **Discussão e conclusão:** a cirurgia plástica pode ser psicologicamente benéfica mesmo para pacientes com distúrbios psiquiátricos, considerando que eles sejam acompanhados adequadamente por seus médicos e psiquiatras. É necessário um cuidado especial na orientação quanto às possíveis complicações e deve-se certificar se o paciente estará preparado para lidar com elas. Os efeitos do tabagismo nos resultados da cirurgia plástica devem ser usados para orientar os pacientes no abandono do tabagismo no pré-operatório e avaliar protocolos para o manejo de pacientes que fumam.

Descritores: Abdominoplastia em âncora; Dermolipectomia abdominal; Tabagismo; Deiscência de ferida operatória; Complicações cirúrgicas.

OBJETIVO

O propósito deste estudo é relatar à comunidade científica um caso operado em nosso serviço, de correção de cicatriz deformante em abdome anterior com a técnica de abdominoplastia em flor-de-lis, que evoluiu com grande deiscência de ferida operatória vertical, de modo a discutir as condutas pré e pós-operatórias que possam ter contribuído para a ocorrência dessa complicação, bem como as táticas utilizadas no seu tratamento.

MÉTODO

Trata-se de paciente do sexo feminino, 35 anos, encaminhada ao serviço para avaliação de possível correção cirúrgica para cicatriz inestética em abdome, resultante de cirurgia ginecológica realizada dois anos antes (miomatose uterina/histerectomia). Reside em cidade do interior de Minas Gerais, localizada a 180 km de distância do nosso Serviço. Apresentava, ao exame, cicatriz xifopúbica e cicatriz transversa suprapúbica associadas a retração e distorção da parede abdominal com aspecto de abdome “em avental” bipartido, que causava grande desconforto e insatisfação à paciente (Figura 1).

Histórico de tabagismo e transtorno bipolar misto em uso de múltiplas medicações, referindo, inclusive, tentativas prévias de autoextermínio devido a grande descontentamento com o contorno corporal. No momento, referindo bom controle da doença.

¹ Hospital Universitário Ciências Médicas, Belo Horizonte, MG, Brasil.

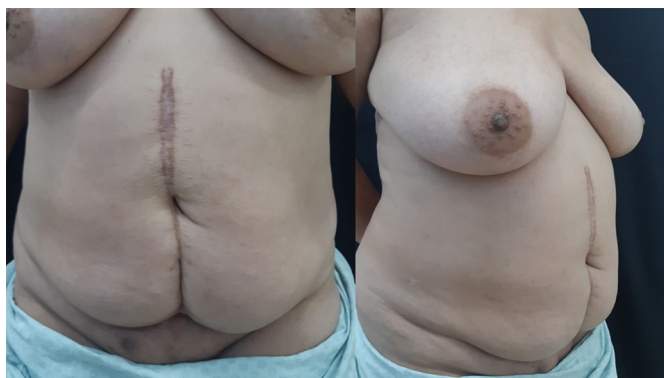

Figura 1. Aspecto pré-operatório.

Paciente foi orientada quanto à perda de peso para melhora do resultado estético (apesar de a intervenção programada ter primordialmente intenção reconstrutora), cessação de tabagismo e controle/manutenção do tratamento psiquiátrico, para definição do momento cirúrgico.

Após 105 dias do primeiro contato, estando há 30 dias sem fumar e após ter passado por três consultas para preparo pré-operatório, a paciente foi submetida à dermolipectomia abdominal com técnica de marcação em flor-de-liz (Figura 2)², para correção da cicatriz e distorção abdominal, com preservação da cicatriz umbilical. O procedimento foi realizado sob anestesia peridural associada a sedação venosa, sem intercorrências.

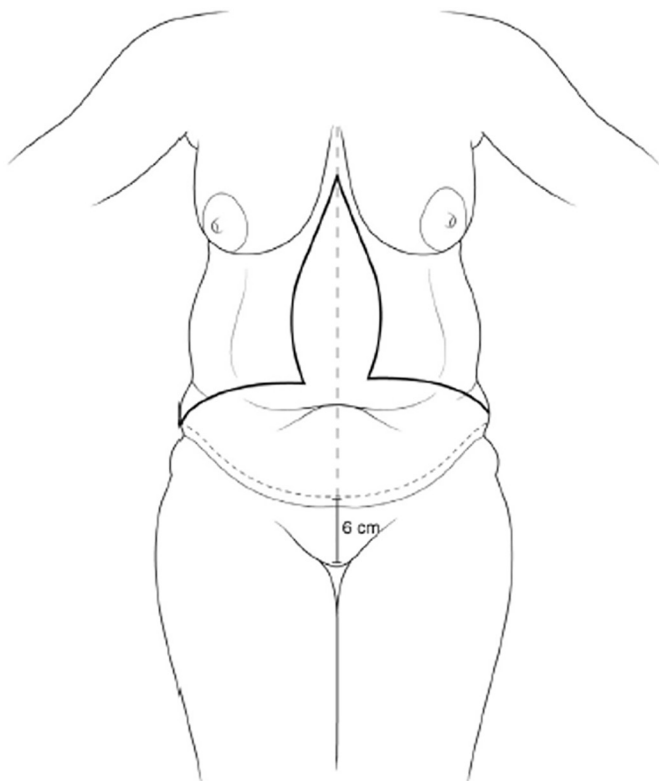


Figura 2. Esquema da marcação pré-operatória.

A marcação foi feita no pré-operatório imediato, inicialmente com a paciente em pé. A abordagem inicial foi semelhante à da técnica convencional, com marcação da incisão inferior a 6 cm acima da comissura vulvar anterior; as marcações dos limites laterais foram feitas no ápice da dobra cutânea, com

a paciente sentada, e estimou-se a excisão em sentido horizontal unindo esses pontos com a linha média. A excisão vertical foi estimada por *pinch test* com a paciente deitada².

Durante o procedimento, associamos a plicatura do músculo retoabdominal, mas optamos por não associar lipoaspiração devido aos riscos inerentes ao aumento do tempo operatório, além de risco maior de sofrimento dos retalhos. Foi utilizado dreno de Portovac® 4,8 mm no plano supramuscular.

RESULTADOS

A paciente evoluiu bem no pós-operatório imediato, apenas com dor difusa e mínima secreção sero-hemática pelo dreno (30 mL/24 h). Recebeu alta no 2º DPO, bem-disposta, sem queixas, sem o dreno, em uso de malha compressiva abdominal.

No 6º DPO, apresentava pequena área de sofrimento de pele em região infraumbilical com necrose de borda da FO, sem secreções, e foi orientada a descontinuar o uso da malha cirúrgica.

Após sete dias, no 13º DPO, entrou em contato telefônico com equipe referindo piora, com perda da continuidade da ferida cirúrgica. Relatava deiscência superficial em grande parte da incisão vertical, incluindo cicatriz umbilical (Figura 3).

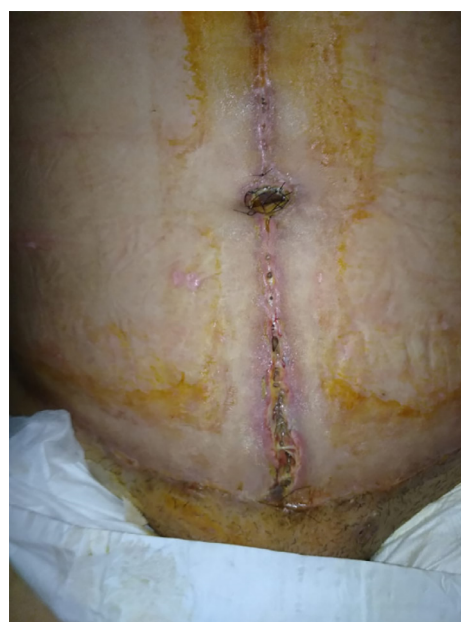

Figura 3. Aspecto no 13º DPO - em uso de rifamicina tópica (foto enviada pela paciente).

Na ocasião, referiu ter passado por intercorrências pessoais, tendo, por isso, retomado tabagismo, passando a fumar quatro maços de cigarro por dia. Apresentava discurso melancólico, derrotista, deprimido e persecutório, chegando inclusive a mencionar desejo de morte e ameaça de autoextermínio. Foi orientada a retornar ao serviço para avaliação, mas a paciente se recusou.

No 19º DPO, mantendo evolução desfavorável, concordou em retornar ao hospital e optamos por internar a paciente para observação mais criteriosa. Apresentava deiscência quase completa da FO vertical (Figura 4) e foi submetida a debridamento da ferida no Centro Cirúrgico com confecção de sutura elástica para aproximação das bordas (conforme esquema na Figura 5)³ e drenagem com dispositivo laminar siliconado. Recebeu alta após cinco dias de internação, em uso de antibioticoterapia sistêmica, ferida com bom aspecto, sem secreções, com curativo com loção de A.G.E. Nexcare®.

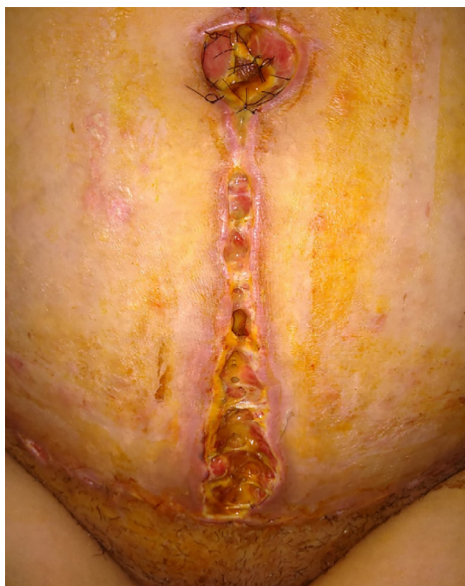

Figura 4. 19º DPO (foto enviada pela paciente).

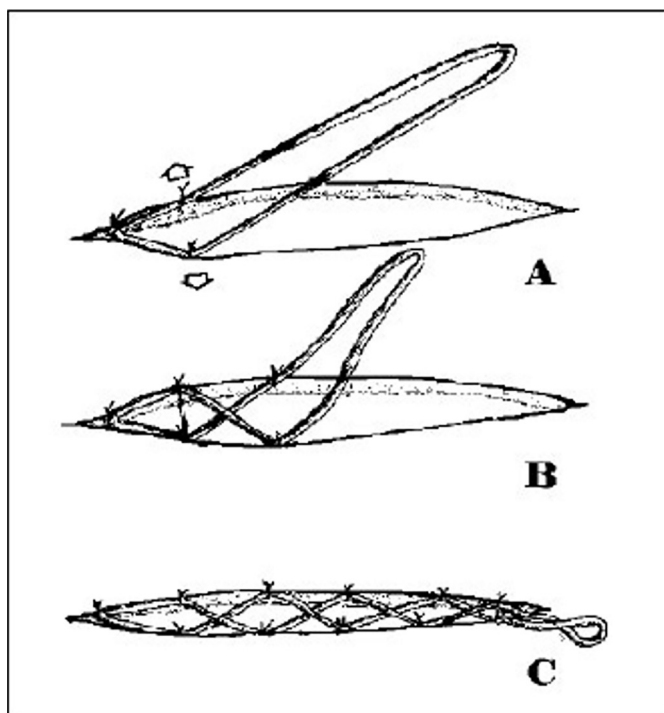


Figura 5. Sequência da sutura elástica: A: Pontos iniciais no ângulo; B: Giro de 180º da borracha e aplicação de novos pontos de sutura; C: Sutura elástica finalizada. Sutura elástica confeccionada utilizando o punho da luva de látex estéril.

Sete dias depois, apresentava deiscência de parte da sutura elástica, mantendo áreas de perda de continuidade na ferida operatória e necrose do coto da cicatriz umbilical (Figura 6). Foi, então, submetida a novo debridamento com reavivamento das bordas e resutura. Optamos por reconfeccionar a sutura elástica sobre a ferida suturada, com o objetivo de manter a tração contínua nas bordas e tentar prevenir nova deiscência. Em posição correspondente à cicatriz umbilical necrosada, foi deixada área cruenta para que, cicatrizando por segunda intenção, pudesse haver retração e formação de nova cicatriz. Este procedimento foi realizado em caráter ambulatorial.

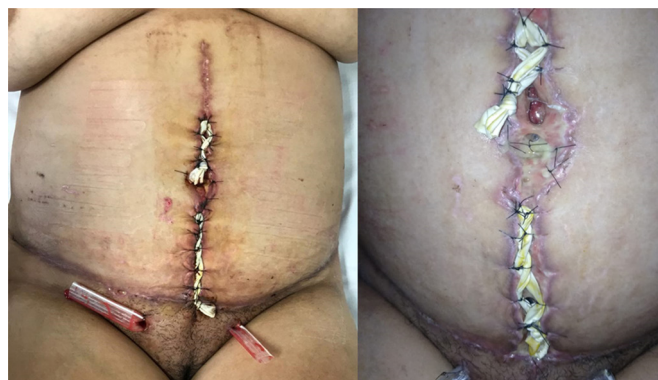

Figura 6. A: Aspecto 14 dias após sutura elástica; B: Em detalhe.

No prazo de uma semana, a paciente apresentava áreas de maceração na epiderme devido ao atrito com o material da sutura elástica; mantinha área cruenta na região umbilical e pequena deiscência suprapúbica. Foi, então, retirado o elástico e orientada troca, duas vezes por dia, de curativos com creme à base de urucum (*Bixa orellana*).

Passados mais 15 dias, a paciente já estava com ferida cicatrizada, sem área cruenta, mas começou a apresentar retração em região suprapúbica, além de hipertrofia da cicatriz vertical (Figura 7), com grande insatisfação com aspecto estético da cicatriz.

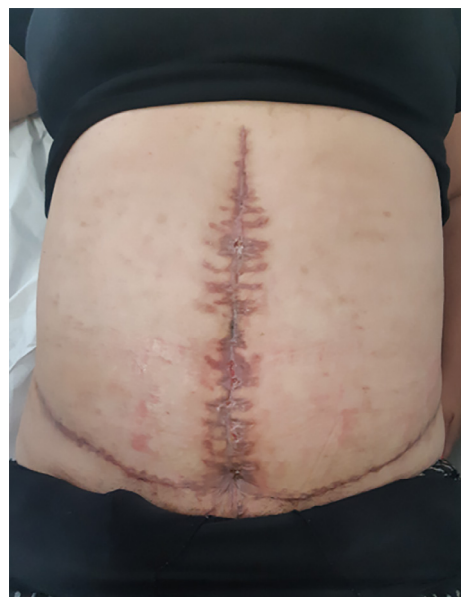

Figura 7. Aspecto da FO no último contato com a paciente - 90º DPO da dermolipectomia para correção de cicatriz abdominal.

DISCUSSÃO

Controvérsias existem na literatura sobre os fatores preditivos de complicação. O peso em excesso, o tabagismo, o diabetes *mellitus* e/ou a HAS (hipertensão arterial sistêmica), a deficiência nutricional, a classificação de ASA (American Society of Anesthesiology), o total de tecido removido, o tempo intraoperatório, a associação de múltiplos procedimentos e o IMC (índice de massa corporal) são fatores variáveis de risco nas dermolipectomias abdominais⁴.

O tabagismo é conhecido por impactar negativamente a cicatrização pós-operatória e aumentar o risco de infecção. Estudo recente com 40.467 pacientes demonstrou que ele aumenta a chance de uma infinidade de complicações pós-operatórias em Cirurgia Plástica⁵, e o tempo adequado de suspensão do tabagismo no período pré-operatório, para maior segurança, tem sido revisto.

Geralmente, é conhecido que pacientes com grandes doenças psiquiátricas ou com expectativas vagas e não realistas sobre os procedimentos de cirurgia plástica apresentam maior probabilidade de insatisfação com seus resultados cirúrgicos. Entretanto, não existem critérios definíveis para a distinção dos pacientes que ficarão satisfeitos com seus resultados cirúrgicos e aqueles que ficarão insatisfeitos¹.

Estudos em psiconeuroimunologia destacaram os efeitos negativos da depressão no curso da cicatrização e recuperação pós-operatória, e em seu impacto na morbidade e mortalidade. A atividade das células *natural killer*, a atividade de células *helper* (CD4) e supressoras (CDS), o número de linfócitos T e a resposta mitogênica dos linfócitos são afetados negativamente pela depressão. Como consequência, o cirurgião plástico deve tentar evitar a realização de um procedimento eletivo em indivíduos com depressão¹.

A opção pela utilização da sutura elástica é baseada na experiência do serviço e levou em consideração que este artifício simples, proposto por Raskin, em 1993, para fasciotomias, tem evitado suturas sob tensão ou a necessidade de enxertos de pele para cobertura cutânea de ferimentos deixados abertos³.

O creme de urucum utilizado na última etapa do tratamento, Creme Profitus Millitus Derm[®], contém extrato natural de *Bixa orellana* (urucum) e atua no reequilíbrio das células estimulando a formação de colágeno e o aumento da circulação sanguínea, o que contribui para a reparação dos tecidos. A solução de bixina inibe a inflamação aguda, promove resposta muscular com menor número médio de neutrófilos e acelera a reepitelização, a contração da ferida e maturação do colágeno, ilustrando assim que esta solução representa, de fato, um adjuvante importante no tratamento de úlceras⁶. Desenvolvido na Universidade Federal de Viçosa (MG), possui registro na Anvisa como cosmético e já está sendo comercializado. Ainda carece de estudos com maior grau de evidência científica para seu uso como medicamento, mas os resultados preliminares obtidos em nosso serviço têm sido promissores.

Na última consulta, após cicatrização completa das áreas cruentas da ferida, foi prescrito para a paciente o uso de placa de silicone sobre as lesões hipertróficas, além de extensa orientação sobre complicações, possibilidades de resultados, opções de tratamento e a importância do seguimento por período mínimo de um ano para controle mais rigoroso da cicatrização. O desafio atual tem sido a adesão da paciente ao tratamento.

CONCLUSÃO

Cicatrizes que causam desfiguração podem levar a pesados fardos pessoais e sociais. O cirurgião deve ser simpático e imparcial, pois essas cicatrizes podem ser lembranças de traumas do passado. O tratamento em conjunto com um profissional de saúde mental pode ajudar a distinguir e

identificar complicações por problemas psicológicos. Para o cirurgião, um cuidado especial deve ser tomado nessas circunstâncias, para confirmar as expectativas realistas e reforçar as metas do tratamento¹.

Avaliação cuidadosa durante a avaliação inicial deve ser conduzida para assegurar a viabilidade do paciente como um candidato à cirurgia.

A melhora do humor foi observada no pós-operatório de uma variedade de pacientes submetidos a procedimentos estéticos. Mesmo os pacientes considerados de alto risco, aqueles considerados como os mais prováveis de apresentar um resultado psicológico ruim, podem demonstrar benefícios após cirurgias estéticas. Com isso, a cirurgia plástica pode ser psicologicamente benéfica mesmo para pacientes com distúrbios psiquiátricos, considerando que eles sejam acompanhados adequadamente por seus médicos e psiquiatras¹. Entretanto, é necessário um cuidado especial na orientação quanto às possíveis complicações e deve-se certificar se o paciente estará preparado para lidar com elas.

Os efeitos do tabagismo nos resultados da cirurgia plástica devem ser usados para orientar os pacientes no abandono do tabagismo no pré-operatório e avaliar protocolos para o manejo de pacientes que fumam⁵. No caso apresentado, somou-se o risco aumentado de complicação do tabagismo com o transtorno psiquiátrico de base, levando a um quadro de difícil condução devido à baixa adesão da paciente ao tratamento.

Apesar de todos os contratemplos ocorridos no tratamento desta paciente, e desafios que ainda teremos na condução do caso, pudemos comprovar mais uma vez a eficácia da sutura elástica como um recurso simples, acessível e poderoso na abordagem de feridas com tensão. Além disso, o uso do creme de urucum tem sinalizado, para a nossa equipe, como uma arma poderosa no tratamento de feridas complexas.

REFERÊNCIAS

1. Neligan PC. Cirurgia plástica: princípios. Vol. 1. Neligan PC, Gurtner GC (eds.). Tradução: Taís Facina, Douglas Futuro, et al. 3 ed. Rio de Janeiro: Elsevier, 2015.
2. Marshall MRT, Peter RJ. Clinics the fleur-de-lis abdominoplasty. *Plast Surg.* 2014 Oct; 41:673-80. doi: 10.1016/j.cps.2014.07.007. pii: S0094-1298(14)00098-4.
3. Leite NM, Reis FB, Christian RW. Tratamento de ferimentos deixados abertos com o método de sutura elástica. *Rev Bras Ortop.* 1996; 31(8).
4. Grando MC. Dermolipectomia em âncora após cirurgia bariátrica: complicações e índice de satisfação dos pacientes. *Rev Bras Cir Plást.* 2015; 30(4):515-21.
5. Goltsman D, Munabi NCO, Ascherman JA. The Association between smoking and plastic surgery outcomes in 40,465 patients: an analysis of the american college of surgeons national surgical quality improvement program data sets. *Plast Reconstr Surg.* 2017 Feb; 139:503-11. doi: 10.1097/PRS.0000000000002958. pii: Base: PUBMED Língua: eng PMID/ID: 28121897.
6. Piva RM, Johann ACBR, Costa CK, Miguel OG, Rosa ER, Azevedo-Alanis LR, Trevilatto PC, Ignacio SA, Bettega PVC, Gregio AMT. Bixin action in the healing process of rats mouth wounds. *Curr Pharm Biotech.* 2013; 14:785. doi: 10.2174/1389201014666131227111026.

*Endereço Autor:

Juliana Metzker Oliveira Bergamo

Rua dos Aimorés, 2896 - Santo Agostinho - Belo Horizonte, MG, Brasil

CEP 30140-073

E-mail: jumobergamo@gmail.com