

Tratamento de fraturas nasoetmoidais com fixação com fio de Kirschner

Treatment of nasoethmoidal fractures with fixation with Kirschner wire

SILVIA HELENA MANDU ^{1*}

DAYANE RAQUEL DE PAULA ¹
 FABIOLA GRIGOLETTO LUPION ¹
 MARIA CECILIA CLOSS ONO ^{1,2}
 RENATO DA SILVA FREITAS ^{1,2}
 GILVANI AZOR DE OLIVEIRA E CRUZ ^{1,2}

DOI: 10.5935/2177-1235.2019RBCP0089

INTRODUÇÃO

A proeminência nasal é a estrutura facial mais proeminente, e pode ser fraturada com menos energia que qualquer outro osso da face¹. Por esse motivo, as fraturas nasais são as fraturas de face mais comuns^{1,2} e podem ser tratadas por redução fechada ou aberta.

A redução fechada é a mais comumente empregada quando não há fraturas de face associadas ou fraturas graves do septo nasal. Quando a fratura é impactada, a redução fechada se torna muito difícil, sendo preferível optar pela redução aberta.

No entanto, a opção da abordagem por via aberta está associada a cicatrizes, prolongamento do tempo cirúrgico e dificuldade na fixação do osso². A taxa de deformidades pós-redução de fraturas nasais, necessitando de rinoplastia ou rinosseptoplastia, varia de 14% a 50%¹.

A fratura nasal que se apresenta com “nariz em sela” é associada a fratura septal. Nesses casos, uma redução pobre ou instável é associada a deformidades secundárias. A fratura da

RESUMO

Introdução: Consideradas lesões de elevada incidência, as fraturas nasais, recorrentemente consideradas de menor importância, podem trazer prejuízos relevantes do ponto de vista funcional e estético. **Método:** Entre outubro de 2012 e outubro 2018 foram atendidos 11 pacientes no Hospital do Trabalhador, em Curitiba-PR, submetidos a fixação de fratura de septo nasal com fio de Kirschner. **Resultados:** Do total de 11 pacientes, oito masculinos e três femininos, a idade média permanecendo em 24,4 anos, 63% deles foram vítimas de agressão em face. O intervalo entre o trauma e o tratamento variou entre 13 a 21 dias. Em 72% foram usados apenas um fio de Kirschner para fixação e, por fim, o tempo para retirada do material foi, em média, 39,9 dias. **Conclusões:** Essa opção de tratamento se caracteriza como uma estratégia cirúrgica de execução simples e rápida, com baixo custo e morbidade e resultado satisfatório no pós-operatório.

Descritores: Traumatismos faciais; Face; Agressão; Osso nasal; Septo nasal.

ABSTRACT

Introduction: Considering lesions of high incidence, nasal fractures, recurrently taken as minor, can bring about significant functional and aesthetic damage. **Method:** Between October 2012 and October 2018, 11 patients were attended at the Hospital do Trabalhador, in Curitiba-PR, undergoing fixation of a nasal septum fracture with Kirschner wire. **Results:** Of the total of 11 patients, eight male and three female, with a mean age of 24.4 years, 63% of them were victims of facial aggression. The interval between trauma and treatment ranged from 13 to 21 days. In 72% only one Kirschner wire was used for fixation and, finally, the material removal time was, on average, 39.9 days. **Conclusions:** This treatment option is characterized as a simple and rapid surgical strategy, with low cost and morbidity and a satisfactory postoperative result.

Keywords: Facial trauma; Face; Aggression; Nasal bone; Nasal septum.

cartilagem septal nasal não pode ser confirmada com tomografia computadorizada (TC), mas a fratura da lâmina perpendicular do etmoide abaixo do dorso nasal, pode ser fixada com redução tradicional fechada. Contudo, se ocorrer a fratura da lâmina perpendicular posteriormente, longe do dorso nasal, é difícil manter a projeção nasal pelo método convencional³.

OBJETIVO

Nesse trabalho, apresentamos a nossa abordagem rotineira dos casos de fratura nasal com comprometimento do septo e consequente telescopagem nasal. Nesses quadros, lançamos mão da fixação do septo nasal com fios de Kirschner.

MÉTODO

Avaliamos retrospectivamente os pacientes com fratura nasal e septal atendidos pelo Serviço de Cirurgia Plástica e Reparadora do Hospital do Trabalhador, em Curitiba, no Paraná. Os referidos pacientes foram tratados com redução fechada da fratura nasal com pinça de Asch, sob anestesia geral. Tendo

¹ Universidade Federal do Paraná, Curitiba, PR, Brasil.

² Sociedade Brasileira de Cirurgia Plástica, Paraná, PR, Brasil.



sido identificada fratura septal, todos os casos aqui relatados foram submetidos a redução da fratura do septo e a fixação com fio de Kirschner nº 1. Com o auxílio de um perfurador, o fio de Kirschner foi passado perpendicularmente ao eixo septal, junto ao ramo montante da maxila, de modo a manter a projeção do septo (Figuras 1 e 2), em dez casos e um caso paralelo ao eixo do dorso nasal, no sentido cranial a partir da glabella. A redução era confirmada pela palpação e inspeção do nariz. O excesso do fio de Kirschner era cortado, e as suas extremidades recobertas pela pele, de modo a torná-lo inaparente. A retirada do fio era procedida ambulatorialmente, com anestesia local.

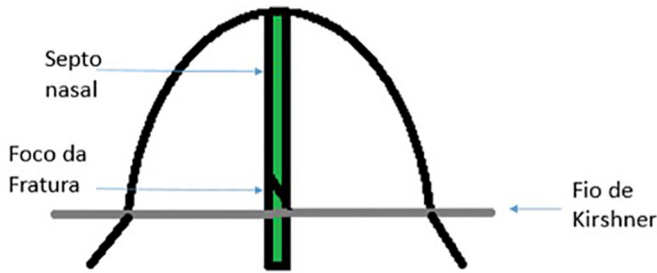


Figura 1. Desenho ilustrativo com fio de Kirschner perpendicular ao septo.

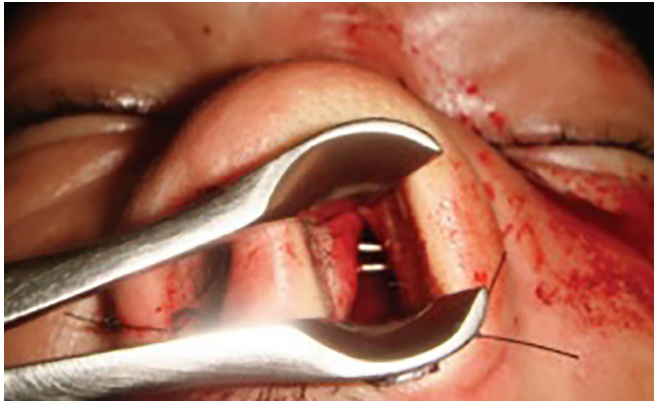


Figura 2. Fio de Kirschner intranasal.

RESULTADOS

Entre outubro de 2012 e setembro de 2018, 11 pacientes (Tabela 1) foram atendidos com fratura nasal associada a fratura septal. Oito pacientes eram do sexo masculino e três do sexo feminino. A idade média dos pacientes atendidos foi de 24,4 anos (variando de 8 a 39 anos). Em 63% das vezes, o mecanismo da fratura foi agressão. O tempo transcorrido entre o trauma e o tratamento cirúrgico foi de 15,9 dias (variando de 13 a 21 dias). Em 72% das vezes, apenas um fio de Kirschner foi usado para ficar a fratura septal. Em duas ocasiões foram usados dois fios e em uma ocasião foram usados três fios. O tempo transcorrido na média para a retirada dos fios foi de 39,9 dias (variando de 30 a 60 dias).

O tempo de seguimento foi rotineiramente até a retirada dos fios de Kirschner, ficando os pacientes com retorno em aberto ao nosso ambulatório. Não houve nenhum paciente que tenha retornado após a retirada dos fios, e no período de seguimento nenhum teve necessidade de reoperação.

Não houve nenhuma complicação pós-operatória (extrusão/migração do fio ou infecção).

DISCUSSÃO

Burm e cols.⁴, Kim e cols.⁵, Nishihira e cols.⁶ e Yabe e cols.³ descreveram casos de fixação de fraturas nasais traumáticas com fio de Kirschner. Burm e cols.⁴ relataram a fixação através de uma incisão intercartilaginosa. Kim e cols. reportaram casos de fixação guiados por fluoroscopia. Yabe e cols.³ narraram a

Tabela 1. Dados dos pacientes submetidos ao procedimento.

Sexo	Idade	Mecanismo do trauma	Tempo até cirurgia	Número de fios	Tempo até retirada do(s) fio(s)
F	12	Colisão auto-auto	15	2	30
M	19	atropelamento	14	1	45
M	34	Agressão	21	3	45
M	17	Agressão	18	1	42
F	24	Agressão	13	1	30
M	15	Agressão	14	2	33
M	37	Agressão	20	1	30
M	39	Agressão	14	1	43
M	8	Contusão por objeto	14	1	60
M	30	Agressão	18	1	60
F	32	Colisão moto - auto	14	1	21

confirmação pós-operatória da adequada redução da fratura com tomografia computadorizada. Na nossa casuística, a inspeção e a palpação foram os métodos utilizados para confirmar uma redução satisfatória.

O tempo de manutenção do fio de Kirschner é bem variável na literatura. Nishihira e cols.⁶ reportaram um tempo médio de permanência do fio de duas semanas. Yabe e cols.³ mantiveram a fixação por 2 meses a 2 meses e meio. Nos pacientes que nosso grupo avaliou nesse trabalho, esse tempo médio foi de 39,9 dias.

O septo nasal é composto pela lâmina perpendicular do etmoide, pelo vômer, pela cartilagem quadrangular e a membrana septal⁷. Conhecer essa anatomia é essencial, haja vista que as fraturas septais devem ser diagnosticadas e devidamente reparadas⁸. É muito marcante nesses casos a depressão nasal, e a instabilidade dessas fraturas, com perda da redução, caso não sejam devidamente fixadas⁵.

Infelizmente nesse trabalho não tivemos seguimento pós-operatório tardio desejável, para avaliar em médio e longo prazo o resultado cirúrgico.

Também se caracterizou como um fator limitante dessa pesquisa a pequena casuística, que limita em muito a validade externa dos nossos achados. De forma semelhante, em se tratando da passagem de fios de Kirschner para tratamento de fraturas nasais traumáticas, as casuísticas em geral reportadas em trabalhos anteriores são pequenas, ou mesmo são relatos de casos.

Esse procedimento pode ser desafiador para o cirurgião craniofacial, e nesse âmbito, a fixação axial do septo nasal com fios de Kirschner se caracteriza como uma estratégia cirúrgica de execução simples e rápida, com baixo custo e baixa morbidade e resultado pós-operatório satisfatório.

Planejamos prosseguir com o estudo prospectivamente, para que possamos avaliar os resultados de médio e longo prazo dessa abordagem cirúrgica.

REFERÊNCIAS

- Rohrich RJ, Adams WP Jr. Nasal fracture management: minimizing secondary nasal deformities. *Plast Reconstr Surg.* 2000; 106:266-73. DOI: <https://doi.org/10.1097/00006534-200008000-00003>
- Kang SJ, Kim JW. Proposed method for closed reduction of impacted nasal bone fractures using a Kirschner wire and a C-arm. *J Oro*

- Maxillofac Surg. 2012; 70(6):1393-7. DOI: <https://doi.org/10.1016/j.joms.2012.02.023>
3. Yabe T, Muraoka M. Treatment of saddle type nasal fracture using Kirschner wire fixation of nasal septum. *Ann Plast Surg.* 2004; 53(1):89-92. DOI: <https://doi.org/10.1097/01.SAP.0000102424.03318.a4>
 4. Burn JS, Oh SJ. Indirect open reduction through intercartilaginous incision and intranasal Kirschner wire splinting of comminuted nasal fractures. *Plast Reconstr Surg.* 1998; 102:342-9. DOI: <https://doi.org/10.1097/00006534-199808000-00007>
 5. Kim SW, Hong PJ, Min WK, et al. Accurate, firm stabilization using external pins: a proposal for closed reduction of unfavorable nasal bone fractures and their simple classification. *Plast Reconstr Surg.* 2002; 110:1240-6. DOI: <https://doi.org/10.1097/00006534-200210000-00004>
 6. Nishihara S, Yamauti H, Masaki M, et al. Correction of nasal bone fracture using Kirschner wire fixation technique. *Practica Otologica Kyoto.* 1992; 57:84-92.
 7. Anastassov GE, Payami A, Manji Z. External Fixation of Unstable, "Flail" Nasal Fractures. *Craniomaxillofac Trauma Reconstr.* 2012; 5(2):99-106. doi:10.1055/s-0032-1313359. DOI: <https://doi.org/10.1055/s-0032-1313359>
 8. Gunter JP, Cochran CS. Management of intraoperative fractures of the nasal septal "L-strut": percutaneous Kirschner wire fixation. *Plast Reconstr Surg.* 2006; 117(2):395-402.

Endereço Autor:*Silvia Helena Mandu**Rua General Carneiro, 181 - Alto da Glória, Curitiba, PR, Brasil
CEP 80060-900.E-mail: silviahmandu@hotmail.com