

Manejo do carcinoma de células escamosas em paciente transplantado renal com retalho fásquio-cutâneo baseado na artéria tibial posterior e uso de enxerto de pele total: relato de caso

Management of squamous cell carcinoma in a renal transplant patient with a fascial-cutaneous flap based on posterior tibial artery and use of total skin graft: case report



GUILHERME LUIZ PACHER SCHMITZ ^{1*}

LEANDRO RAFAEL SANTIAGO CEPEDA ¹
 CELTO PEDRO DALLA VECCHIA JUNIOR ¹
 CAIO PUNDEK GARCIA ¹
 LUIS GUSTAVO FERREIRA DA SILVA ¹

DOI: 10.5935/2177-1235.2019RBCP0079

INTRODUÇÃO

O carcinoma de células escamosas (CEC) é uma neoplasia cutânea maligna comum que frequentemente se apresenta como uma lesão endurecida, elevada com graus variados de ulceração e crosta. O CEC pode surgir em qualquer local, mas é mais comum em pele danificada, como nas lesões actínicas de pele, em cicatrizes pós-queimaduras (úlceras de Marjolin), cicatrizes traumáticas, úlceras de estase, dermatite crônica por radiação, lesões por lúpus eritematoso, líquen plano na mucosa oral e lesões infectadas pelo papilomavírus humano (HPV), ceratose seborreica, queratoacantoma e imunossupressão¹.

Esses tipos de lesões apresentam como característica um odor desagradável causado pela queratina macerada e por tecidos necróticos com infecção bacteriana¹.

O CEC é o segundo tumor de pele mais comum ao nível mundial, após o carcinoma basocelular (CBC).

Ao momento do diagnóstico, a maioria das lesões estão circunscritas à pele, no entanto algumas podem apresentar metástase regional ou à distância³.

RESUMO

Introdução: O carcinoma de células escamosas (CEC) é uma neoplasia cutânea maligna comum que frequentemente se apresenta como uma lesão endurecida, elevada, com graus variados de ulceração e crosta. Esses tipos de lesões apresentam como característica um odor desagradável causado pela queratina macerada e por tecidos necróticos com infecção bacteriana. A recomendação geral é o manejo cirúrgico, mas também existem protocolos de manejo que utilizam radioterapia, de acordo com o caso. **Método:** Relato de caso baseado na revisão do prontuário e registros fotográficos, além de revisão bibliográfica. **Conclusões:** retalho fásquio-cutâneo baseado na artéria tibial posterior associado com enxerto de pele total é uma boa opção para reconstrução da região superior da perna após ressecções tumorais.

Descritores: Carcinoma; Retalhos cirúrgicos; Artérias da tibia.

ABSTRACT

Introduction: The squamous cell carcinoma (SCC) is a common malignant cutaneous neoplasia that frequently appears as a hardened and elevated lesion with varying degrees of ulceration and crust. These types of lesions present as characteristic an unpleasant odor caused by the macerated keratin and by necrotic tissues with bacterial infection. The general recommendation is surgical management, but there are also protocols that use radiotherapy. **Method:** This is a case report based on review of medical and photographic records, besides bibliographic review. **Conclusions:** A fasciocutaneous flap based on tibial posterior artery associated with skin graft is a good option for reconstruction of the upper leg after tumor resections.

Keywords: Carcinoma; Surgical flaps; Tibial arteries.

Tumores que surgem em áreas não expostas ao sol e com diâmetro < 2 cm têm risco limitado de progressão. Pelo contrário, lesões acima de 2 cm diâmetro com espessura ≥ 4 mm com formas pobremente diferenciadas têm pior prognóstico e risco de metástase³⁻⁷. A recomendação geral é o manejo cirúrgico, mas também existem protocolos de manejo que utilizam radioterapia. Na raça negra, os cânceres de pele são, em sua maioria, CECs dos membros inferiores (70-85%). Pacientes imunossuprimidos por qualquer causa têm maior incidência de CEC, CBC, sarcoma de Kaposi, e o risco aumenta com a duração de imunossupressão². Dentro dos cânceres de pele, 20% são CEC e, destes, 1-2% têm probabilidade de disseminação ganglionar². O diagnóstico é clínico (tipo de pele, tempo de aparecimento, antecedentes pessoais e familiares, características das lesões) e por meio de biópsia². A radioterapia deve ser considerada como tratamento nos casos de margens comprometidas, em situações de carcinomas localizados em áreas de difícil reparação estética ou em pacientes com limitações ao tratamento cirúrgico². Nos casos que for diagnosticado o CEC, é importante a avaliação dos linfonodos regionais, em especial aqueles com

¹ Universidade Federal de Santa Catarina, Florianópolis, SC, Brasil.

maior risco de disseminação². O tratamento cirúrgico deve ter margens de segurança de 3-4 mm em todas as suas margens e, se essas estiverem confirmadas como livres de neoplasia ao exame anatomopatológico, nenhum tratamento adicional será necessário².

OBJETIVO

Apresentar um caso clínico de um paciente com lesão tumoral tipo CEC em perna direita com antecedente de transplante renal, imunossupressão e hepatite C, submetido à ressecção e reconstrução com emprego de retalho fásio-cutâneo mais enxerto de pele total. A cirurgia foi realizada no serviço de cirurgia plástica do Hospital Universitário da Universidade Federal de Santa Catarina.

MÉTODO

Relato de caso baseado na revisão do prontuário e registros fotográficos, além de revisão bibliográfica.

Relato de caso

Paciente masculino, 67 anos de idade, natural de Florianópolis, Santa Catarina, com antecedente de transplante renal há 31 anos, terapia imunossupressora com prednisona e azatioprina, hepatite C tratada com daclatasvir e sofosbuvir durante 2 anos, apresenta lesão tumoral há 9 meses com crescimento acelerado, de bordas irregulares, odor fétido, localizada no terço superior da perna direita. Diâmetro de lesão de 15 cm × 10 cm, com centro ulcerado e necrótico, com sangramento ocasional (Figura 1). Dor intensa associada, sem evidência clínica de linfonodos inguinais, pulsos normais, deambulação normal. Resultado anatomopatológico prévio à cirurgia reporta carcinoma de células escamosas invasivo, moderadamente diferenciado. O paciente foi submetido a ressecção total da lesão com margens de segurança de 1 cm e reconstrução com retalho fásio-cutâneo e enxerto de pele total.

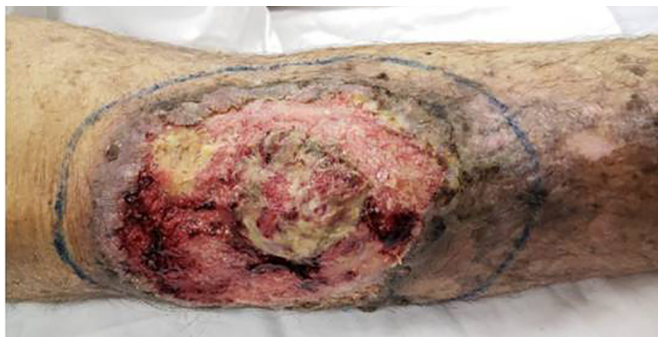

Figura 1. Características clínicas do CEC na região superior da perna direita.

Técnica cirúrgica

O paciente foi posicionado em decúbito dorsal, submetido à raqui-anestesia, antisepsia, assepsia e infiltração local com solução contendo adrenalina e soro fisiológico em relação 1:500.000. Foi realizada ressecção do CEC com margens de segurança, ampliação das margens cirúrgicas profundas da ressecção incluindo músculo e periósteo (Figura 2), e posteriormente foi feita marcação do retalho com base na descrição do retalho fásio-cutâneo (Figura 3).

Procedeu-se à incisão e à dissecação do retalho fásio-cutâneo na panturrilha direita para cobertura do defeito ósseo. Realizou-se cuidadosa hemostasia com bisturi elétrico e procedeu-se à fixação do retalho com pontos simples com PDS 3-0. Após, captou-se enxerto de pele no abdome inferior, que então recebeu preparo com aparelho *skin graft mesher* (Figura 4), e foi fixado à zona receptora com sutura com PDS

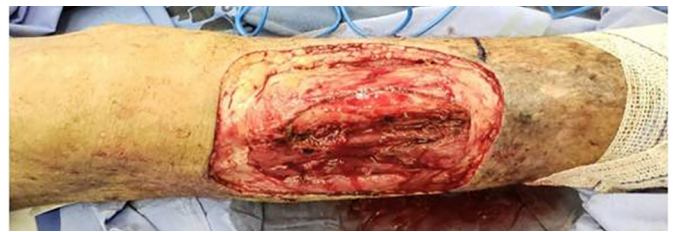

Figura 2. Aspecto após ressecção tumoral, com evidente exposição óssea.

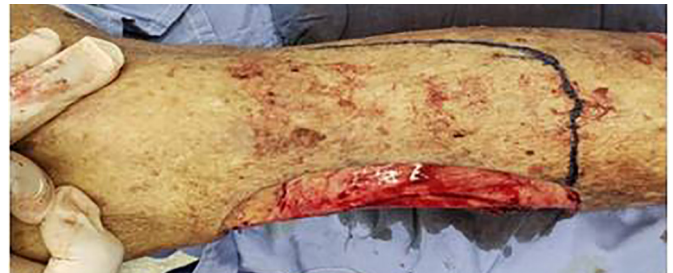

Figura 3. Marcação do retalho fásio-cutâneo.

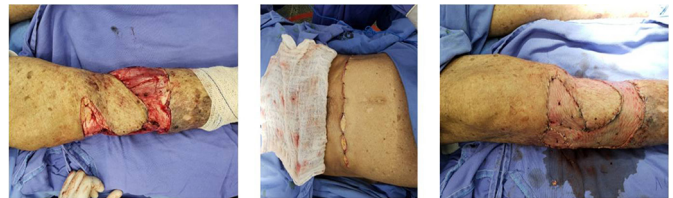


Figura 4. A: Rotação do retalho fásio-cutâneo; B: Elaboração de enxerto de pele total no abdome inferior; C: Fixação do enxerto de pele fenestrado na área receptora.

3-0 em pontos contínuos. Posteriormente, realizou-se curativo compressivo de Brown.

No pós-operatório imediato, o paciente apresentou piora da anemia crônica em função da perda sanguínea no procedimento cirúrgico, manejada com transfusão de uma unidade de concentrado de hemácias. Paciente recebeu tratamento antibiótico profilático com cefazolina 1 g e analgesia com dipirona, de forma pré-emptiva, e morfina, quando necessário. Exames séricos para avaliação da função renal e eletrólitos não sofreram mudanças significativas.

O procedimento ocorreu sem intercorrências, sem complicações e bem tolerado pelo paciente durante o pós-operatório. Não foram observados sofrimentos do retalho nem hematomas; retirou-se o curativo de Brown em 5 dias após cirurgia, com boa integração do enxerto (Figura 5). O paciente, durante as duas primeiras semanas de pós-operatório, passou a deambular com auxílio de muletas. O anatomopatológico evidenciou CEC invasivo com comprometimento profundo e com margens livres periféricas na mostra.

O paciente mantém acompanhamento no ambulatório de cirurgia plástica sem queixas, e é orientado a fazer hidratação da pele com AGE (óleo de girassol) três vezes ao dia e evitar

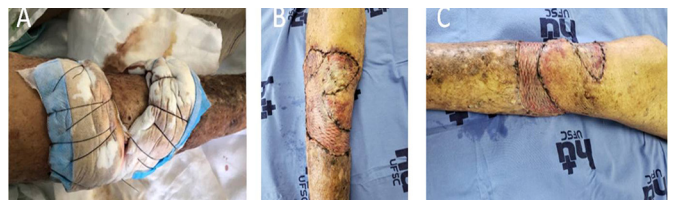

Figura 5. A: Curativo de Brown para estabilização do enxerto de pele total; B: Aspecto no 5º dia pós-operatório; C: Aspecto no 10º dia pós-operatório.

exposição solar. Devido ao resultado anatomopatológico, o paciente foi encaminhado para radioterapia.

RESULTADO

Após reconstrução, paciente manteve os movimentos oculares e palpebrais, apresentando leve retração palpebral, mas sem presença de lagoftalmo. O aspecto estético ficou agradável e o paciente satisfeito com o resultado.

DISCUSSÃO

Os pacientes transplantados necessitam de terapia imunossupressora cronicamente, o que lhes acarreta uma maior incidência de manifestações oncológicas. Semelhantemente à população geral, a grande maioria dos tumores são de tipo CEC ou CBC, porém em risco aumentado em 100 vezes para CEC e 10 vezes para CBC⁴.

Precursosores ou simuladores do CEC são, em particular, induzidos por diferentes causas, tais como lesões actínicas de pele, em cicatrizes pós-queimaduras (úlceras de Marjolin), cicatrizes traumáticas, úlceras de estase, dermatite crônica por radiação, lesões por lúpus eritematoso, líquen plano na mucosa oral e lesões infectadas por HPV, ceratose seborreica, queratoacantoma e imunossupressão¹.

No CEC, se o exame revelar margens exíguas, deve-se realizar uma ampliação ou discutir o tratamento complementar com radioterapia, tanto em situações de carcinomas localizados em áreas de difícil reparação estética como em paciente com limitações ao tratamento cirúrgico².

Como conceito geral, os retalhos fásio-cutâneos são compostos por porções variadas de pele e seus anexos, além de tecido subcutâneo acompanhado de segmentos da fásia muscular adjacente. Seu importante papel na reparação de grades feridas deve-se ao fato de incorporar tecido profundo e possibilidade de utilização de vasos fásio-musculares como pedículos (aumentando a irrigação e vitalidade do retalho), como, nesse caso, o uso da artéria tibial posterior para nutrição do retalho.

Outra grande vantagem desse tipo de retalho foi a utilização de uma estrutura vascularizada e extremamente resistente como é a fásia muscular, incrementando segurança e resistência à cobertura de estruturas nobres.

CONCLUSÃO

A técnica proposta pelos autores, por ser de fácil e rápida execução e possuir baixo risco de complicações intraoperatórias, é uma boa alternativa para esse tipo de caso de pacientes com exposição óssea após ressecção tumoral em região superior da perna, além de oferecer resultado estético aceitável e manter margens oncológicas seguras.

REFERÊNCIAS

1. Rei Ogawa, Tumores não melanocíticos benignos e malignos da pele e de partes moles, Peter C. Neligan. Principios de Cirurgia plástica. 3 ed, Nova Iorque: Elsevier. 2017; p. 1903-6.
2. Machado DP, Dunshee I. Neoplasias da Pele, Capítulo 25, Mélega, Cirurgia Plástica Os Principios e Actualidade. 1 ed. Rio de Janeiro, Guanabara Koogan; 2011. p. 169-72.
3. Ribero S, Osella Abate S. Squamocellular Carcinoma of the Skin: Clinicopathological Features Predicting the Involvement of the Surgical Margins and Review of the Literature. *Dermatology*. 2016; 232:279-84. PMID: 27028227 DOI: <https://doi.org/10.1159/000444051>
4. Mendez BM, Thornton JF. Current Basal and Squamous Cell Skin Cancer Management. *Am Soc Plast Surg*. 2018; 142:373.
5. Piérard GE, Piérard-FranChimont C. La Cancérogenèse Dans La Peau De Patients Transplantés Rénaux. *Rev Med Liege*. 2017; 72(3):146-50.
6. Maloney F, Comber H, O'Lorcain P, et al. A population based study of skin cancers in renal transplant recipients. *Br J Dermatol*. 2006; 154:498-504.
7. Dharnidharka VR, Naik AS, Axelrod D, et al. Clinical and economic consequences of early cancer after kidney transplantation in contemporary practice. *Transplantation*; 2016.

*Endereço Autor:

Guilherme Luiz Pacher Schmitz

Rua José Joao Martendal, n° 385 - Carvoeira, Florianopolis, SC, Brasil

CEP 88040-420

E-mail: guilhermelpschmitz@icloud.com