

Correção da insuficiência de válvula nasal externa com o enxerto de apoio crural lateral

External nasal valve insufficiency correction with lateral crural strut graft



LEONARDO MILANESI
POSSAMAI^{1,2*}

FLAVIO MACIEL DE FREITAS NETO^{1,2}
BRUNO BLAYA BATISTA^{1,2}
NÍVEO STEFFEN^{1,2}
PEDRO BINS ELY^{1,2}

DOI: 10.5935/2177-1235.2019RBCP0077

INTRODUÇÃO

Pacientes em idade avançada frequentemente apresentam queixas de obstrução ao fluxo de ar localizado primariamente na margem nasal. Narinas com suporte inadequado da parede nasal lateral e da asa nasal secundária à fragilidade das cartilagens laterais inferiores podem colapsar durante a inspiração moderada ou profunda. Essa alteração é conhecida como insuficiência da válvula nasal externa. Outras alterações, como a posição mais cefálica das cartilagens alares, podem também contribuir com a falta de suporte para a narina e asa nasal. Existem diferentes métodos para corrigir essa deformidade, incluindo redução da projeção nasal, que cria uma narina de formato mais oval, além de técnicas de sutura e/ou colocação de *alar rim grafts* ou *alar spreader grafts*. O uso do *lateral crural strut graft* (LCSG) também parece ser uma boa alternativa para correção dessa deformidade.

OBJETIVO

Relato de caso de paciente apresentando insuficiência de válvula nasal externa submetido à correção com enxerto de apoio crural lateral.

MÉTODO

Relato de caso de rinoplastia primária em paciente com insuficiência de válvula externa com repercussão clínica.

RESUMO

Narinas com suporte inadequado da parede nasal lateral e da asa nasal secundária à fragilidade das cartilagens laterais inferiores podem colapsar durante a inspiração moderada ou profunda. Essa alteração é conhecida como insuficiência da válvula nasal externa. Relato de caso de paciente de 55 anos submetida à rinoplastia primária por apresentar insuficiência de válvula externa com repercussão clínica. Utilização do *lateral crural strut graft*. Paciente apresenta melhora significativa da insuficiência de válvula externa aos 6 meses de pós-operatório, mesmo com a inspiração profunda. Estudos publicados já demonstraram que tais enxertos são efetivos em corrigir a insuficiência de válvula externa em longo prazo.

Descritores: Rinoplastia.

ABSTRACT

Nostril with inadequate support of the lateral nasal wall and nasal wing secondary to fragility of the lower lateral cartilages may collapse during moderate or deep inspiration. This change is known as external nasal valve insufficiency. Case report of a 55-year-old patient submitted to primary rhinoplasty because of an external valve failure with clinical repercussion. Use of lateral crural strut graft. Patient presented significant improvement of external valve insufficiency at 6 months postoperatively, even with deep inspiration. Published studies have shown that such grafts are effective in correcting long-term external valve insufficiency.

Keywords: Rhinoplasty.

Utilização do *lateral crural strut graft*. Procedimento realizado pelo residente do 3º ano de cirurgia plástica com orientação do preceptor. O prontuário e registros fotográficos do paciente foram verificados. Uma revisão bibliográfica sobre correção de insuficiência de válvula nasal externa foi realizada em CAPES, Scielo e PubMed dispondo-se dos termos “*external valve insufficiency*” e “*lateral crural strut graft*”, além da literatura especializada atual.

RESULTADOS

Paciente de 55 anos apresentando queixa de obstrução nasal durante inspiração em narina direita. Ao exame, apresentava insuficiência de válvula externa direita à inspiração moderada (Figura 1). Foi realizada rinoplastia por meio da abordagem aberta, sob anestesia geral, seguindo os passos já descritos em outros estudos, com retirada de cartilagem septal para a confecção dos enxertos. Realizada a colocação bilateral do *lateral crural strut graft* por meio da liberação da liberação da mucosa vestibular da superfície inferior da cartilagem alar do dômus até a junção entre a crura lateral e as cartilagens acessórias, criação de um *pocket* na parede nasal lateral, caudal à extensão da crura lateral da alar, posicionamento do enxerto na superfície posterior das cartilagens alares até o dômus e fixação com pontos (Figura 2). Melhora significativa da insuficiência de

¹ Irmandade Santa Casa de Misericórdia de Porto Alegre, Porto Alegre, RS, Brasil.

² Universidade Federal de Ciências da Saúde de Porto Alegre, Porto Alegre, RS, Brasil.

válvula externa aos 6 meses de pós-operatório, mesmo com a inspiração profunda (Figura 3).

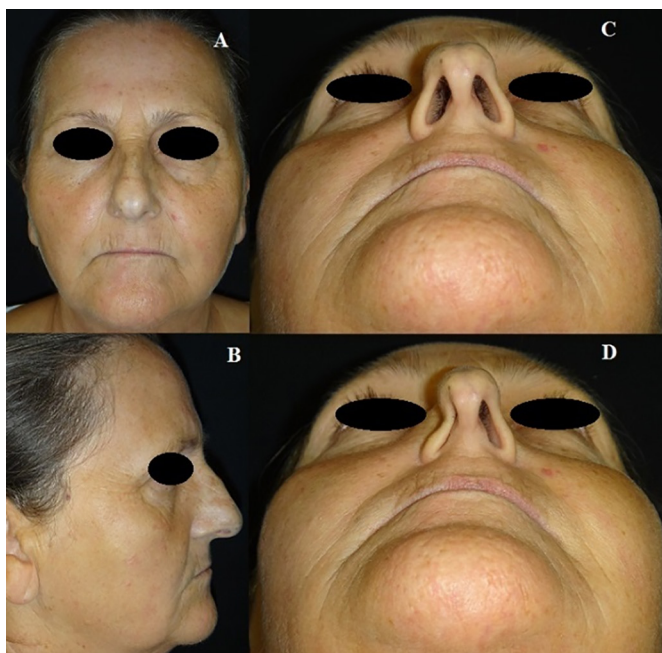


Figura 1. Pré-operatório. A: Frontal; B: Perfil direito; C: Oblíqua inferior em repouso; D: Oblíqua inferior em inspiração.

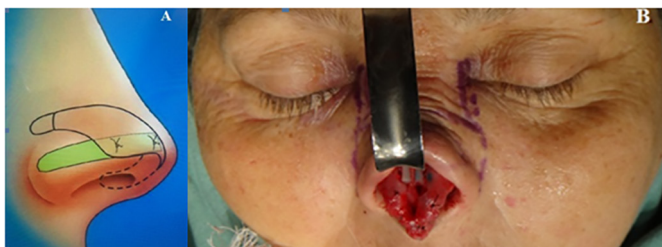

Figura 2. A: Esquema de colocação do lateral crural strut graft; B: Transoperatório com o enxerto fixado bilateralmente.

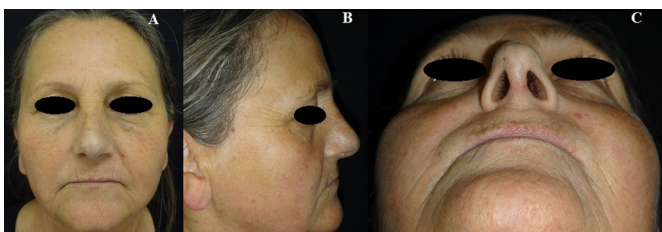


Figura 3. Pós-operatório. A: Frontal; B: Perfil direito; C: Oblíqua inferior em inspiração.

DISCUSSÃO

A indicação para o uso do *lateral crural strut graft*, descrito por Gunter em 1977, é para a correção da ponta nasal quadrada, mau posicionamento da crura lateral, retração da margem alar, colapso da margem alar, concavidade da crura lateral ou mesmo para melhora do contorno da ponta. A descrição original orientava a colocação do enxerto inteiramente abaixo de toda a extensão da cartilagem alar. Hoje se sugere a colocação da porção lateral do enxerto em um *pocket* caudal às cartilagens acessórias da cruz lateral. O enxerto de cartilagem autóloga deve medir aproximadamente 4 mm de largura por 18-25 mm de comprimento, sendo a cartilagem septal a preferida. Pode ser utilizado tanto por abordagem aberta, como por fechada. Estudos publicados já demonstraram que tais enxertos são efetivos em corrigir a insuficiência de válvula externa em longo prazo. Assim como a paciente em questão, geralmente os pacientes tratados com essa técnica apresentam uma melhora significativa dos sintomas.

CONCLUSÃO

O uso do *lateral crural strut graft* para correção da insuficiência de válvula externa é uma técnica simples, segura, confiável e efetiva. Os pacientes, quando têm essa alteração corrigida, apresentam uma importante melhora da respiração e de sua qualidade de vida.

REFERÊNCIAS

1. Gunter JP, Friedman RM. Lateral crural strut graft: Technique and clinical applications in rhinoplasty. *Plast Reconstr Surg.* 1997; 99:943-52. DOI: <https://doi.org/10.1097/00006534-199704000-00001>
2. Gunter JP, Landecker A, Cochran CS. Frequently used grafts in rhinoplasty: Nomenclature and analysis. *Plast Reconstr Surg.* 2006; 118:14e-29e.
3. Pochat VD, Alonso N, Figueredo A, Ribeiro EB, Mendes RR, Meneses JV. The role of septal cartilage in rhinoplasty: cadaveric analysis and assessment of graft selection. *Aesthet Surg J.* 2011; 31:891-6. DOI: <https://doi.org/10.1177/1090820X11424149>
4. Daniel RK. *Mastering Rhinoplasty.* 2 ed. Heidelberg: Springer; 2010.
5. Daniel RK, Palhazi P, Gerbault O, Kosins AM. Rhinoplasty: the lateral crura-alar ring. *Aesthet Surg J.* 2014; 34(4):526-37. DOI: <https://doi.org/10.1177/1090820X14528464>
6. Rohrich RJ, Ranieri J Jr, Ha RY. The alar contour graft: correction and prevention of alar rim deformities in rhinoplasty. *Plast Reconstr Surg.* 2002; 109:2495-505. DOI: <https://doi.org/10.1097/00006534-200206000-00050>

*Endereço Autor:

Leonardo Milanesi Possamai

Av. Independência, 75 - Independência, Porto Alegre, RS, Brasil
CEP 90035-072

E-mail: leonardopossamai@hotmail.com