



# Tratamento cirúrgico da ptose palpebral moderada e grave: análise de resultados

## *Surgical treatment of moderate and severe ptosis: analysis of results*

RODOLFO CHEDID<sup>1,2\*</sup>  
CELSO JANDRE BOECHAT<sup>1,2</sup>  
FERNANDO SERRA GUIMARÃES<sup>1,3</sup>

### ■ RESUMO

**Introdução:** A ptose palpebral é uma afecção comum na prática clínica na qual uma perfeita avaliação torna-se mandatória. Definimos ptose quando a margem palpebral encontra-se abaixo de 2 mm da junção corneoescleral e pode ser classificada em leve, moderada e grave. Existem inúmeras técnicas de reparo e a escolha dependerá da classificação da função do músculo levantador. **Métodos:** Foram analisados de forma prospectiva, no período de março de 2013 a maio de 2015, quatorze (n = 14) pacientes submetidos ao tratamento cirúrgico de ptose palpebral moderada e grave (n = 21). Inúmeros fatores foram estudados, tais como grau de ptose e função do músculo elevador da pálpebra, tipo de técnica de reparo, complicações imediatas e tardias, etc. **Resultados:** Quatorze pacientes foram operados, totalizando 21 pálpebras, sendo que, 85% foram de etiologia adquirida e 15% congênita. Com relação ao grau de ptose, 64,3% (n = 9) foram moderadas e 35,7% (n = 5) graves. No que tange à função do músculo levantador, encontramos função boa 28,5% (n = 4), moderada 28,5% (n = 4) e pobre 43% (n = 6). Em relação às complicações, 2 casos de hiperemia conjutival e um caso de edema. Obtivemos um alto índice de satisfação com 85,7% (n = 12), com baixas taxas de complicações. **Conclusão:** A ptose palpebral é uma enfermidade comum na prática clínica e exige por parte do cirurgião um perfeito conhecimento anatômico da delicada estrutura palpebral e também de sua fisiopatologia. Uma perfeita avaliação desse paciente torna-se mandatória para o emprego do tratamento mais adequado.

**Descritores:** Blefaroptose; Blefarofimose; Miastenia gravis; Fascia lata; Doenças palpebrais.

Instituição: Hospital Municipal Barata  
Ribeiro, Rio de Janeiro, RJ, Brasil.

Artigo submetido: 4/12/2017.  
Artigo aceito: 17/5/2018.

Conflitos de interesse: não há.

DOI: 10.5935/2177-1235.2018RBCP0099

<sup>1</sup> Sociedade Brasileira de Cirurgia Plástica, São Paulo, SP, Brasil.

<sup>2</sup> Hospital Municipal Barata Ribeiro, Rio de Janeiro, RJ, Brasil.

<sup>3</sup> Universidade do Estado do Rio de Janeiro, Rio de Janeiro, RJ, Brasil.

■ ABSTRACT

**Introduction:** Eyelid ptosis is a common condition in clinical practice for which a complete evaluation is mandatory. Ptosis is defined when the eyelid margin is 2 mm below the corneoscleral junction and can be classified as mild, moderate, and severe. There are numerous repair techniques, and the choice will depend on the classification of the function of the levator muscle. **Methods:** We evaluated prospectively, from March 2013 to May 2015, 14 patients who underwent surgical treatment of moderate and severe ptosis (n = 21). Several factors were studied, such as degree of ptosis and function of the eyelid levator muscle, type of repair technique, and immediate and late complications. **Results:** Fourteen patients (21 eyelids) underwent operation. The etiology was acquired in 85% of the cases and congenital in 15%. With respect to the degree of ptosis, 64.3% (n = 9) of the cases were moderate and 35.7% (n = 5) were severe. With respect to the muscle function of the levator, good, moderate, and poor functions were observed in 28.5% (n = 4), 28.5% (n = 4), and 43% (n = 6) of the cases, respectively. With regard to complications, 2 cases of conjunctival hyperemia and one case of edema were observed. We obtained a high satisfaction rate of 85.7% (n = 12), with low complication rates. **Conclusion:** Eyelid ptosis is a common presentation in clinical practice and requires on the part of the surgeon a detailed anatomical knowledge of the delicate structure of the eyelid and its pathophysiology. A complete evaluation of these patients is mandatory for the employment of the most appropriate treatment. **Keywords:** Blepharoptosis; Blepharophimosis; Myasthenia gravis; Fascia lata; Eyelid diseases.

INTRODUÇÃO

As pálpebras superiores apresentam uma estrutura anatômica peculiar dividida por três lamelas, sendo a anterior composta por pele e músculo orbicular, a lamela média por septo orbital, tarso, gordura orbital e musculatura levantadora (músculo levantador e músculo de Müller) e a lamela posterior composta pela mucosa<sup>1</sup>. Possuem a função de proteção do globo ocular e auxílio na bomba lacrimal para a perfeita lubrificação. A posição correta e anatômica da margem palpebral superior compreende a meia distância entre a pupila e a junção corneoscleral no limbo da córnea, e quando esta se posiciona fora desse limite, podemos ter ptose ou retração palpebral<sup>2</sup>.

Ptose palpebral ocorre quando a margem palpebral ultrapassa 2 mm do limbo superior da íris, podendo, até mesmo, cobrir a pupila em casos mais graves. Classificamos as ptoses palpebrais em leve, quando a borda palpebral está a 2-4 mm do limbo superior da íris, moderada, 4-6 mm, e grave, quando está abaixo de 6 mm (Tabela 1).

Avaliamos, também, com o paciente na posição ortostática e na posição primária do olhar, a função do músculo levantador da pálpebra, que pode ser excelente,

Tabela 1. Classificação da ptose palpebral.

Leve	2 - 4 mm
Moderada	4 - 6 mm
Grave	> 6 mm

quando maior ou igual a 13, boa, entre 8-12 mm, fraca, 5 - 7 mm, e pobre ou ruim, quando abaixo de 4 mm de excursão (Tabela 2).

Tabela 2. Classificação da função do músculo levantador da pálpebra

Função	Medida da excursão da margem palpebral superior (mm)
Excelente	≥ 13
Boa	8 - 12
Fraca	5 - 7
Ruim	≤ 4

Outro teste fundamental da avaliação dos pacientes portadores de ptose palpebral é o teste da fenilefrina a 10%. Instila-se uma gota no fundo de saco de cada olho e observa-se, após um período de 10 minutos, a resolução ou não do quadro de ptose. Caso ocorra o retorno da pálpebra

a sua posição anatômica, está indicado o procedimento cirúrgico sobre o músculo Müller.

Podemos classificá-las também quanto à etiologia, que pode ser adquirida e congênita. Dentre as adquiridas, podemos ainda subdividi-las em origem neurogênica, miogênica e aponeurótica. Lesões do III par craniano e síndrome de Horner são etiologias de origem neurogênica. Miastenia Gravis, um distúrbio da placa motora, se enquadra na de origem miogênica<sup>3</sup>. Trauma direto sobre os olhos<sup>4</sup>, cirurgias oftalmológicas nas quais se usam afastadores que lesam ou desinserem a aponeurose<sup>5</sup>, cirurgias craniofaciais, e as de origem involucional ou senil<sup>6</sup> são as que compõem as causas aponeuróticas.

Em relação às de etiologia congênita, nas quais há uma atrofia muscular por falha no desenvolvimento embriológico das fibras estriadas do músculo levantador da pálpebra, podemos citar a síndrome da blefarofimose<sup>2</sup>, que cursa com ptose palpebral, epicanto e diminuição da fenda palpebral, e o fenômeno sincinético de Marcus-Gunn<sup>7</sup>.

Existe, entretanto, uma outra entidade que simula ptose palpebral, a pseudoptose. Como o próprio nome diz, não é uma ptose verdadeira e ocorre em situações de enoftalmia, hipertrofia do globo ocular com fragilidade do músculo reto superior, dermatocalásio grave e tumores da pálpebra superior. Em todos os casos, há uma queda da pálpebra superior além do limbo superior da córnea, mimetizando uma ptose verdadeira.

Existem diferentes técnicas de reparo das ptoses palpebrais, e a escolha irá depender da etiologia, do grau de ptose e da função do músculo levantador. Nas ptoses leves com teste da fenilefrina positivo, realizamos a conjuntivo-müllerectomia, descrita por Fasanella e Servat, em 1961<sup>8</sup>. Nos casos de ptose moderadas, pode estar indicada plicatura ou reinserção com ou sem encurtamento da aponeurose do músculo levantador e, nos casos de ptose grave com função pobre do músculo levantador, está formalmente indicada a suspensão frontal. Portanto, a perfeita definição diagnóstica do grau da ptose e da função do músculo levantador é o que irá definir a escolha da melhor técnica cirúrgica de tratamento.

## OBJETIVO

O presente trabalho tem como objetivo fazer uma análise de resultados, por meio de um estudo prospectivo de pacientes portadores de ptose palpebral moderada e grave de diversas etiologias, operadas pelo autor, avaliando resultados estéticos e funcionais, por meio de diversas técnicas de reparo.

## MÉTODOS

Trata-se de um estudo prospectivo, realizado entre de março de 2013 a maio de 2015, de acordo com os princípios éticos da declaração de Helsinque. A amostra foi composta por 14 pacientes submetidos ao tratamento cirúrgico de ptose palpebral moderada e grave unilateral ou bilateral. O número total de pálpebras operadas foi de 21 (n = 21). Foram excluídos os casos de ptose palpebral leve e, portanto, não foram submetidos ao teste da fenilefrina 10%.

Os fatores estudados foram demográficos, etiológicos, grau de ptose e função do músculo elevador da pálpebra, tipo de técnica de reparo que foi empregada, complicações imediatas e tardias, taxa de reoperação, análise de resultados e índice de satisfação por parte dos pacientes. Todos os pacientes foram submetidos a estudo fotográfico antes e após a cirurgia. O trabalho foi realizado no Hospital Municipal Barata Ribeiro e clínica privada, no Rio de Janeiro, RJ.

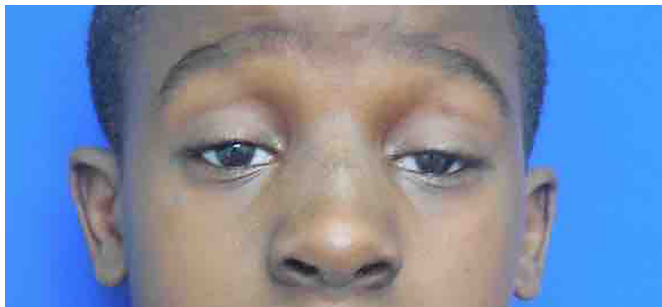
## RESULTADOS

Num total de 14 pacientes operados, 42,8% (n = 6) eram do sexo masculino e 57,2% (n = 8) eram do sexo feminino. A idade variou entre a mínima de 12 e máxima 74 anos, com média de 51anos. No que tange às comorbidades, hipertensão arterial sistêmica e diabetes mellitus foram as preponderantes, com 5 e 4 casos, respectivamente; etilismo e tabagismo foram encontrados em 4 casos e observamos apenas 1 caso de miastenia gravis.

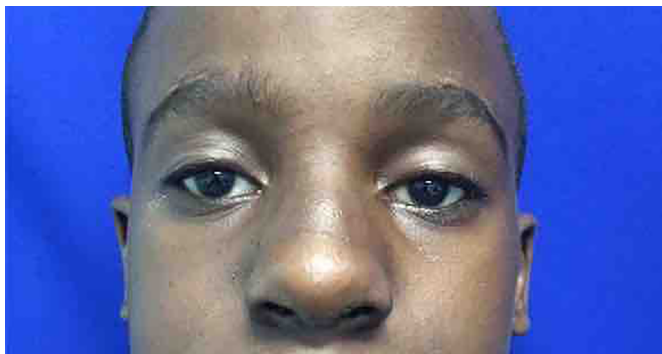Das 21 pálpebras (n = 21) operadas, 85% eram de etiologia adquirida e 15% congênita (Figuras 1 e 2) e, dentre as adquiridas, a involucional e após cirurgias oftalmológicas foram as mais comumente encontradas, com 4 casos respectivamente, totalizando 8 pacientes. Outras etiologias foram o trauma contuso direto sobre a órbita, com 3 casos, e miastenia gravis, com 1 caso apenas.

Com relação ao grau de ptose encontrada, 64,3% foram classificadas como sendo moderada e 35,7% como grave (Figuras 3 a 5). No que tange à função do músculo levantador da pálpebra, encontramos com função boa 28,5% (n = 4), função moderada 28,5% (n = 4) e função pobre 43% (n = 6). Observamos somente um caso de ptose grave associada à função moderada do músculo levantador.

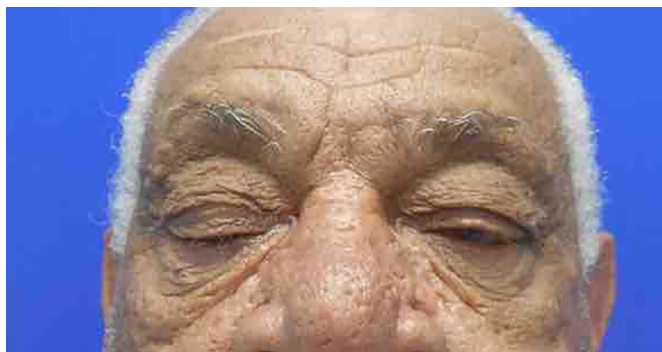
A técnica cirúrgica mais comumente empregada foi a suspensão frontal, com um total de 9 pálpebras, a reinserção da aponeurose na placa tarsal em 6 pálpebras, o encurtamento seguido da reinserção da aponeurose em 5 (Figuras 6 e 7) e somente um caso de plicatura



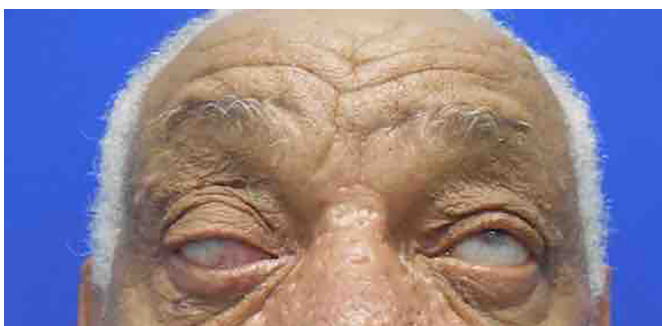
**Figura 1.** Pré-operatório de suspensão frontal com enxerto de fásia lata.



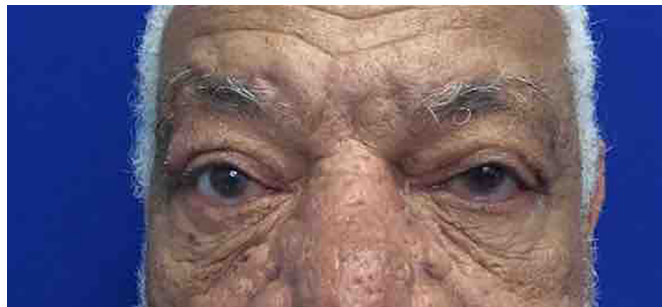**Figura 2.** Pós-operatório de 12 meses de suspensão frontal com enxerto de fásia lata bilateralmente.



**Figura 3.** Pré-operatório de ptose palpebral grave adquirida com função ruim do músculo levantador da pálpebra.

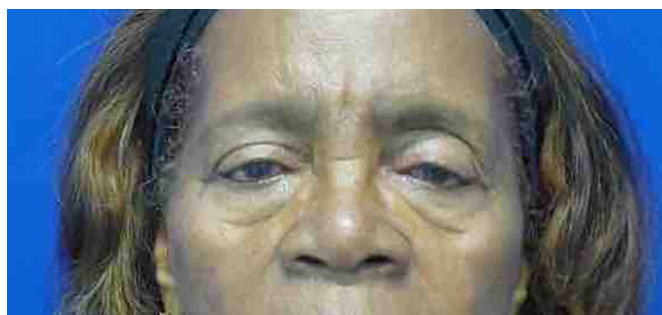


**Figura 4.** Pré-operatório de suspensão frontal com enxerto de fásia lata bilateral. Paciente com ptose palpebral grave e função ruim do músculo levantador da pálpebra.

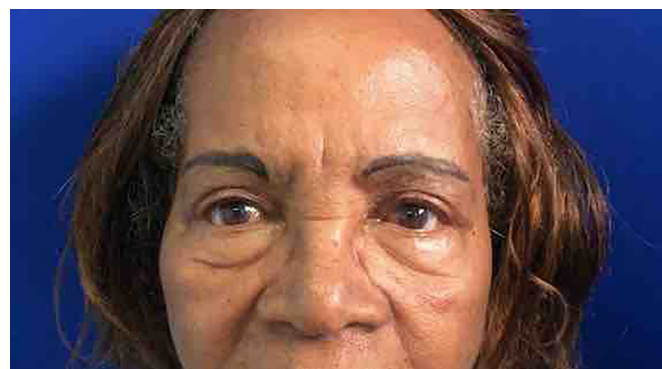

**Figura 5.** Pós-operatório de 12 meses de suspensão frontal com enxerto de fásia lata bilateral.

da aponeurose. Em todos os casos de encurtamento e plicatura foi usada a proporção de 4:1. Em todos os casos foi utilizada anestesia local, o que possibilitou o auxílio por parte do paciente no posicionamento da pálpebra superior em sua posição mais anatômica possível.



**Figura 6.** Paciente com ptose palpebral adquirida por desinserção da aponeurose do músculo levantador da pálpebra.



**Figura 7.** Pós-operatório de 12 meses de encurtamento com reinserção da aponeurose do músculo levantador da pálpebra.

Em relação às complicações, houve 2 casos de hiperemia conjuntival de etiologia desconhecida, sendo tratada de forma conservadora com colírios de corticite (Maxtrol®), e um caso de edema de grande monta que perdurou por mais de uma semana, também tratado de forma conservadora. As assimetrias palpebrais, apesar de serem muito comuns após cirurgia de correção ptose

palpebral, somente aquelas maiores de 2 mm foram consideradas complicações tardias. Destas, apenas um caso foi indicado revisão cirúrgica por se tratar de uma jovem de 17 anos em quem a assimetria gerava prejuízo estético. Observamos também um paciente com retração palpebral leve, que foi tratado de forma conservadora com massagem.

O estudo dos resultados foi feito de duas maneiras. Uma análise crítica realizada pelo autor, em que foi observado o posicionamento correto e anatômico das pálpebras, presença ou não de assimetrias significativas (aquelas maiores de 2 mm), retração palpebral, função palpebral e melhora estética. Sendo assim, classificou em ótimo, com 50% (n = 7), bom resultado, 42,8% (n = 6), e pobre, somente um caso.

A outra forma foi questionando o paciente sobre o que realmente ele achava do resultado. Obtivemos por parte dos pacientes um alto índice de satisfação, com 85,7% (n = 12) e somente dois pacientes disseram estar pouco satisfeitos com o resultado da cirurgia.

## DISCUSSÃO

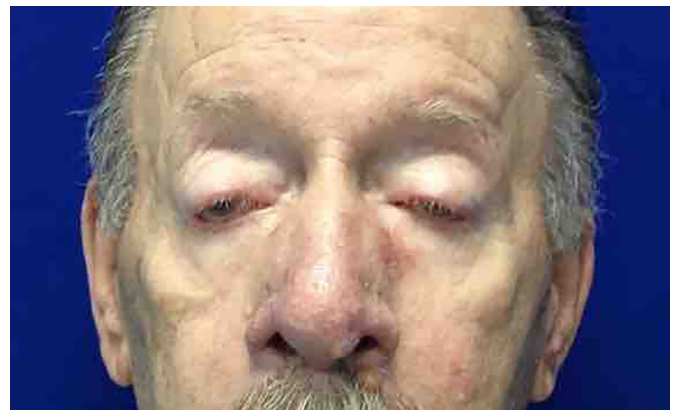
Atualmente, existe uma miríade de técnicas de reparo das ptoses palpebrais. A escolha da técnica dependerá do tipo, do grau de ptose e da função do músculo levantador. Para as ptoses leves, ou seja, aquelas com 2 a 4 mm do limbo corneano, pode ser utilizada a técnica de Fasanella-Servat<sup>8</sup>, já citada anteriormente e não avaliada nesse estudo.

Para as ptoses moderadas com 4 a 6 mm do limbo corneano e com boa função do músculo levantador, podemos indicar na dependência da etiologia, reinserção, plicatura ou encurtamento da aponeurose do músculo. Em 2010, Saito et al.<sup>9</sup> publicaram uma casuística analisando dois tipos diferentes de abordagem sobre a aponeurose do músculo levantador, realizando plicatura com média de encurtamento de 9,78 mm e ressecção com reinserção com média de encurtamento de 14 mm, com bons resultados em ambas as técnicas.

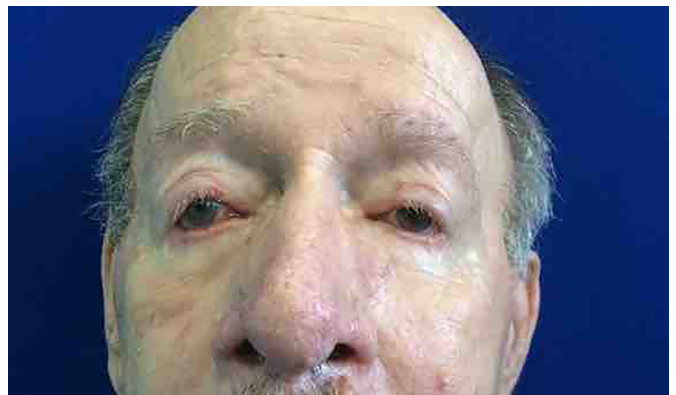
Alves<sup>10</sup>, em 2014, descreveu uma técnica de sutura contínua sobre a aponeurose, com encurtamento médio de 12 mm com o uso de plicatura na proporção de 4:1 mm, com bom resultado em 92,3% dos casos.

No que tange à ptose grave com mais de 6 mm do limbo corneano e com função pobre do músculo levantador (Figuras 8 e 9), a suspensão frontal está formalmente indicada. O uso da fásia lata em forma de pequenos feixes de 2 mm de largura é a técnica mais comumente utilizada, conforme descrita por Crawford, em 1956<sup>11</sup>. Por se tratar de um enxerto fascial, um tecido autólogo e inerte, o índice de complicações imediatas é pequeno, assim como as de recorrência. Inúmeros estudos<sup>12-16</sup> mostram a segurança do procedimento, com

baixa taxa de complicações e bons resultados a curto e longo prazo, inclusive em crianças com menos de 3 anos de idade<sup>15,16</sup>.



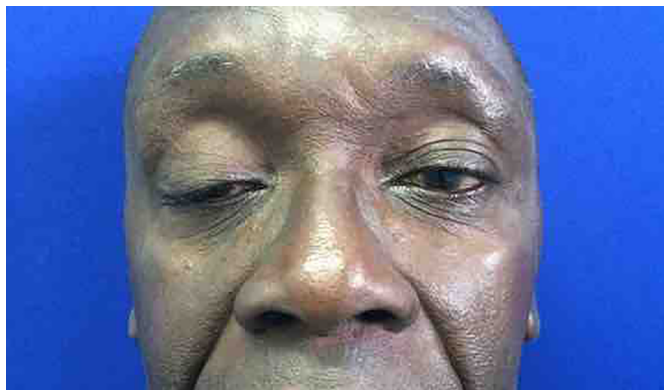**Figura 8.** Pré-operatório de suspensão frontal bilateral. Paciente com ptose palpebral grave e função pobre do músculo levantador da pálpebra.



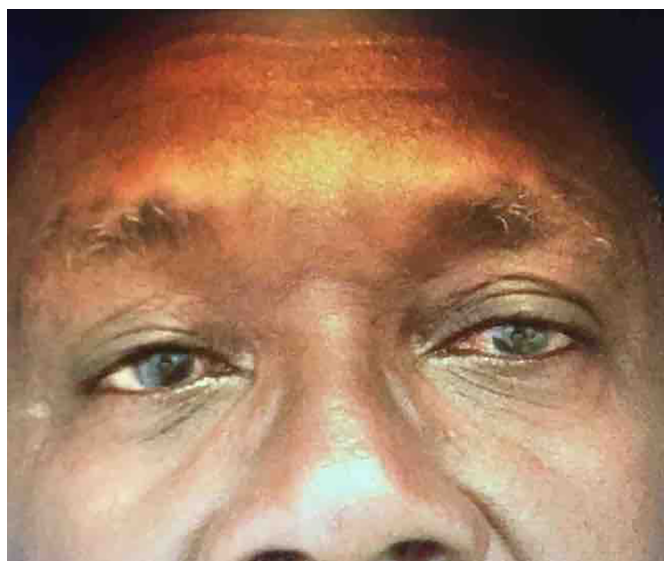
**Figura 9.** Pós-operatório de 12 meses de suspensão frontal bilateral com enxerto de fásia lata. Note pequena assimetria residual maior que 2 mm. Apesar da assimetria, paciente não manifestou desejo de correção cirúrgica.

Em nossa casuística, em 100% dos casos com ptose grave e função pobre do músculo levantador da pálpebra foi utilizada a fásia lata (Figuras 10 e 11). Utilizamos pequenas faixas de 2 mm X 60 mm em formação de W num plano abaixo do músculo orbicular, colhidos da face lateral da coxa não dominante através de duas diminutas incisões de 2 cm equidistantes em 7 cm. As faixas foram suturadas com fio mononylon 5-0 na placa tarsal e no músculo frontal com o paciente desperto, sendo avaliada a posição mais adequada e anatômica.

Outras técnicas utilizando fios de sutura com mononylon, fios de polipropileno<sup>17,18</sup>, fásia temporal profunda<sup>19</sup> e músculo orbicular em forma de asa, conforme descrito por Freitas e Sperli, em 2009<sup>20</sup>, também foram descritas. Friedhofer et al.<sup>21</sup> publicaram em 2012 uma grande casuística com 112 pacientes com ptose palpebral grave que foram tratados com um dispositivo de



**Figura 10.** Paciente apresenta ptose palpebral grave à direita e moderada à esquerda, ambas com função ruim do músculo levantador da pálpebra.



**Figura 11.** Pós-operatório de 12 meses de suspensão frontal bilateral.

silicone, conhecido como implante suspensor palpebral. Esse aparato é composto por duas alças conectadas em uma placa já com os orifícios para o transpassar dos pontos de fixação.

Obtiveram uma taxa de ótimo resultado em 68,75% dos casos e bom em 26,79%. Entretanto, apesar de apresentarem elevadas taxas de sucesso, houve algumas complicações relacionadas ao implante, tais como, ulcerações cutâneas, extrusão parcial e infecção. Outro trabalho publicado pelo mesmo grupo<sup>22</sup> mostrou a eficácia do implante suspensor em pacientes portadores da síndrome de blefarofimose, tanto em adultos quanto em crianças, com morbidade mínima e ótimos resultados.

Ramirez & Peña, em 2004<sup>23</sup>, descreveram uma série de casos de ptose palpebral congênita grave submetidos à transposição de um retalho do músculo frontal inervado com bons resultados estéticos e funcionais e baixa taxa de complicações. Essa técnica foi descrita inicialmente por Fergus, em 1901<sup>24</sup>, seguido por Song & Song, em 1982<sup>25</sup>, e Zhou & Chang, em 1988<sup>26</sup>.

Outros autores descrevem a eficácia dessa técnica<sup>27,28</sup>, com mínima morbidade e bons resultados. Zou et al.<sup>29</sup> publicaram em 2013 uma análise histológica do retalho do músculo frontal em modelos experimentais de porcos. Observaram com microscopia eletrônica a viabilidade do retalho muscular com 6 e 12 meses após sua confecção, mostrando ser essa técnica aplicável em casos graves.

## CONCLUSÃO

A ptose palpebral é uma enfermidade comumente encontrada na prática clínica e exige por parte do cirurgião um perfeito conhecimento anatômico e funcional da delicada estrutura palpebral. Foram operados e estudados 14 pacientes, totalizando 21 pálpebras. A forma adquirida é a mais encontrada em nosso meio, sendo a forma involucional a mais comum, conforme mostrou o estudo. Esse tipo de ptose, típica dos pacientes idosos, é causada por desinserção da aponeurose da placa tarsal ou seu enfraquecimento.

Com relação à técnica de reparo aplicada, suspensão frontal foi realizada em 9 pálpebras, reinserção da aponeurose na placa tarsal em 6 pálpebras, encurtamento com reinserção na placa tarsal em 5 pálpebras e somente um caso de plicatura da aponeurose na proporção de 4:1. No que tange às complicações, obtivemos baixas taxas, sendo a mais difíceis de ser tratadas as assimetrias.

Portanto, uma ótima avaliação do paciente portador dessa enfermidade torna-se mandatória, assim como da escolha da técnica cirúrgica de reparo a ser empregada para se obter o melhor resultado estético-funcional.

## COLABORAÇÕES

**RC** Análise e/ou interpretação dos dados; análise estatística; aprovação final do manuscrito; concepção e desenho do estudo; realização das operações e/ou experimentos; redação do manuscrito ou revisão crítica de seu conteúdo.

**CJB** Redação do manuscrito ou revisão crítica de seu conteúdo.

**FSG** Análise estatística.

## REFERÊNCIAS

1. Reid RR, Said HK, Yu M, Haines GK 3rd, Few JW. Revisiting upper eyelid anatomy: introduction of septal extension. *Plast Reconstr Surg*. 2006;117(1):65-70. DOI: <http://dx.doi.org/10.1097/01.prs.0000194923.99879.90>
2. Katowitz WR, Katowitz JA. Congenital and developmental eyelid abnormalities. *Plast Reconstr Surg*. 2009;124(1 Suppl):93e-105e. DOI: <http://dx.doi.org/10.1097/PRS.0b013e3181aa2a9b>
3. Litwin AS, Patel B, McNab AA, McCann JD, Leatherbarrow B, Malhorta R. Blepharoptosis surgery in patients with myasthenia gravis. *Br J Ophthalmol*. 2015;99(7):899-902. DOI: <http://dx.doi.org/10.1136/bjophthalmol-2014-306335>

4. Srinath N, Balaji R, Basha MS. Ptosis correction: a challenge following complex orbital injuries. *J Maxillofac Oral Surg.* 2012;11(2):195-9. DOI: <http://dx.doi.org/10.1007/s12663-011-0300-3>
5. Parsa DF, Wolff DR, Parsa NN, Elahi aE E. Upper eyelid ptosis repair after cataract extraction and importance of Hering's test. *Plast Reconstr Surg.* 2001;108(6):1527-36. DOI: <http://dx.doi.org/10.1097/00006534-200111000-00014>
6. Chang S, Lehrman C, Itami K, Rohrich RJ. A systematic review of comparison of upper eyelid involuntional ptosis repair techniques: efficacy and complication rates. *Plast Reconstr Surg.* 2012;129(1):149-57. DOI: <http://dx.doi.org/10.1097/PRS.0b013e318230a1c7>
7. Rolim JDAL, Rovaris DA, Chia CY. Fenômeno de marcus Gunn recidivado: relato de caso e revisão bibliográfica. *Rev Bras Cir Plást.* 2014;29(4):578-81.
8. Fasanella RM, Servat J. Levator resection for minimal ptosis: another simplified operation. *Arch Ophthalmol.* 1961;65:493-6.
9. Saito FL, Gemperli R, Hiraki PY, Ferreira MC. Cirurgia da ptose palpebral: análise de dois tipos de procedimentos cirúrgicos. *Rev Bras Cir Plást.* 2010;25(1):11-7.
10. Alves DG. Plicatura e reinserção da aponeurose do músculo levantador da pálpebra superior com sutura contínua na correção cirúrgica da ptose palpebral leve e moderada-experiência pessoal. *Rev Bras Cir Plást.* 2014;29(1):39-43.
11. Crawford JS. Repair of ptosis using frontalis muscle and fascia lata. *Trans Am Acad Ophthalmol Otolaryngol.* 1956;60(5):672-8.
12. Krohn-Hansen D, Haaskjold E, Nicolaissen B. Suspension surgery with autogenous fascia lata via a less invasive modification of the Crawford method on 85 patients with congenital severe eyelid ptosis. *J Plast Surg Hand Surg.* 2015;49(4):214-9. DOI: <http://dx.doi.org/10.3109/2000656X.2014.1001853>
13. Yoon JS, Lee SY. Long-term functional and cosmetic outcomes after frontalis suspension using autogenous fascia lata for pediatric congenital ptosis. *Ophthalmology.* 2009;116(7):1405-14. DOI: <http://dx.doi.org/10.1016/j.ophtha.2009.01.040>
14. Batista KT, Araújo HJ. Correção da blefaroptose na oftalmoplegia crônica progressiva. *Rev Bras Cir Plást.* 2009;24(1):1-5.
15. Bilgin LK, Yeniad B. The Long-Term Results of Frontalis Suspension Using Autogenous Fascia Lata in Children with Congenital Ptosis under 3 Years Old. *Plast Surg Int.* 2010;2010:609462. PMID: 22567230
16. Leibovitch I, Leibovitch L, Dray JP. Long term results of frontalis suspension using autogenous fascia lata for congenital ptosis in children under 3 years of age. *Am J Ophthalmol.* 2003;136(5):866-71. PMID: 14597038 DOI: [http://dx.doi.org/10.1016/S0002-9394\(03\)00466-5](http://dx.doi.org/10.1016/S0002-9394(03)00466-5)
17. Cagatay HH, Ekinci M, Apil A, Arslan B, Pamukcu C, Oba ME, et al. The use of polypropylene suture as a frontalis suspension material in all age groups of ptosis patients. *J Invest Surg.* 2014;27(4):240-4. DOI: <http://dx.doi.org/10.3109/08941939.2014.892187>
18. Bouazza M, Eibelhadji M, Mehachi A, Benhmidoune L, Amraoui A. Treatment of congenital ptosis by frontalis suspension with monofilament polypropylene suture: results of study of 21 cases. *J Fr Ophthalmol.* 2014;37(7):520-5. DOI: <http://dx.doi.org/10.1016/j.jfo.2014.01.014>
19. Tellioglu AT, Saray A, Ergin A. Frontalis sling operation with deep temporal fascial graft in blepharoptosis repair. *Plast Reconstr Surg.* 2002;109(1):243-8. DOI: <http://dx.doi.org/10.1097/00006534-200201000-00038>
20. Freitas JOG, Sperli A. Tratamento da ptose palpebral com emprego de retalho em asa do músculo orbicular. *Rev Bras Cir Plást.* 2009;24(4):552-5.
21. Friedhofer H, Nigro MVA, Sturtz G, Ferreira MC. Correction of severe ptosis with silicone implant suspensor: 22 years of experience. *Plast Reconstr Surg.* 2012;129(3):453e-460e. DOI: <http://dx.doi.org/10.1097/PRS.0b013e318267d822>
22. Friedhofer H, Nigro MV, Filho AC, Ferreira MC. Correction of blefarophimosis with silicone implant suspensor. *Plast Reconstr Surg.* 2006;117(5):1428-34. DOI: <http://dx.doi.org/10.1097/01.prs.0000207472.55066.8d>
23. Ramirez OM, Peña G. Frontalis muscle advancement: a dynamics structure for the treatment of severe congenital eyelid ptosis. *Plast Reconstr Surg.* 2004;113(6):1841-9. DOI: <http://dx.doi.org/10.1097/01.PRS.0000117664.07831.48>
24. Fergus AF. An Easy Operation for Congenital Ptosis. *Br J Med.* 1901;1(2100):762. DOI: <http://dx.doi.org/10.1136/bmj.1.2100.762>
25. Song R, Song Y. Treatment of blepharoptosis. Direct transplantation of the frontalis muscle to the upper eyelid. *Clin Plast Surg.* 1982;9(1):45-8.
26. Zhou LY, Chang TS. Frontalis myofascial flap from eyebrow region for the correction of ptosis of the upper eyelid. *Eur J Plast Surg.* 1988;11(2):73-8. DOI: <http://dx.doi.org/10.1007/BF00299215>
27. Medel R, Vasquez L, Wolley Dod C. Early frontalis flap surgery as first option to correct congenital ptosis with poor levator function. *Orbit.* 2014;33(3):164-8. DOI: <http://dx.doi.org/10.3109/01676830.2014.881396>
28. Zhong M, Jin R, Li Q, Duan Y, Huang L, Yu D. Frontalis muscle flap advancement for correction of severe ptosis under general anesthesia: modified surgical design with 162 cases in China. *Aesthetic Plast Surg.* 2014;38(3):503-9. DOI: <http://dx.doi.org/10.1007/s00266-014-0297-3>
29. Zou C, Wang JQ, Guo X, Yu H, Li XQ, Li WY, et al. Long term histopathologic study of the frontalis muscle flap after frontalis suspension for severe ptosis repair. *Ophthalm Plast Reconstr Surg.* 2013;29(6):486-91. DOI: <http://dx.doi.org/10.1097/IOP.0b013e3182a64de7>

## \*Autor correspondente:

**Rodolfo Chedid**Avenida Armando Lombardi, 1000, sala 136, bloco 02 - Barra da Tijuca - Rio de Janeiro, RJ, Brasil  
CEP 22640-000E-mail: [rodolfochedid@gmail.com](mailto:rodolfochedid@gmail.com)