



# Avaliação da modificação da técnica de reconstrução das cartilagens alares de Max Pereira no protocolo de reconstrução nasal total do Hospital de Clínicas de Porto Alegre

*Evaluation of Max Pereira alar reconstruction technique modification in the total nasal reconstruction protocol of the Hospital of Clinics of Porto Alegre*

MARCUS VINICIUS MARTINS  
COLLARES<sup>1,2\*</sup>

JOÃO MAXIMILIANO<sup>1,2</sup>

CIRO PAZ PORTINHO<sup>1,2</sup>

ANTONIO CARLOS PINTO OLIVEIRA<sup>1,2</sup>

MARIANA MIGUEL FRAGA<sup>1</sup>

DANIELA ELISA MIOTTO<sup>2</sup>

LUCAS KREUTZ RODRIGUES<sup>1,2</sup>

DIEGO DULLIUS<sup>1</sup>

## RESUMO

**Introdução:** A reconstrução nasal é a mais antiga das cirurgias plásticas. A anatomia nasal é complexa e necessita de uma associação de técnicas para a restauração da função e estética nasal adequada. Pereira et al. descreveram uma técnica que possibilita a reconstrução nasal total da cartilagem alar, com o uso de um enxerto da cartilagem auricular, com mínima deformidade auricular secundária à retirada do enxerto. O objetivo deste trabalho é apresentar uma modificação da técnica acima descrita, que possibilita reconstruir mais uma região anatômica do nariz, sem aumentar a morbidade, realizada por Collares et al., e a sua inserção no protocolo de reconstrução nasal total do Hospital de Clínicas de Porto Alegre. **Métodos:** Foi realizado um estudo retrospectivo. Avaliou-se a inserção da modificação da técnica em 10 pacientes que realizaram reconstrução nasal total. **Resultados:** Após a análise dos 10 casos, utilizando a modificação da técnica inserida no protocolo de reconstrução nasal total do Hospital de Clínicas de Porto Alegre, encontramos uma melhoria da forma do nariz, a válvula nasal interna com preservação da função e sem sequelas secundárias à retirada do enxerto auricular. **Conclusão:** Nesta série de casos, a modificação da técnica de Max Pereira resultou em tratamento estético-funcional adequado quando implementada no protocolo de reconstrução nasal total do Hospital de Clínicas de Porto Alegre, sem aumentar a morbidade na área doadora.

**Descritores:** Procedimentos cirúrgicos reconstrutivos; Cartilagens nasais; Procedimentos cirúrgicos nasais; Deformidades adquiridas nasais; Neoplasias nasais.

Instituição: Hospital de Clínicas de Porto Alegre, Porto Alegre, RS, Brasil.

Artigo submetido: 17/9/2017.

Artigo aceito: 17/5/2018.

Conflitos de interesse: não há.

DOI: 10.5935/2177-1235.2018RBCP0096

<sup>1</sup> Hospital de Clínicas de Porto Alegre, Porto Alegre, RS, Brasil.

<sup>2</sup> Universidade Federal do Rio Grande do Sul, Porto Alegre, RS, Brasil.

## ■ ABSTRACT

**Introduction:** Nasal reconstruction is the oldest plastic surgery technique. The nasal anatomy is complex and requires an association of techniques for the restoration of function and adequate nasal esthetics. Pereira et al. described a technique that allows total nasal reconstruction of the alar cartilage through the use of an auricular cartilage graft, with minimal deformity secondary to the donor site. The objective of the present study is to present a modification, by Collares et al., of the technique described above, which allows the reconstruction of another anatomical region of the nose without increasing morbidity, and its insertion into the total nasal reconstruction protocol of Hospital de Clínicas of Porto Alegre. **Methods:** A retrospective study was conducted. We evaluated technique modification in 10 patients who underwent total nasal reconstructions. **Results:** After examining the 10 patients who were treated with the modified total nasal reconstruction protocol at the Hospital de Clínicas of Porto Alegre, we observed an improvement in the nose shape and internal nasal valve with preservation of function, without sequelae secondary to auricular graft removal. **Conclusion:** In this case series, the modification of the Max Pereira technique resulted in adequate aesthetic-functional treatment when implemented in the total nasal reconstruction protocol of the Hospital de Clínicas of Porto Alegre, without increasing the morbidity in the donor area.

**Keywords:** Reconstructive surgical procedures; Nasal cartilages; Nasal surgical procedures; Nose deformities, acquired; Nose neoplasms.

## INTRODUÇÃO

A reconstrução nasal é amais antigas cirurgias plásticas descritas. Há relatos de que já era praticada por sacerdotes em torno de 30 séculos antes da Era Cristã; relatos hindus já descreviam a reconstrução nasal com retalho frontal 600 a.C. e, mais recentemente, Gillies, Converse e Millard foram pioneiros nesta modalidade de cirurgia no Ocidente<sup>1</sup>.

As sequelas secundárias ao tratamento cirúrgico de tumores cutâneos nasais, em especial o carcinoma basocelular e o epidermoide, constituem a principal indicação clínico-cirúrgica das reconstruções nasais. Estas lesões resultam em defeitos estéticos funcionais complexos, com deformidades estigmatizantes<sup>1,2</sup>. O reparo cirúrgico envolve inúmeras opções técnicas para reconstrução cutânea, óssea e cartilaginosa, necessitando um planejamento cirúrgico completo para uma reconstrução anatômica.

Pereira et al.<sup>3</sup> descreveram uma técnica que possibilita a reconstrução total da cartilagem alar, com a reprodução da forma e dimensões quase perfeitas, com o uso de um enxerto em bloco da cartilagem auricular, incluindo a retirada do cavo conchal, a coleta do istmo

e lâmina do trago. A técnica dispensa o uso de suturas para moldagem do enxerto, tornando o procedimento mais rápido, simples e o resultado mais confiável, uma vez que é utilizada em bloco. A área doadora permanece com estrutura cartilaginosa suficiente para minimizar deformidades secundárias.

## OBJETIVO

O objetivo deste trabalho é apresentar uma modificação da técnica de Pereira et al., realizada por Collares, e a sua aplicação no protocolo de reconstrução nasal total do Hospital de Clínicas de Porto Alegre, RS.

## MÉTODOS

Realizou-se um estudo retrospectivo em que foram avaliadas a modificação da técnica Max Pereira e sua inserção no protocolo de reconstrução nasal total. A sequência de tratamento de dez pacientes foi revisada. A reconstrução cartilaginosa foi realizada utilizando a técnica Max Pereira modificada por Collares (Figuras 1 a 3).

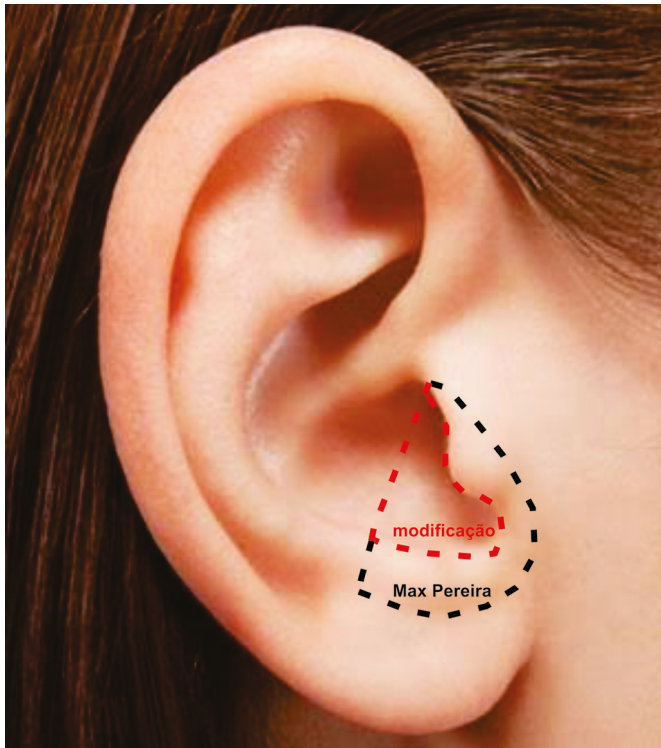


Figura 1. Modificação da técnica de Max Pereira por Collares.

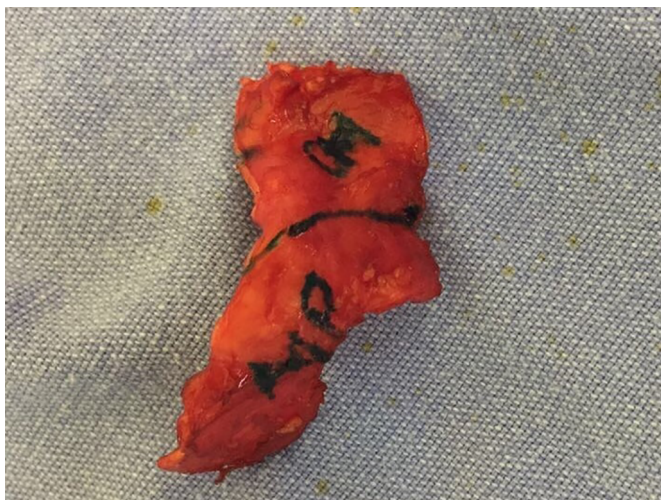

Figura 2. Modificação de Técnica Max Pereira por Collares - Enxerto.

O prolongamento é perpendicular à anti-hélice em direção ao ramo da hélice e após indo em direção caudal, contornando o canal auditivo preservando 1 mm de cartilagem. A modificação termina na transição tragus-antitragus (onde será a transição da “neocartilagem” do ramo lateral e da ramo medial da cartilagem alar maior). Com esta extensão, é obtido um enxerto em bloco, simulando uma fusão do ramo lateral da cartilagem alar maior com a cartilagem triangular.

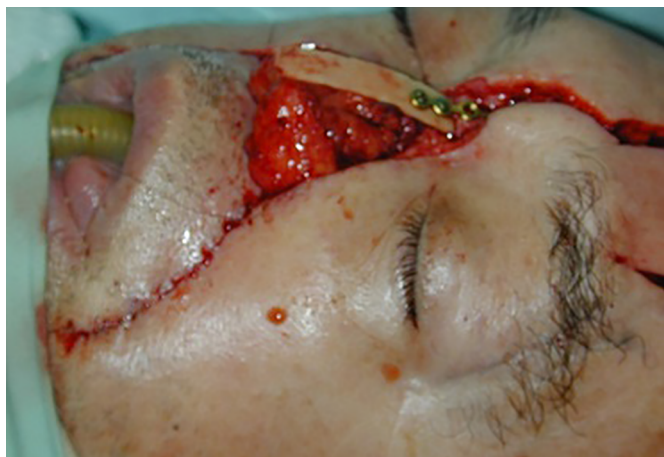

Figura 3. Modificação de Técnica Max Pereira por Collares - Molde.

Uma incisão de lateral a medial onde há transição do ramo lateral da cartilagem alar para a triangular é realizada, devido a uma queda natural da concha auricular, o segmento que irá substituir a cartilagem triangular é discretamente abaixo e com um ângulo mais fechado em relação ao ramo medial da cartilagem alar quando comparado ao segmento que substituirá o ramo lateral da cartilagem alar maior.

Essa alteração na angulação entre os segmentos do enxerto simula a diferença de posicionamento anatômico da cartilagem triangular e ramo lateral da cartilagem alar maior presente na válvula nasal interna que é observada durante uma rinoscopia. Essa modificação resultará em um enxerto com mais volume para estruturar o nariz. Portanto, este enxerto substitui a cartilagem triangular e alar maior (ramo medial e lateral), proporcionando, além da projeção adequada da ponta nasal já obtida com a técnica original, a reconstrução anatômica da válvula nasal interna.

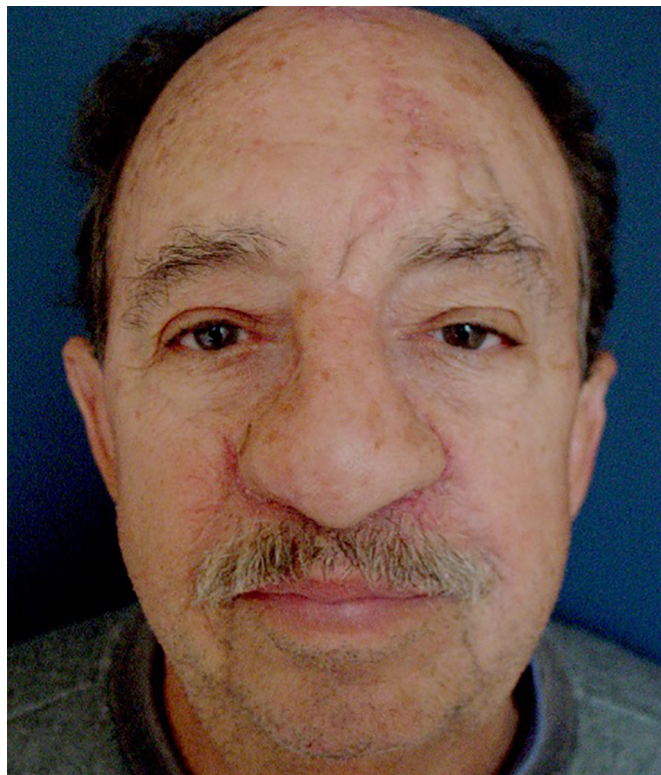
Nos dez casos foi realizado o protocolo de reconstrução nasal total do Hospital de Clínicas de Porto Alegre. Para a reconstrução da pele nasal, foi realizado um retalho frontal; para a reconstrução do forro nasal e dos enxertos cartilagosos, retalhos nasogenianos bilaterais; finalmente, para cobrir o enxerto ósseo, um retalho de pericrânio em cambalhota. A reconstrução óssea foi realizada com enxerto ósseo de espessura parcial da calota craniana fixado com placa e parafuso na glabella (Figura 4).



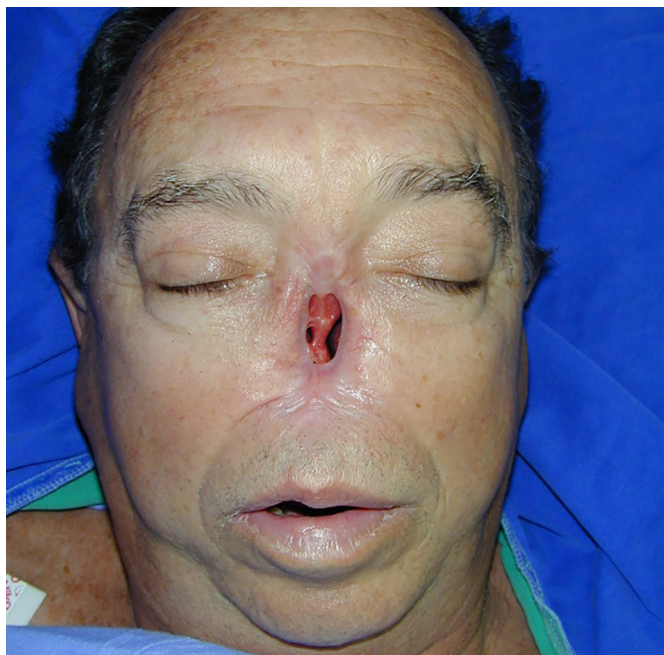**Figura 4.** Reconstrução óssea realizada com enxerto ósseo parcial de calota craniana.

## RESULTADOS

Após análise dos 10 casos sequenciais descritos, encontramos uma forma adequada da ponta nasal (Figuras 5 a 8). Pacientes relataram função nasal preservada e ao exame físico, reconstrução da válvula nasal interna satisfatória, sem evidências de pinçamentos. Não houve evidências, nem queixa de deformidade auricular secundária à retirada do enxerto (Figura 9).



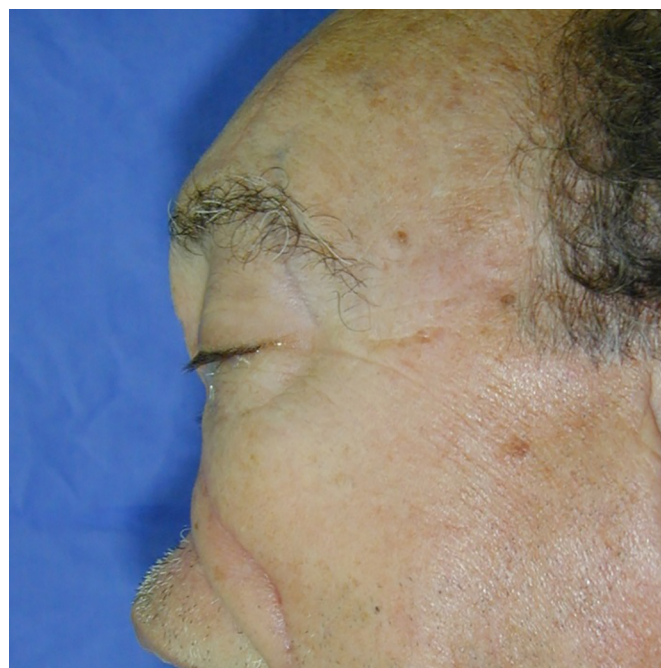**Figura 6.** Pós-operatório.



**Figura 5.** Pré-operatório, seqüela de rinectomia total por carcinoma espinocelular.

## DISCUSSÃO

Uma reconstrução nasal anatômica baseia-se em um contraste favorável entre o nariz e os tecidos



**Figura 7.** Pré-operatório - Perfil.

circunjacentes, bordas cicatriciais discretas, coloração e textura que mimetizam os tecidos adjacentes e simetria bilateral. Assim, a associação de retalhos e enxertos que devolvam os aspectos estruturais e funcionais do nariz torna-se fundamental na reconstrução nasal total<sup>4</sup>.

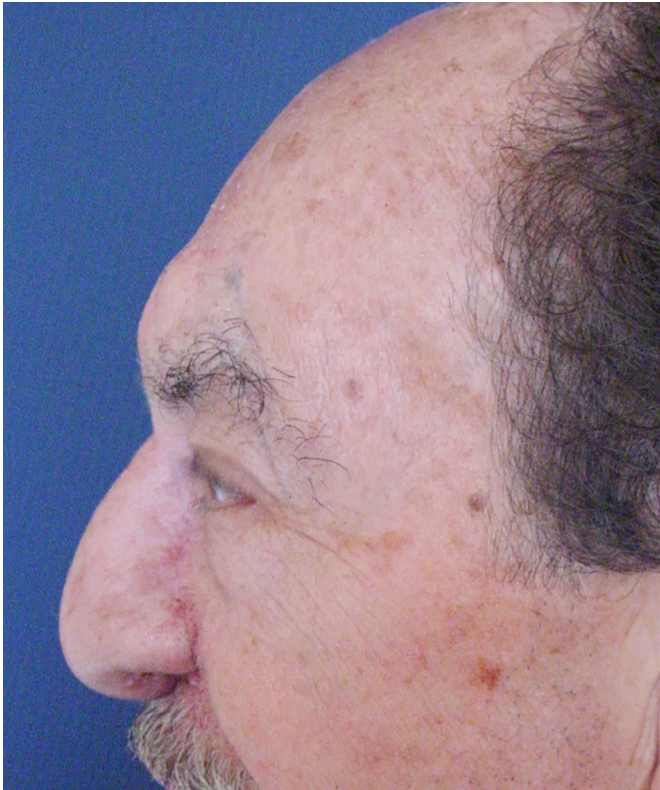


Figura 8. Pós-operatório - Perfil.

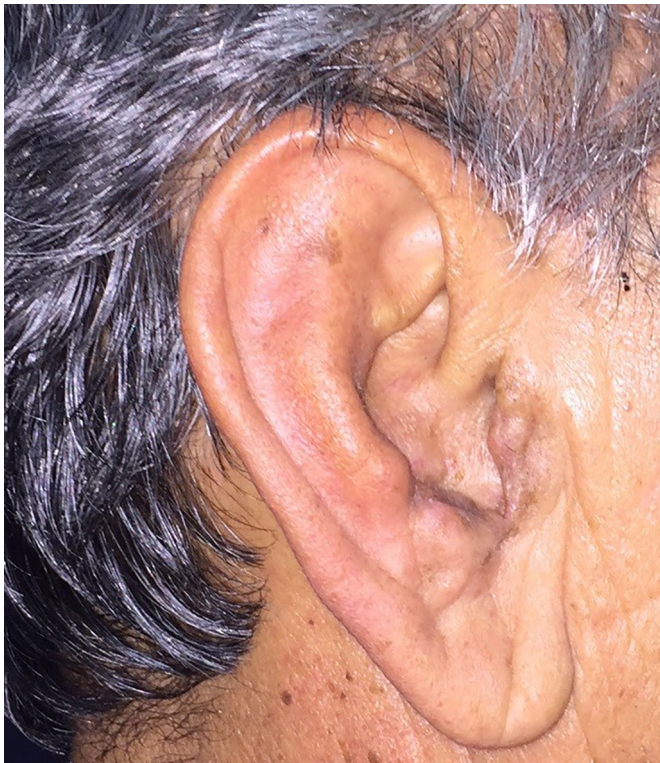

Figura 9. Orelha sem deformidades após retirada de enxerto.

Considerações quanto ao tamanho, localização anatômica e profundidade do defeito resultante da ressecção tumoral influenciarão no planejamento do tratamento. A restauração do suporte ósseo-cartilaginoso nasal é fundamental para a excelência do resultado estético e funcional.

A projeção nasal, a consistência fibroelástica, a mobilidade e a permeabilidade ao fluxo aéreo são dependentes das cartilagens alares, tendo os defeitos nessa estrutura impactos estéticos e funcionais. Enxertos de cartilagem septal, auricular e costal são os mais utilizados para essa finalidade, seja com enxerto livre ou composto<sup>5</sup>.

A cartilagem costal foi utilizada com sucesso na reconstrução nasal complexa descrita por Hafezi et al.<sup>6</sup>. Os autores relatam um caso no qual o enxerto foi modelado para reconstrução da estrutura nasal completa, permanecendo sem alteração de forma e sem reabsorção após acompanhamento de um ano. Mesmo com a necessidade de intervenções cirúrgicas adicionais para correções de detalhes de forma, o procedimento foi bem-sucedido e recomendado para casos de defeitos resultantes de trauma, neoplasias e anomalias congênitas.

Porém, existe a necessidade de diversas suturas para moldagem e os enxertos de cartilagem costal são passíveis de, no pós-operatório tardio, gerar algum tipo de assimetria pela memória da cartilagem. Para evitar as alterações da cartilagem a longo prazo, é possível esculpir a cartilagem costal utilizando apenas sua porção interna. Entretanto, com este método se elimina o pericôndrio, dificultando a integração do enxerto e aumentando a chance de reabsorção.

Holmström et al.<sup>7</sup> descreveram o uso de enxertos ósseos de crista ilíaca para reconstrução da ponta nasal. Porém, a inflexibilidade, risco de fratura e reabsorção são as limitações desta técnica.

Peck<sup>8</sup> descreveu a substituição completa das cartilagens alares bilateralmente, utilizando enxerto de cartilagem auricular e septo nasal. Não obstante, não são enxertos em bloco, necessitando diversas suturas e enfraquecimentos em alguns locais para moldar e mimetizar as cartilagens alares. Logo, estão sujeitos a uma maior probabilidade de se moverem e perderem a forma no pós-operatório imediato durante a retração cicatricial.

Pereira et al.<sup>3</sup> realizaram um estudo anatômico em cadáveres com o objetivo de avaliar e comparar as dimensões e formas das cartilagens alares com as estruturas inferiores das cartilagens auriculares, das quais eram realizadas a ressecção em bloco da lâmina do trago, istmo e cavo conchal, correspondendo, respectivamente, à crura medial, junção das cruras medial e lateral, e crura lateral. Apesar das variações anatômicas, houve similaridade de todas as cartilagens removidas em bloco, apresentando formato similar à cartilagem alar homolateral.

O procedimento pode ser utilizado para reparos de seções independentes da estrutura nasal, reconstrução bilateral total das alares e também para casos de deformidade congênita em que há deficiência na projeção da ponta nasal, problema frequentemente confrontado por cirurgias plásticas, como na síndrome de Binder<sup>9</sup>.

A técnica tem como vantagens um enxerto em bloco, sem necessidade de pontos ou enfraquecimento da cartilagem para moldagem. Isso reduz a possibilidade de deformidades secundárias a retração no pós-operatório tardio, tem baixa taxa de reabsorção e a flexibilidade é similar às cartilagens nasais. Além disso, a forma, o tamanho e a espessura são ideais para substituir a cartilagem alar.

Com a retirada dos enxertos bilateralmente e junção através de pontos inabsorvíveis na sua porção medial, obtém-se a forma extremamente similar às cruzes medias e laterais. Graças à rigidez e resiliência deste enxerto, a estrutura medial após os pontos fica semelhante a um “*strut*” vertical; logo, permite que a projeção nasal seja mantida com baixa probabilidade de alterações no formato, além de ser mantido o pericôndrio, facilitando a integração do enxerto<sup>9</sup>.

Portinho et al.<sup>10</sup> também já descreveram o uso da técnica em pacientes recém-nascidos, comprovando a versatilidade da técnica e sua eficiência a longo prazo.

Neste artigo, descrevemos uma modificação da técnica de Pereira et al. que busca restaurar ainda mais as propriedades anatômicas do nariz, por meio do prolongamento da ressecção de concha, com o objetivo anexar ao enxerto em bloco um novo segmento de cartilagem que irá substituir a cartilagem triangular. Com esta modificação se consegue um enxerto com mais volume de cartilagem, possibilitando maior estruturação da reconstrução cartilaginosa nasal.

A incisão na região superolateral do enxerto descrita acima visa produzir a diferença entre as angulações das cartilagens alares e triangulares, permitindo que o enxerto tenha não somente o volume e tamanho necessários para reconstruir mais uma região anatômica, mas também acompanhe as nuances anatômicas nasais. Com esse prolongamento é possível reconstruir de forma anatômica a válvula nasal interna, a qual não encontramos na literatura nenhuma descrição técnica para sua reconstrução na sequência de tratamento de deformidades secundárias à rinectomia total.

O prolongamento da ressecção não agregou morbidade na área doadora, nem no pós-operatório imediato, nem resultou em sequelas no pós-operatório tardio, demonstrando nesta série de casos que o remanescente cartilaginoso foi suficiente para manter a estrutura cartilaginosa auricular necessária para evitar deformidades.

A inserção da modificação da técnica de Max Pereira no protocolo de reconstrução nasal total do

Hospital de Clínicas de Porto Alegre não aumentou significativamente o tempo de ressecção dos enxertos, não alterou as rotinas quanto aos cuidados da zona doadora e permitiu a reconstrução adequada da válvula nasal interna nos casos avaliados.

## CONCLUSÃO

Descrevemos a implementação da modificação da técnica de reconstrução da cartilagem alar maior de Max Pereira proposta por Collares no protocolo de reconstrução nasal total do Hospital de Clínicas de Porto Alegre.

## COLABORAÇÕES

- MVMC** Análise e/ou interpretação dos dados; análise estatística; aprovação final do manuscrito; concepção e desenho do estudo; realização das operações e/ou experimentos; redação do manuscrito ou revisão crítica de seu conteúdo.
- JM** Análise e/ou interpretação dos dados; concepção e desenho do estudo; realização das operações e/ou experimentos; redação do manuscrito ou revisão crítica de seu conteúdo.
- CPP** Análise e/ou interpretação dos dados; redação do manuscrito ou revisão crítica de seu conteúdo.
- ACPO** Realização das operações e/ou experimentos.
- MMF** Realização das operações e/ou experimentos.
- DEM** Realização das operações e/ou experimentos.
- LKR** Realização das operações e/ou experimentos.
- DD** Análise e/ou interpretação dos dados.

## REFERÊNCIAS

1. Souza Filho MV, Kobig RN, Barros PB, Dibe MJA, Leal PRA. Reconstrução nasal: análise de 253 casos realizados no Instituto Nacional de Câncer. *Rev Bras Cancerol.* 2002;48(2):239-45.
2. Senandes LS, Vizzotto MD, Fischer A, Zanol F, Lima VS. Reconstrução Nasal Complexa: Série de 10 casos. *Arq Catar Med.* 2014;43(1):150-4.
3. Pereira MD, Marques AF, Ishida LC, Smialowski EB, Andrews JM. Total reconstruction of the alar cartilage en bloc using the ear cartilage: a study in cadavers. *Plast Reconstr Surg.* 1995;96(5):1045-52. DOI: <http://dx.doi.org/10.1097/00006534-199510000-00006>
4. Konofaos P, Alvarez S, McKinnie JE, Wallace RD. Nasal Reconstruction: A Simplified Approach Based on 419 Operated Cases. *Aesthetic Plast Surg.* 2015;39(1):91-9. DOI: <http://dx.doi.org/10.1007/s00266-014-0417-0>
5. Quintas RCS, Araújo GP, Medeiros Jr JHGM, Quintas LFFM, Kitamura MAP, Cavalcanti ELF, et al. Reconstrução Nasal Complexa: Opções Cirúrgicas Numa Série de Casos. *Rev Bras Cir Plast.* 2013;28(2):218-22. DOI: <http://dx.doi.org/10.1590/S1983-51752013000200008>

6. Hafezi F, Naghibzadeh B, Ashtiani AK, Nouhi AH, Naghibzadeh G. Total nasal skeletal reconstruction disfigured by granulomatosis with polyangitis (wegener granulomatosis). *Plast Reconstr Surg Glob Open*. 2015;3(2):e308. DOI: <http://dx.doi.org/10.1097/GOX.0000000000000278>
7. Holmström H. Surgical correction of the nose and midface in maxillonasal dysplasia (Binder's syndrome). *Plast Reconstr Surg*. 1986;78(5):568-80.
8. Peck G. *Techniques in Aesthetic Rhinoplasty*, 2<sup>nd</sup> ed. Philadelphia: Lippincott; 1990.
9. Pereira MD, Andrews JM, Martins DM, Marques AF, Ishida LC. Total en bloc reconstruction of the alar cartilage using autogenous ear cartilage. *Plast Reconstr Surg*. 1995;95(1):168-72. DOI: <http://dx.doi.org/10.1097/00006534-199501000-00030>
10. Portinho C, Collares MVM, de Castro ACB, Faller G. Early nasal reconstruction in fetal warfarin syndrome. *J Craniomaxillofac Surg*. 2008;36(Suppl 1):S193. DOI: [http://dx.doi.org/10.1016/S1010-5182\(08\)71890-0](http://dx.doi.org/10.1016/S1010-5182(08)71890-0)

---

**\*Autor correspondente:****Marcus Vinicius Martins Collares**

Rua Ramiro Barcelos, 2350, 6 andar - Porto Alegre, RS, Brasil

CEP 90035-903

E-mail: [collares.cmf@gmail.com](mailto:collares.cmf@gmail.com)