

O papel das sombras e luzes na estética nasal

BRUNO DELLA MÊA GASPERIN^{1*}
ANNA LUIZA MELO MARTINS¹
NÍVEO STEFFEN¹
FELIPE BILHAR FASOLIN¹
PEDRO BINS ELY¹

DOI: 10.5935/2177-1235.2018RBCP0062

■ RESUMO

A rinoplastia continua a ser um dos procedimentos cirúrgicos estéticos mais comumente realizados. O contorno de um nariz visualmente atrativo é criado a partir de linhas, sombras e luzes que recobrem o dorso, ponta e base nasal. O controle da anatomia de superfície nasal requer conhecimento amplo das estruturas subjacentes e de técnicas cirúrgicas capazes de modificá-las a favor da estética nasal.

Descritores: Rinoplastia; Cartilagens Nasais; Procedimentos cirúrgicos reconstrutivos.

INTRODUÇÃO

Leonardo Da Vinci, artista italiano renascentista, revolucionou a arte criando o conceito de “*sfumato*”. Essa técnica baseia-se na pintura em camadas, uma sobre a outra, com objetivo de criar suaves gradientes entre as tonalidades, até atingir um efeito tridimensional, dando ilusão de profundidade. A regra é simples, regiões a serem destacadas devem ser iluminadas, regiões a serem atenuadas ou escondidas devem ser escurecidas. O contorno do nariz é determinado por uma série de linhas, sombras e luzes que cobrem o dorso nasal, ponta e base. Por meio do manejo preciso das estruturas anatômicas subjacentes, é possível criar uma anatomia de superfície favorável utilizando sombras e luzes a favor da estética nasal.

OBJETIVO

Demonstrar a importância das sombras e luzes no contorno estético do nariz e técnicas que podem ser utilizadas durante a rinoplastia com objetivo de formar uma anatomia de superfície favorável.

MÉTODOS

Realizada revisão da literatura na base de dados PubMed e CAPES com os seguintes termos: “*rhinoplasty*”, “*nasal analysis*”, “*surface aesthetics analysis*”.

RESULTADOS

A avaliação da superfície nasal permite a identificação de sombras e luzes que estão relacionadas às estruturas anatômicas subjacentes e que podem ser modificadas através da rinoplastia¹. Os reflexos mais proeminentes aparecem ao longo das convexidades mais anteriormente posicionadas na face como a ponta nasal, dorso e glabella. Utilizando o conceito de sombras e luzes, podemos definir quatro linhas no dorso nasal: duas linhas que correspondem às linhas estéticas do dorso nasal - linhas contínuas curvilíneas que se originam na margem superior da órbita e seguem até a ponta nasal, com seu ponto mais estreito ao nível da válvula nasal interna - e duas laterais, que definem a transição entre a parede lateral nasal e a bochecha².

Entre essas linhas é formada uma região central iluminada e duas paredes laterais escurecidas (Figura 1). Essas linhas podem necessitar modificações devido a assimetrias, largura excessiva, estreitamento excessivo ou má definição do dorso. Idealmente, a largura das linhas estéticas dorsais deve corresponder tanto à distância interfiltral quanto à largura entre pontos de definição de ponta. A giba osteocartilaginosa é uma queixa frequente dos pacientes que procuram rinoplastia e a recriação das linhas estéticas dorsais na visão frontal é tão importante quanto a redução da própria giba na visão lateral³.

A redução excessiva ou não controlada do dorso pode levar a deformidades como V-invertido, colapso da válvula interna e irregularidade das linhas estéticas dorsais. A deformidade em V-invertido é ocasionada pela redução excessiva das cartilagens laterais superiores e causa a interrupção das linhas estéticas do dorso nasal, sendo visualizada na visão frontal como uma endentação e, conseqüentemente, uma sombra, entre os ossos nasais e o início das cartilagens laterais superiores (Figura 2).

A redução controlada do dorso nasal através de componentes e a preservação das cartilagens laterais superiores foi proposta por Rohrich *et al.*^{4,5} e, segundo os autores, oferece controle preciso durante a redução da giba osteo-cartilaginosa e diminuição dessas complicações. Em contraste com o tradicional conceito das linhas estéticas do dorso nasal, Çakir *et al.*^{6,7} descreveram o uso de polígonos para a avaliação e definição dos objetivos cirúrgicos durante a rinoplastia (Figura 3). Um polígono é definido como uma figura plana com pelo menos 3 lados e ângulos retos. A avaliação da superfície nasal usando polígonos permite a identificação de sombras e luzes que estão ligados às estruturas anatômicas subjacentes e que podem ser modificadas cirurgicamente.

O autor redefine as linhas estéticas do dorso como tendo um padrão fusiforme que inicia estreito na região do *radix*, entre as sobrancelhas, alarga-se ao nível da área do *key-stone* e estreita-se novamente em direção ao *supra-tip*. O padrão fusiforme pode ser recriado por meio de uma abordagem aberta ou fechada por meio de “*libra spreader grafts*” posicionados entre as cartilagens laterais superiores e o *septo*, e que utilizam a rotação de duas metades da giba ressecada para produzir uma aparência natural ao dorso (Figura 4).

Toriumi & Checcone⁸ descrevem que a criação de uma ponta nasal adequada requer interpretação apropriada das várias sombras e luzes que se formam na superfície como resultado da reflexão e refração da luz contra superfícies côncavas e convexas que definem a aparência externa. Se as sombras da ponta nasal estão em uma localização apropriada, então a ponta será esteticamente favorável. Na visão frontal, uma ponta favorável possui orientação horizontal e forma um reflexo de luz circunscrito por duas linhas curvas opostas.

Esse reflexo horizontal representa a porção mais projetada da ponta e reflete o posicionamento horizontal dos domos. Além disso, a porção mais projetada da ponta deve estender-se de maneira suave e contínua ao longo da margem alar, bilateralmente, eliminando, assim, qualquer sombreamento ao longo das margens alares (Figura 5A). É essa sombra mal posicionada que cria uma ponta de aparência bulbosa ou pinçada. O contorno da ponta pode ser alcançado através da criação de

¹ Santa Casa de Misericórdia de Porto Alegre, Universidade Federal de Ciências da Saúde de Porto Alegre, Porto Alegre, RS, Brasil.

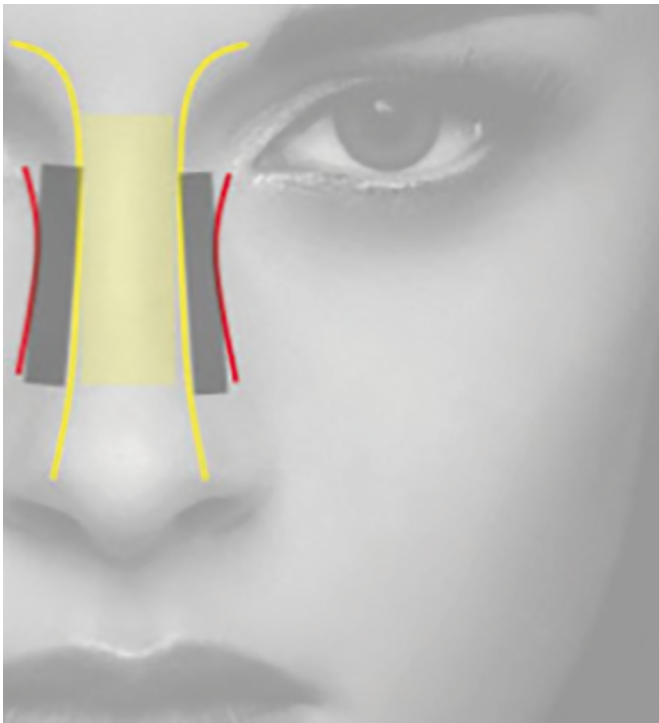


Figura 1. Linhas do dorso nasal.

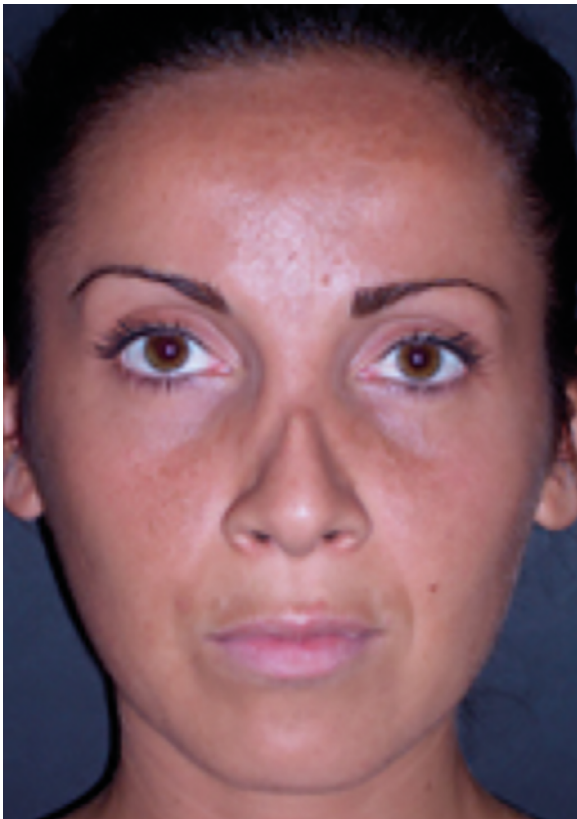

Figura 2. Deformidade em "V-invertido".

uma largura adequada dos domos utilizando técnicas de sutura seguidas pela colocação de enxertos na margem alar, com objetivo de evitar o pinçamento da ponta nasal.

O foco do cirurgião deve estar na reorientação das sombras e não, simplesmente, no estreitamento da ponta nasal.

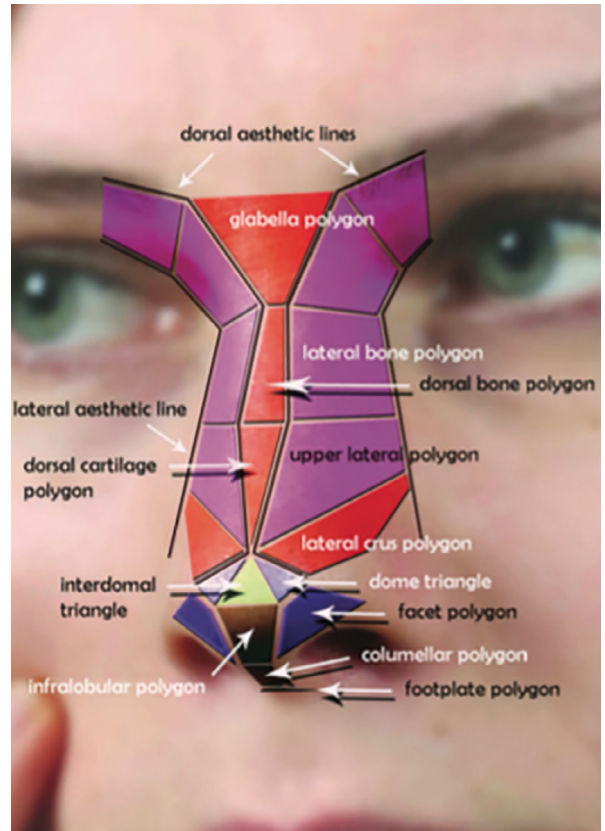


Figura 3. Uso de polígonos para definição da estética nasal. Polígono glabellar, polígono dorsal ósseo, polígono lateral ósseo, polígono dorsal cartilaginoso, polígono lateral superior, polígono crural lateral, triângulo interdomal, triângulo domal, polígono infralobular, polígono columelar. Imagem obtida em: Çakır B, Dogan T, Öreroğlu AR, Daniel RK. Rhinoplasty: surface aesthetics and surgical techniques. Aesthet Surg J. 2013;33(3):363-75⁶.

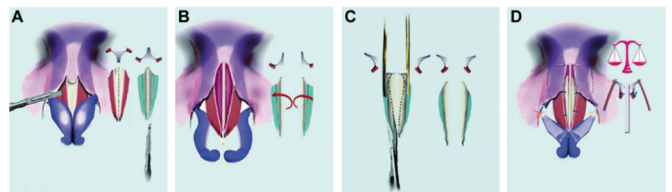


Figura 4. "Libra spreader-grafts". Imagem obtida em: Çakır B, Öreroğlu AR, Daniel RK. Surface aesthetics in tip rhinoplasty: step-by-step surgery. Aesthet Surg J 2014;34(6):941-55⁷.

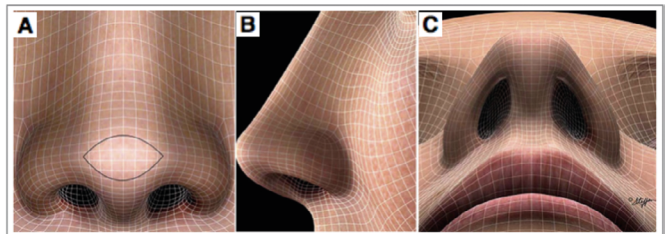


Figura 5. A - Visão frontal; B - Visão lateral; C - Visão basal; Imagens obtidas em: Toriumi DM, Checcone MA. New concepts in nasal tip contouring. Facial Plast Surg Clin North Am. 2009;17(1):55-90⁸.

Igualmente importante, uma sombra sutil existe na região do *supratip* e se estende bilateralmente em direção aos sulcos supra-alares, representando o estreitamento das alares cefálicas à ponta. A profundidade da sombra na região do *supratip* se correlaciona com a severidade do *supratip-break*, ou seja, quanto

maior a distância entre a ponta e o dorso, mais escurecida será a sombra. Um *supratip-break* mal definido, como na maioria dos narizes não operados, é tipicamente o resultado de um *breakpoint* mais alto que o ideal, na visão lateral.

Tipicamente, esse problema é resolvido pela ressecção cefálica da cartilagem alar com objetivo de reduzir a altura vertical dos domos, o que move o *supratip break* inferiormente, criando, assim, uma ponta mais definida. A distância desejada que o cirurgião pretende estabelecer entre os domos e o septo para criar o *supratip break* é dependente da espessura da pele do paciente.

Peles mais grossas necessitam uma distância maior entre o septo e os domos, enquanto peles mais finas podem revelar um degrau a não ser que essa distância seja reduzida. Na visão lateral a ponta nasal deve ter um formato curvilíneo suave sem transições agudas, exceto pelo ângulo nasolabial (Figura 5B). Dois contornos sutis formam uma ponta mais definida: na parte mais cefálica, um *supratip break* fluido deve ser visualizado, o qual é representado por uma pequena endentação da superfície externa da pele, criado pela separação entre o ponto mais projetado dos domos e o ângulo septal anterior, posicionado mais posteriormente.

O segundo *breakpoint* chave consiste no ângulo columelo-lobular, visto caudalmente à ponta. O contorno entre esses dois pontos é convexo, com diferentes raios de curvatura, o que permite diferentes indivíduos exibirem variações do formato da ponta, porém, sempre apresentando curvas arredondadas, sem transições agudas. A preservação do ângulo columelo-lobular é feita pela manutenção da divergência normal da crura intermédia. A sutura entre as cruras intermédias deve ser evitada para evitar a deformação do ângulo columelo-lobular.

Na visão de base o nariz deve ter um formato triangular arredondando, sem qualquer pinçamento alar lateral ou concavidade entre a ponta e a asa nasal (Figura 5C). O contorno do lóbulo *infratip* é importante na criação de um nariz com aspecto natural. Ele é criado pela junção entre o lóbulo *infratip* e a columela. Essa junção é marcada por uma luz no lóbulo - mais anterior - que contrasta com uma sombra na columela, situada mais posteriormente.

Çakir *et al.*^{6,7} utilizam o conceito de polígonos na ponta nasal e descrevem dois triângulos domais, um triângulo interdomal, um par de polígonos de facetas e um polígono infralobular. O controle do contorno da ponta através da visão dos polígonos é realizado através de ressecção mínima das cruras laterais e técnicas de sutura. O objetivo da sutura domal é orientar as cruras laterais pressionando (movendo-a posteriormente) a margem cefálica e elevando (movendo-a anteriormente) a margem caudal.

Esta é a manobra crítica da técnica da ponta, pois diminui a bulbosidade da ponta ao longo da margem cefálica das cruras laterais sem ressecção excessiva. Além disso, ao elevar a margem caudal do crus lateral, o suporte ao longo da margem alar da

ponta nasal é melhorado. Essas manobras irão melhorar o sombreamento da ponta nasal, diminuindo o preenchimento na região supra-alar e aumentando o volume ao longo da margem alar.

DISCUSSÃO

Existem muitos fatores a serem considerados na análise da estética nasal. O nariz de grande parte da população não se assemelha aos parâmetros estéticos acima mencionados, ou seja, independentemente de qual abordagem seja escolhida para a definição do contorno nasal, ideais pré-estabelecidos na forma de proporções, linhas e ângulos devem ser sempre utilizados com cautela e adaptados às diferenças étnicas e visões subjetivas, variadas e em constante mudança, da beleza.

CONCLUSÃO

No ponto de vista do paciente, a anatomia de superfície é o aspecto mais importante a ser modificado durante uma rinoplastia. É fundamental o conhecimento amplo da anatomia nasal e de técnicas cirúrgicas que permitam modificações precisas das estruturas subjacentes, visando, assim, a modificação da anatomia de superfície e das relações de sombra e luz no contorno nasal. Apesar de variadas maneiras de analisar objetivamente o contorno nasal ideal, na prática, não há consenso claro sobre o assunto e, portanto, as “regras” só devem ser usadas como guias, respeitando sempre diferenças étnicas e olhares subjetivos sobre a beleza.

REFERÊNCIAS

- Pietro P, Iman K, Irina V. Aesthetic Rhinoplasty as a Surface-Contour Operation: From Analysis to Surgery – Personal Concepts. *Facial Plast Surg.* 2016;32(6):587-98. DOI: <http://dx.doi.org/10.1055/s-0036-1597146>
- Krane NA, Markey JD, Moneta LB, Kim MM. Aesthetics of the Nasal Dorsum: Proportions, Light and Shadow. *Facial Plast Surg.* 2017;33(2):120-4. DOI: <http://dx.doi.org/10.1055/s-0037-1598626>
- Mojallal A, Ouyang D, Saint-Cyr M, Bui N, Brown SA, Rohrich RJ. Dorsal aesthetic lines in rhinoplasty: a quantitative outcome-based assessment of the component dorsal reduction technique. *Plast Reconstr Surg.* 2011;128(1):280-8. PMID: 21701345 DOI: <http://dx.doi.org/10.1097/PRS.0b013e318218fc2d>
- Rohrich RJ, Muzaffar AR, Janis JE. Component dorsal hump reduction: the importance of maintaining dorsal aesthetic lines in rhinoplasty. *Plast Reconstr Surg.* 2004;114(5):1298-308. DOI: <http://dx.doi.org/10.1097/01.PRS.0000135861.45986.CF>
- Rohrich RJ, Ahmad J. A Practical Approach to Rhinoplasty. *Plast Reconstr Surg.* 2016;137(4):725-46. DOI: <http://dx.doi.org/10.1097/PRS.0000000000002240>
- Çakir B, Dogan T, Öreroğlu AR, Daniel RK. Rhinoplasty: surface aesthetics and surgical techniques. *Aesthet Surg J.* 2013;33(3):363-75.
- Çakir B, Öreroğlu AR, Daniel RK. Surface aesthetics in tip rhinoplasty: step-by-step surgery. *Aesthet Surg J.* 2014;34(6):941-55. DOI: <http://dx.doi.org/10.1177/1090820X14537643>
- Toriumi DM, Checcone MA. New concepts in nasal tip contouring. *Facial Plast Surg Clin North Am.* 2009;17(1):55-90. DOI: <http://dx.doi.org/10.1016/j.fsc.2008.10.001>

*Endereço Autor:

Bruno Della Mía Gasperin

Rua Sarmento Leite, 245 - Centro Histórico, Porto Alegre, RS, Brasil

CEP 90050-170

E-mail: brunogasperin@gmail.com