



Fechamento de hemicorporectomia com utilização do retalho subtotal unilateral da coxa: relato de caso

Closure of hemicorporectomy using a subtotal unilateral thigh flap: a case report

THOMAZ TOURINHO DE MENEZES^{1,2*}
FABIO DE FREITAS BUSNARDO²
VICTOR AUGUSTO THOMÉ GRILLO^{2,3}
CAIO AUGUSTO LIMA DE ARAUJO²
VICTOR ALMEIDA PELOSO²
ANTONIO RIVAS GALINDO NETO²
ROLF GEMPERLI²

■ RESUMO

A hemicorporectomia ou amputação translombar foi primeiramente descrita em 1950 por Kredel como método curativo para neoplasia localmente avançada de pelve. Trata-se de um procedimento cirúrgico extenso, que quando bem indicado é capaz de prover a cura oncológica, além de possibilitar a melhora clínica e de qualidade de vida. Os autores apresentam o relato de caso de um paciente de 34 anos, com carcinoma espinocelular em úlcera de pressão crônica, acometendo períneo, glúteo e coxa posterior à direita. O paciente foi submetido à hemicorporectomia com reconstrução utilizando retalho subtotal da coxa esquerda. Observou-se boa evolução no pós-operatório e a utilização do retalho subtotal da coxa para fechamento da hemicorporectomia se mostrou como método seguro, eficiente e de técnica reprodutível.

Descritores: Carcinoma de células escamosas; Úlcera por pressão; Retalhos cirúrgicos; Procedimentos cirúrgicos reconstrutivos; Amputação; Osteomielite.

■ ABSTRACT

Hemicorporectomy or translumbar amputation was first described in 1950 by Kredel to treat locally advanced pelvic neoplasia. This extensive surgical procedure can achieve oncological cure and improve clinical status and quality of life. The authors present a case report of a 34-year-old patient with squamous cell carcinoma in a chronic pressure ulcer affecting the right perineum, gluteus, and posterior thigh. The patient underwent hemicorporectomy with reconstructive surgery using a partial-thickness flap of the left thigh. The postoperative course was good, and the use of a partial-thickness flap of the thigh to close the hemicorporectomy proved to be safe, efficient, and reproducible.

Keywords: Squamous cell carcinoma; Pressure ulcer; Surgical flaps; Reconstructive surgical procedures; Amputation; Osteomyelitis.

Instituição: Instituto do Câncer do Estado de São Paulo, São Paulo, SP, Brasil.

Artigo submetido: 16/3/2017.
Artigo aceito: 26/1/2018.

Conflitos de interesse: não há.

DOI: 10.5935/2177-1235.2018RBCP0019

¹ Hospital das Clínicas, Faculdade de Medicina, Universidade de São Paulo, São Paulo, SP, Brasil.

² Universidade de São Paulo, São Paulo, SP, Brasil.

³ Instituto do Câncer do Estado de São Paulo, São Paulo, SP, Brasil.

INTRODUÇÃO

A hemicorporectomia ou amputação translombar foi primeiramente descrita em 1950 por Kredel, quando o mesmo aponta esta técnica como único método curativo para neoplasia localmente avançada de pelve. Após 10 anos, o primeiro caso de hemicorporectomia realizada com sucesso foi descrita por Kennedy e colaboradores para tratamento de um adenocarcinoma de reto recorrente. Este paciente sobreviveu apenas 11 dias, sendo edema agudo de pulmão a causa do óbito. Em 1961, Aust e Absolon apresentaram o primeiro caso de hemicorporectomia com sobrevida prolongada, com aproximadamente 19 anos¹.

Durante as últimas cinco décadas, houve uma evolução da técnica cirúrgica em hemicorporectomia. A utilização de retalhos da coxa foi uma delas, fornecendo um coxim para apoio da coluna lombar remanescente e vísceras abdominais, além de retirar a linha de sutura da região de apoio, como ocorria no fechamento primário em boca de peixe. Desta forma, evitaria-se a deiscência total com exposição do canal medular e meningite, reduzindo assim a morbimortalidade.

Abordagem em dois tempos, separando o tempo da derivação urinária e digestiva da hemicorporectomia propriamente dita, e abordagem posteroanterior foram mudanças importantes. A abordagem inicial posterior, com secção da coluna lombar, reduziu em grande proporção a perda sanguínea, uma vez que o plexo venoso de Batson não se apresentava ingurgitado, fato que ocorria após a ligadura das veias ilíacas ou da veia cava^{1,2}.

O retalho total da coxa foi primariamente descrito por Georgiade em 1956 para tratamento de extensa úlcera trocantérica com osteomielite do fêmur associada. Desde então, variações deste retalho vêm sendo utilizadas em casos de úlceras de pressão, hemipelvectomia e hemicorporectomia. O retalho subtotal da coxa não inclui o compartimento posterior, reduzindo, portanto, seu volume e peso. Pode ser feito unilateral ou bilateralmente a depender do defeito e tamanho de retalho necessário para fechamento³.

O primeiro caso de hemicorporectomia descrito no Brasil ocorreu em 2006, em Manaus, devido à evolução de uma úlcera de pressão para carcinoma espinocelular (Marjolin). Neste caso, optou-se por uma abordagem anteroposterior, em tempo único e com fechamento primário do tronco⁴.

RELATO DO CASO

O caso relatado de hemicorporectomia foi realizado no Instituto do Câncer do Estado de São Paulo no ano de 2016. Procedimento realizado em tempo único, com abordagem mista no que diz respeito a ligadura das estruturas vasculares e secção medular e utilização do

retalho unilateral subtotal da coxa para fechamento do tronco em paciente com diagnóstico de carcinoma espinocelular em úlcera de pressão crônica (Marjolin).

Trata-se de um paciente do sexo masculino, 34 anos, com paraplegia por ferimento por arma de fogo há 26 anos. Desde 1997, refere surgimento de diversas úlceras de pressão (trocantéricas, isquiáticas e sacrais) de difícil tratamento com múltiplas abordagens. Em 2013 foi submetido a desbridamento de úlcera isquiática direita e fechamento com retalho Gluteal *Thigh* em V-Y.

O diagnóstico anatomopatológico da peça enviada foi de Carcinoma Espinocelular Bem Diferenciado com margens comprometidas. Ainda em 2013 e 2014 foi submetido a mais 3 abordagens para ampliação de margens, sendo nenhuma delas suficiente para ressecção total da neoplasia, mantendo margens profunda e anal comprometidas. Evoluiu com fístula e infecção da região tumoral, com necessidade de internação prolongada para antibiótico terapia de amplo espectro, abordagens cirúrgicas para colostomia em alça em flexura colônica direita e desbridamento de infecção em quadril direito.

No momento em que se optou pela hemicorporectomia o paciente apresentava em estadiamento clínico T4N+M0. A lesão apresentava-se ulcerovegetante e extensa, ocupando períneo, região glútea e coxa posterior direita, com odor fétido e necessidade de antibiótico terapia venosa em hospital dia (Figura 1).

Definida em reunião multidisciplinar a realização de hemicorporectomia com intuito curativo e melhora da qualidade de vida. Houve um preparo psicológico do paciente, que demonstrava interesse em realizar o procedimento, apesar da sua magnitude. O procedimento cirúrgico envolveu o planejamento prévio das equipes, optando-se por tempo único, já que o mesmo já possuía derivação intestinal.

O procedimento teve início em decúbito dorsal horizontal (DDH) pela equipe da cirurgia oncológica. Feita incisão transversa ao nível das cristas ilíacas, inventário da cavidade e linfadenectomia paracaval, ilíaca bilateral e inguinal esquerda, sem sinal clínico ou por congelação de doença metastática. Realizada ligadura da artéria ilíaca comum direita e ilíaca interna esquerda, mantendo o fluxo sanguíneo pelas veias ilíacas bilateral e artéria ilíaca externa esquerda.

A equipe da cirurgia plástica foi responsável pele dissecação do retalho subtotal da coxa esquerda. Feita incisão medial e lateral em toda extensão da coxa, comunicando anteriormente as duas incisões, ao nível do joelho. Medialmente, a dissecação se deu entre músculo adutor magno e semimembranoso, enquanto que a lateral no septo intermuscular femoral lateral. A dissecação ocorreu de distal para proximal, em plano subperiosteal, sendo feita a ligadura dos vasos femorais superficiais distalmente. Proximalmente, a musculatura adutora

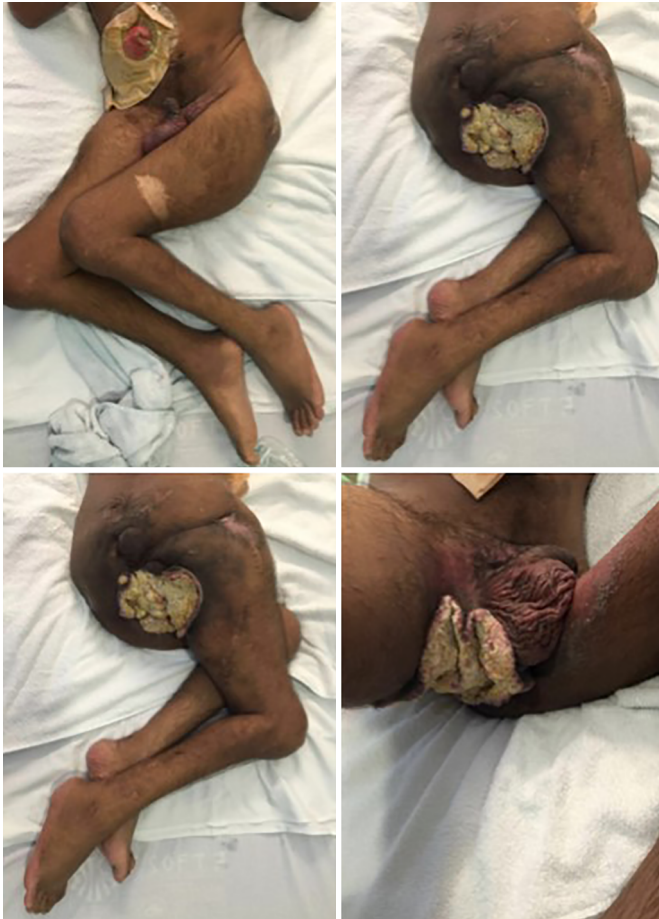

Figura 1. Pré-operatório.

foi seccionada e a artéria femoral profunda ligada após emissão dos ramos vasculares da coxa (Figura 2).

Mudança de decúbito para lateral esquerdo, sendo realizada pela equipe da coluna a secção da coluna a nível de L4/L5 e sutura do saco medular. Feita nova mudança para DDH e procedida a ligadura das veias íliaca comum direita e interna esquerda, secção da musculatura paravertebral remanescente e desarticulação (Figura 3). Feita nova colostomia em alça distal para reimplante dos ureteres e fechamento do peritônio. Em seguida, o retalho foi posicionado para fechamento, desprezado parte dele em excesso, drenagem fechada com 2 drenos Blake e fechamento das incisões por planos (Figura 4).

O procedimento teve duração de 16 horas, com uso de 9500 ml de cristaloides, 100 ml de albumina, 3 concentrados de hemácias e diurese de 2860 ml. Ao término, paciente apresentava-se em uso de noradrenalina 0,3 mcg/Kg/min, sendo encaminhado à UTI. Extubado no 1º pós-operatório (PO), iniciada dieta oral e suspensão de DVA no 3º dia PO e encaminhado à enfermaria no 4º dia PO.

Quando da redação deste Relato de Caso, encontrava-se no 25º dia de internação hospitalar, em

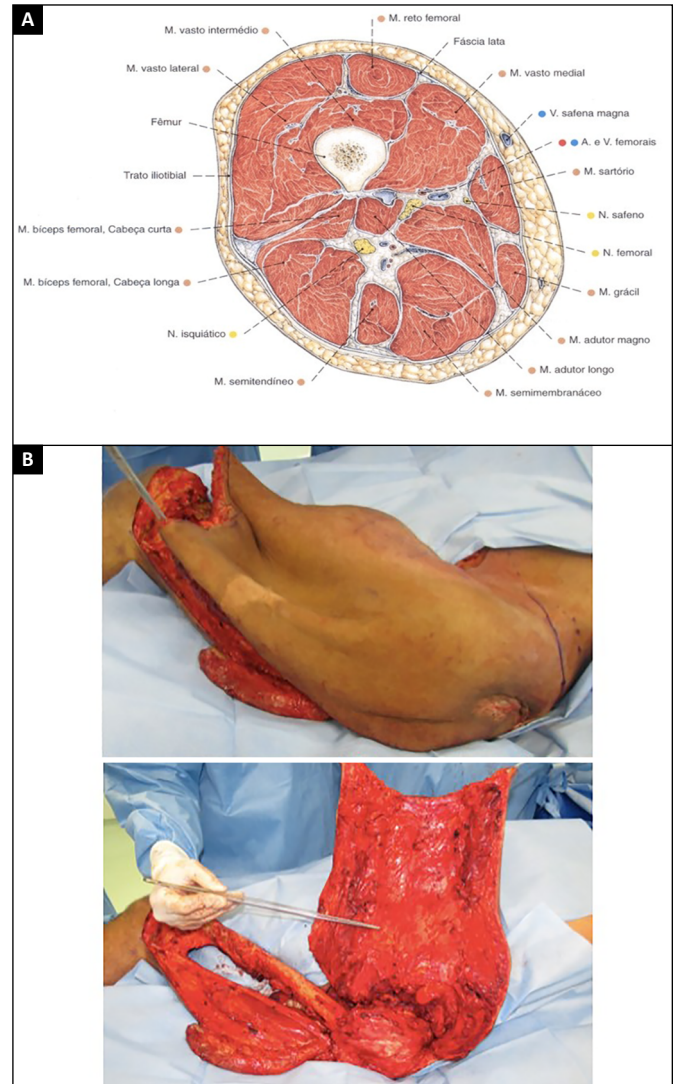


Figura 2. A: Fonte: Sobota Atlas Vol. 2, ed. 21; B: Retalho Subtotal da Coxa.

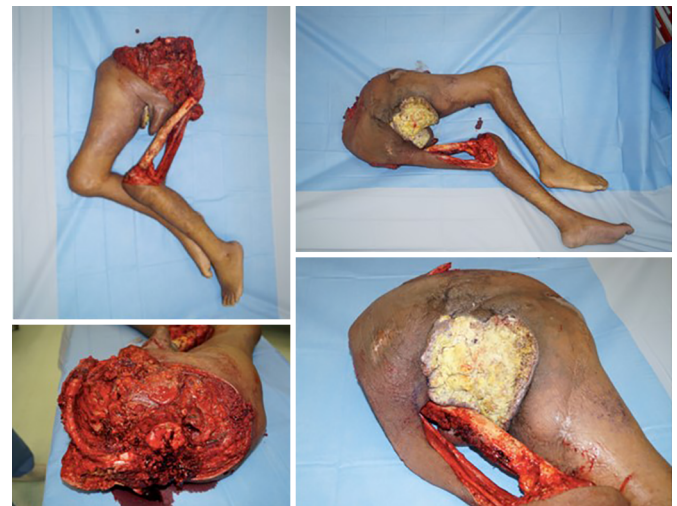

Figura 3. Desarticulação.

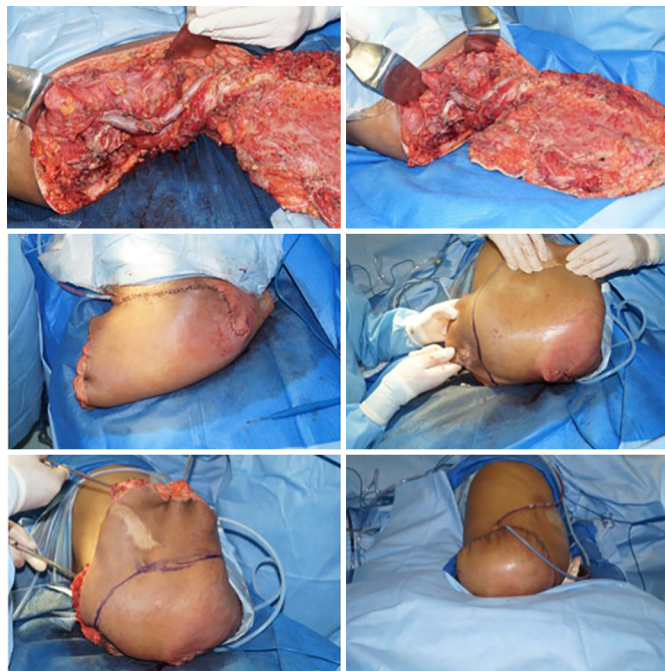

Figura 4. Fechamento.

enfermaria, se alimentando oral, referindo estar satisfeito com resultado cirúrgico. Como complicação o mesmo apresentou coleção de 80 ml abaixo do retalho, feita drenagem guiada por tomografia e retirada dos drenos anteriores. Houve perda de continuidade de epiderme e derme parcial em sutura de aproximadamente 6 cm, sem necessidade de intervenção (Figura 5).

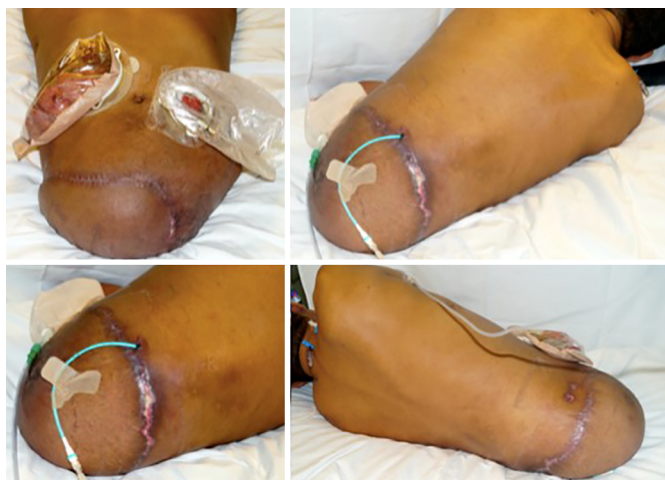

Figura 5. Pós-Operatório.

DISCUSSÃO

A hemicorporectomia ou amputação translombar é um procedimento extenso e radical que tem como principais indicações as neoplasias de pelve localmente avançadas e úlceras de pressão complexas³.

A melhoria dos cuidados intensivos, associada à compreensão fisiopatológica da sobrecarga de volume e do aumento da resistência vascular periférica após a ligadura dos vasos, foram os principais responsáveis pela redução da mortalidade intra-hospitalar precoce. A evolução da técnica operatória, com modificações da abordagem para pósterio-anterior demonstrou redução do sangramento intraoperatório e do tempo de internação hospitalar².

A utilização do retalho subtotal da coxa foi capaz de fornecer um coxim de apoio às vísceras abdominais e coluna lombar remanescente, retirando a linha de sutura da região de apoio e conseqüentemente reduzindo a gravidade das complicações relacionadas ao fechamento, mostrando-se ser um método seguro, eficiente e de técnica reprodutível.

A participação da cirurgia plástica na equipe multidisciplinar é fundamental devido às inúmeras vantagens do retalho subtotal da coxa em relação ao fechamento primário. Apesar da literatura mostrar morbidade de 100% nos fechamentos de hemicorporectomia, o grau varia conforme a técnica utilizada, sendo as de maior gravidade no fechamento primário em boca de peixe³.

Em geral, observa-se no pós-operatório uma melhora na qualidade de vida destes pacientes a despeito da seqüela relacionada ao procedimento. É necessário fornecer suporte psicológico e emocional, para o paciente e seus familiares, além de reabilitação do mesmo³.

COLABORAÇÕES

- TTM** Concepção e desenho do estudo; realização das operações e/ou experimentos; redação do manuscrito ou revisão crítica de seu conteúdo.
- FFB** Aprovação final do manuscrito; realização das operações e/ou experimentos.
- VATG** Aprovação final do manuscrito; realização das operações e/ou experimentos.
- CALA** Aprovação final do manuscrito; realização das operações e/ou experimentos.
- VAP** Realização das operações e/ou experimentos; redação do manuscrito ou revisão crítica de seu conteúdo.
- ARGN** Realização das operações e/ou experimentos; redação do manuscrito ou revisão crítica de seu conteúdo.
- RG** Aprovação final do manuscrito.

REFERÊNCIAS

1. Chang DW, Lee JE, Gokaslan ZL, Robb GL. Closure of hemicorporectomy with bilateral subtotal thigh flaps. *Plast Reconstr Surg.* 2000;105(5):1742-6. PMID: 10809106 DOI: <http://dx.doi.org/10.1097/00006534-200004050-00021>

2. Barnett CC Jr, Ahmad J, Janis JE, Lemmon JA, Morrill KC, McClelland RN. Hemicorporectomy: back to front. *Am J Surg.* 2008;196(6):1000-2. PMID: 19095122 DOI: <http://dx.doi.org/10.1016/j.amjsurg.2008.08.009>
3. Janis JE, Ahmad J, Lemmon JA, Barnett CC Jr, Morrill KC, McClelland RN. A 25-year experience with hemicorporectomy for terminal pelvic osteomyelitis. *Plast Reconstr Surg.* 2009;124(4):1165-76. PMID: 19935300 DOI: <http://dx.doi.org/10.1097/PRS.0b013e3181b61169>
4. Ricci MA, Duarte EL, Souza RC, Albuquerque-Peres CM, Guimaraes GC, Lopes A. Hemicorporectomy with double barreled wet colostomy: an extremely rare procedure. *Rev Col Bras Cir.* 2009;36(6):525-8. PMID: 20140398

Autor correspondente:*Thomaz Tourinho de Menezes**

Rua Edith de Gama e Abreu, 352, apt 603 - Itaigara - Salvador, BA, Brasil

CEP 41815-010

E-mail: thomazmenezes@hotmail.com