



Tratamento cirúrgico de hidradenite axilar supurativa com o uso do retalho paraescapular

Surgical treatment of axillary hidradenitis suppurativa using a parascapular flap

LUIS CARLOS VIEIRA TAVARES
JUNIOR^{1,2*}
MAURÍCIO DA SILVA LORENA DE
OLIVEIRA^{1,2}
RONALDO ALMEIDA SOARES^{1,2}
DÉBORA NASSIF PITOL^{1,2}
LEÃO FAIWICHOW^{1,2}

Instituição: Hospital do Servidor Público
Estadual, São Paulo, SP, Brasil.

Artigo submetido: 1/4/2015.
Artigo aceito: 9/7/2017.

Conflitos de interesse: não há.

DOI: 10.5935/2177-1235.2017RBCP0061

RESUMO

Introdução: A hidradenite supurativa (HS) é uma doença com prevalência em torno de 1% na população, de difícil tratamento clínico, que em sua cronicização pode levar a limitações funcionais, principalmente na região axilar. **Métodos:** Este trabalho relata oito axilas com HS crônica estágio III de Hurley tratadas com exérese ampla da doença na região axilar e sua reconstrução imediata com o retalho paraescapular, operados no pelo Serviço de Cirurgia Plástica e Queimaduras do Hospital do Servidor Público Estadual de São Paulo. **Resultados:** Todas as axilas tratadas não tiveram recorrência da doença (100%). Todos os retalhos paraescapulares mantiveram-se viáveis (100%), sendo a infecção de um dos retalhos (12,5%) a complicação imediata. Fechamento de 100% da área doadora em síntese primária. **Conclusão:** O tratamento da HS crônica axilar estágio III baseado na ressecção radical e reconstrução com retalho paraescapular mostrou-se uma opção efetiva no controle local da doença e um retalho seguro para cobertura do defeito axilar.

Descritores: Hidradenite supurativa; Axila; Retalhos cirúrgicos; Procedimentos cirúrgicos reconstrutivos.

ABSTRACT

Introduction: Hidradenitis suppurativa (HS) is a disease with a prevalence of approximately 1% in the population and is difficult to clinically treat. Through chronification, it may lead to functional limitations, especially in the axillary region. **Methods:** This study reports eight cases of axilla with chronic HS, Hurley stage III, treated with wide excision of the diseased part of the axillary region, followed by immediate reconstruction with a parascapular flap. The patients underwent surgery at the Plastic Surgery and Burns Service of the State Government Workers' Hospital of São Paulo. **Results:** All the treated patients had no recurrence. All the parascapular flaps remained viable, and infection of one of the flaps (12.5%) was the immediate complication. Closure of the entire donor area was performed using primary synthesis. **Conclusion:** The treatment of chronic axillary HS, stage III, based on radical resection and reconstruction with a parascapular flap proved to be an effective alternative to locally control the disease and is a safe procedure to cover the axillary defect.

Keywords: Hidradenitis suppurativa; Axilla; Surgical flaps; Reconstructive surgical procedures.

¹ Sociedade Brasileira de Cirurgia Plástica, São Paulo, SP, Brasil.

² Hospital do Servidor Público Estadual, São Paulo, SP, Brasil.

INTRODUÇÃO

A hidradenite supurativa (HS), também conhecida como acne inversa, foi primeiramente descrita por Alfred Velpeau, em 1839, que reportou uma inflamação na pele com formação de abscessos superficiais na axila, mama e região perianal¹. Em 1854, Verneuil sugeriu a associação entre HS e glândulas sudoríparas².

A HS pode afetar as áreas do corpo onde há glândulas sudoríparas apócrinas, porém esta condição é mais frequente na pele da axila e região inguinoperineal. Caracteriza-se por distúrbio do epitélio folicular terminal de regiões apócrinas da pele, ocorrendo oclusão folicular por hiperqueratose comedo-símile, inflamação recorrente, drenagem mucopurulenta, ocorre uma cronificação dessa inflamação, culminando em cicatrizes progressivas³.

A prevalência da doença na população em geral é em torno de 1%. A faixa etária mais comum é entre 11 a 50 anos, e há relatos de uma relação de 2 a 5 mulheres:1 homem³. Como fatores de risco, podemos destacar tabagismo e obesidade, que quando sobrepostos, estão associados a condições mais severas⁴. Em estudos epidemiológicos, foi relacionado o aumento da incidência de carcinoma espinocelular nos pacientes com quadros crônicos, principalmente em região glútea, além câncer bucal e carcinoma hepatocelular⁵.

A forma crônica da HS apresenta-se clinicamente com fístula cutânea, abscessos recorrentes que levam a uma fibrose, cicatriz hipertrófica e induração. Na axila, leva à limitação do movimento do ombro⁶.

Essa afecção pode ser classificada, de acordo com Hurley, em três estágios (Quadro 1). Os estágios II e III, doença difusa, são tratados com excisão radical e reconstrução com retalho^{7,8}.

OBJETIVO

Descrever o tratamento cirúrgico da hidradenite axilar crônica estágio III, e o uso do retalho paraescapular nas reconstruções de defeitos na axila.

MÉTODOS

Realizado estudo retrospectivo, revisão de prontuário e convocação de quatro pacientes com hidradenite supurativa axilar crônica bilateral, operados no período de janeiro 2013 a janeiro de 2015 com insucesso do tratamento clínico prévio, no Hospital do Servidor Público do Estado de São Paulo (Figuras 1 a 3). O presente trabalho rege os princípios da Declaração de Helsinque.

Quadro 1. Classificação de Hurley para hidradenite axilar.

Estágios	Características
I	Formação de abscesso solitário; ou múltiplos, isolados, sem cicatriz ou sinus.
II	Abscessos recorrentes, uma ou múltiplas lesões separadas por sinus e formação de cicatrizes.
III	Envolvimento difuso de múltiplos sinus interconectados e abscessos

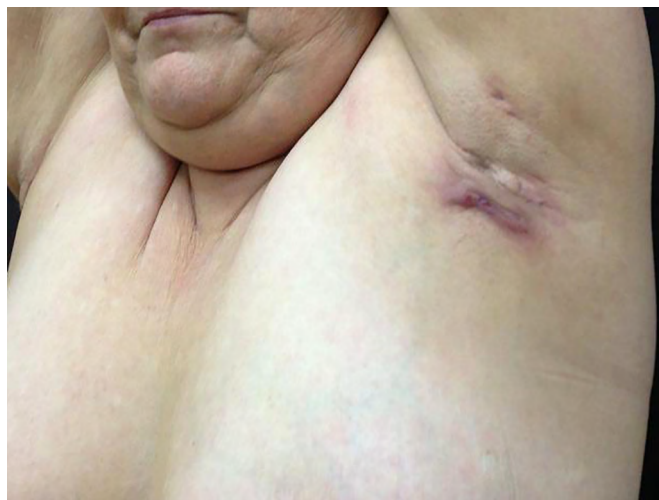


Figura 1. Visão perfil pré-operatória.

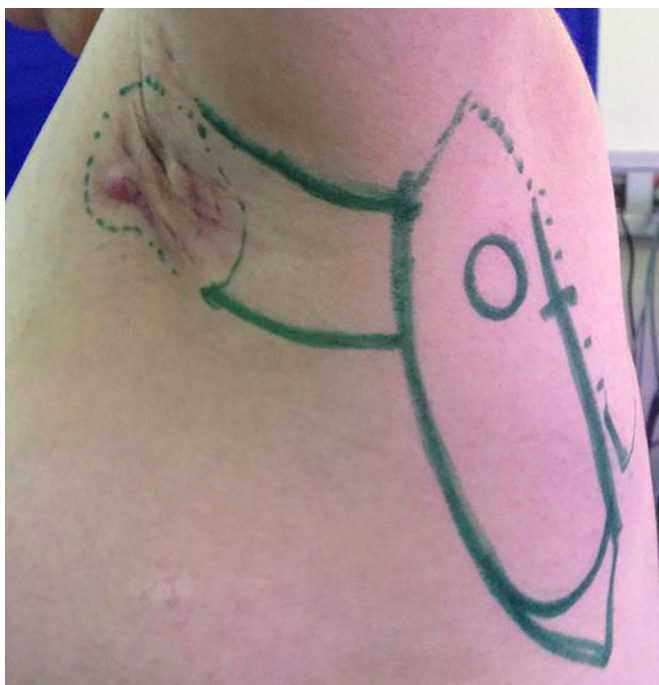

Figura 2. Planejamento ressecção e retalho paraescapular, com identificação do espaço triangular esquerdo.

A cirurgia foi realizada sob anestesia geral, com as pacientes em decúbito lateral, com delimitação macroscópica da área comprometida com HS, incluindo 2 cm além da área pilosa como margem a ser ressecada, limitando a margem profunda à fáscia muscular. Os tecidos foram enviados para estudo anatomopatológico e cultura de tecidos.

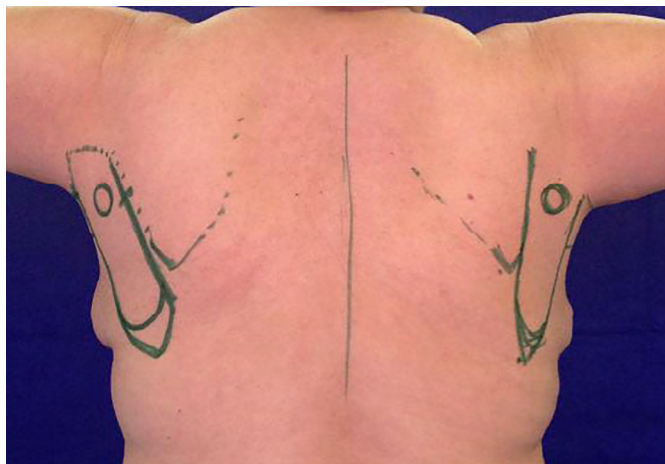

Figura 3. Visão posterior com o planejamento dos dois retalhos paraescapulares.

Foi realizada a reconstrução imediata da axila, com cobertura do defeito cutâneo com retalho paraescapular de transposição ipsilateral, com síntese do leito axilar receptor e da área doadora no dorso com mononylon 3-0 e 4-0 em três planos. Foram utilizados drenos de sucção tubular na área doadora e na axila de 15F, com retirada com débito inferior a 30 ml/24hs.

Após o término de uma axila, as pacientes eram mudadas de decúbito e, então, realizados os mesmos tempos cirúrgicos na axila contralateral.

As pacientes tiveram alta no primeiro dia pós-operatório, em uso terapêutico via oral de clindamicina 1200 mg/dia por 14 dias, anti-inflamatório não esteroide por 5 dias e analgésico em caso de dor. Além de retorno semanal nos dois primeiros meses, e mensal até o primeiro ano pós-operatório.

RESULTADOS

Foram realizados oito casos de reconstrução axilar com retalho paraescapular em quatro pacientes

do sexo feminino. As pacientes evoluíram com controle local da doença, sem recidiva no período de seguimento de 6 a 32 meses. Um dos retalhos evoluiu com infecção e deiscência de ferida operatória, com necessidade de reinternação hospitalar no 15º dia pós-operatório, com reabordagem cirúrgica para limpeza e desbridamento de tecido desvitalizado, com novo avanço e reposicionamento do retalho. Foi mudado antibiótico guiado por cultura, e alta hospitalar após três dias.

Ocorreram pequenas deiscências de pele (solução de continuidade até 5 mm da pele com exposição até plano subcutâneo) em extremidades distais de três retalhos paraescapulares, os quais foram cicatrizados sem prejuízo do resultado por segunda intenção. Não houve perda total de nenhum retalho paraescapular. As áreas doadoras evoluíram com alargamento das cicatrizes, com necessidade de revisão por queixa estética das pacientes em 100% dos casos (Tabela 1).

As pacientes relataram melhora na abdução dos membros superiores, com ganho de amplitude e ausência de contratura axilar (Figuras 4 e 5).

DISCUSSÃO

A HS leve aguda é tratada com anti-inflamatórios, antibióticos tópico e oral, haja visto a infecção secundária por bactérias, principalmente *Staphylococcus aureus* e *Staphylococcus coagulase-negativo*, podendo ter bactérias anaeróbias, *Streptococcus* e bacilos gram negativos. Em formas moderadas e graves, além das medidas citadas, a cirurgia torna-se necessária para diminuir morbidade e recidiva⁹. Perda de peso e interrupção do tabagismo são medidas importantes para diminuir a gravidade e recorrência da doença.

O tratamento cirúrgico é preconizado na HS crônica recrudescente. Os estágios de Hurley norteiam o grau de ressecção tecidual. Em relação às formas de ressecção da doença axilar, pode-se utilizar de excisões: local limitada,

Tabela 1. Acompanhamento Clínico-cirúrgico dos Pacientes.

Paciente	Idade	Comorbidade	Tempo seguimento	Recidiva da hidradenite axilar	Complicações
1	52 anos	HAS e DM	32 meses	Não houve em nenhuma das axilas.	Alargamento de cicatriz de área doadora bilateralmente.
2	20 anos	Sem comorbidade	29 meses	Não houve em nenhuma das axilas.	Infecção e deiscência do retalho a esquerda. Alargamento de cicatriz de área doadora bilateralmente.
3	54 anos	Hipotireoidismo	20 meses	Não houve em nenhuma das axilas.	Pequena deiscência em axila direita. Alargamento de cicatriz de área doadora bilateralmente.
4	31 anos	Sem comorbidade	6 meses	Não houve em nenhuma das axilas.	Pequena deiscência em ambas as axilas. Alargamento de cicatriz de área doadora bilateralmente.

HAS: Hipertensão arterial sistêmica; DM: Diabetes mellitus.

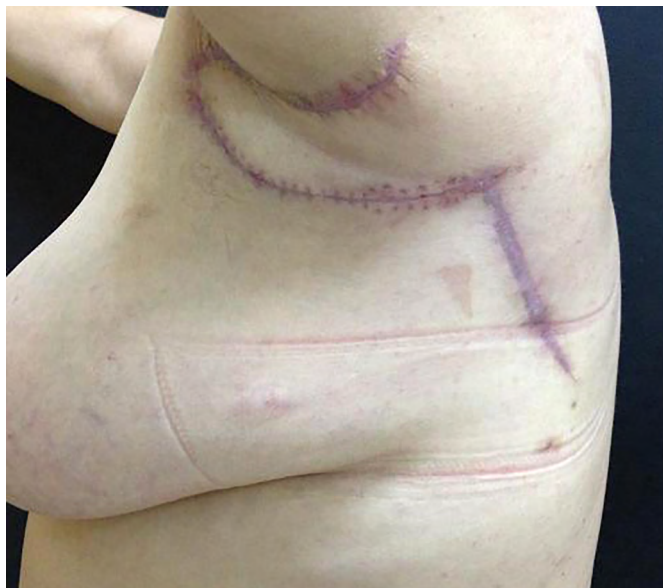

Figura 4. Pós-operatório da cobertura do defeito axilar e a área doadora do retalho paraescapular esquerdo.

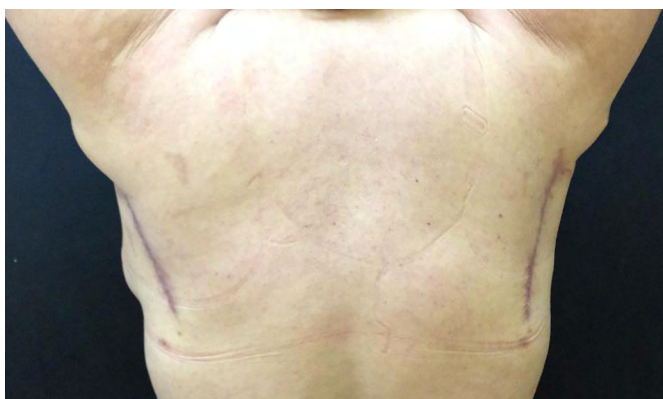

Figura 5. Visão posterior da área doadora dos retalhos paraescapulares, com abdução total dos membros superiores.

na borda pilosa ou radical, que consiste numa margem de 2 cm a partir da borda pilosa e aprofundando-se até fásia muscular¹⁰. A HS axilar, quanto ao emprego de uma ressecção radical, possui a menor taxa de recorrência, variando de 0 a 3%¹⁰⁻¹².

Tratando-se das formas de cobertura do defeito na região axilar, utiliza-se de: síntese primária, cicatrização por segunda intenção, enxertia de pele e retalho. Os três primeiros são as condutas mais utilizadas. Os retalhos são empregados em defeitos mais complexos, empregando melhor qualidade de reconstrução¹³. A enxertia, apesar de ser comumente utilizada, está associada a grandes taxas de necrose, infecção e contratura¹⁴.

Os retalhos são classificados em locais, regionais e livres. Dentre os retalhos locais, destacam-se: Limberg, *propeller* e retalhos de transposição. O retalho anterolateral da coxa é o exemplo mais utilizado de retalho livre na reconstrução axilar, mas está associado ao efeito de

alçapão¹⁵. Os retalhos de músculo grande dorsal, escapular, da artéria perforante toracodorsal (APTD) e paraescapular são alternativas de retalhos locais.

Relata-se na literatura que o retalho de músculo grande dorsal, apesar de possibilitar o fechamento primário da área doadora, evolui frequentemente com necrose distal¹⁴, além de inviabilizar uma boa opção na reconstrução da mama. O retalho fasciocutâneo escapular é espesso, necessitando de um refinamento de espessura na camada de gordura para adequar-se melhor à região axilar e região anterior do tórax¹⁴. O retalho APTD, apesar de exigir uma técnica mais aprimorada de dissecação e basear-se em vasos menos calibrosos, apresenta-se como uma boa alternativa¹⁵.

Descrito em 1982¹⁶, o retalho paraescapular é um retalho fasciocutâneo baseado no ramo descendente da artéria circunflexa da escápula, ramo da subescapular, que pode ser utilizado como retalho pediculado ou livre, por ter um pedículo seguro e confiável. Ele se localiza na porção lateral da escápula, propicia cobertura a extensos defeitos e sua área doadora consegue ser fechada primariamente. É a nossa escolha na reconstrução de defeitos axilares com hidradenite supurativa crônica por possuir semelhanças de coloração, textura e espessura da pele entre as áreas doadora e receptora (Figuras 6 a 8).

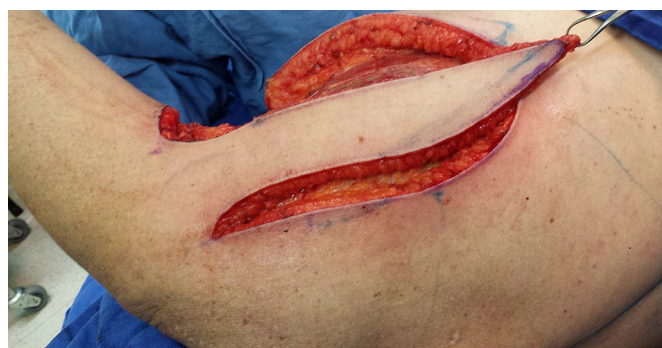

Figura 6. Retalho paraescapular à direita dissecado.

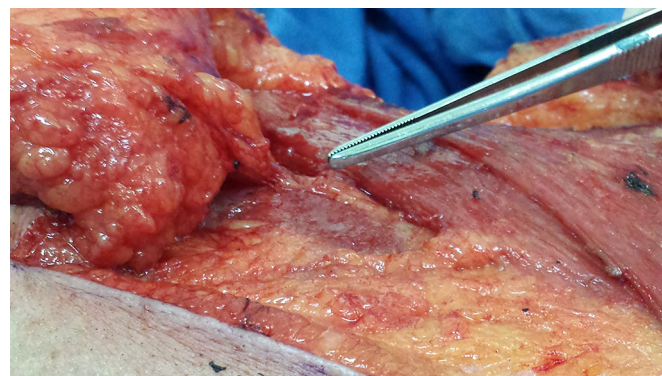


Figura 7. Identificação do pedículo no retalho paraescapular (ramo descendente da artéria circunflexa da escápula) no espaço triangular.

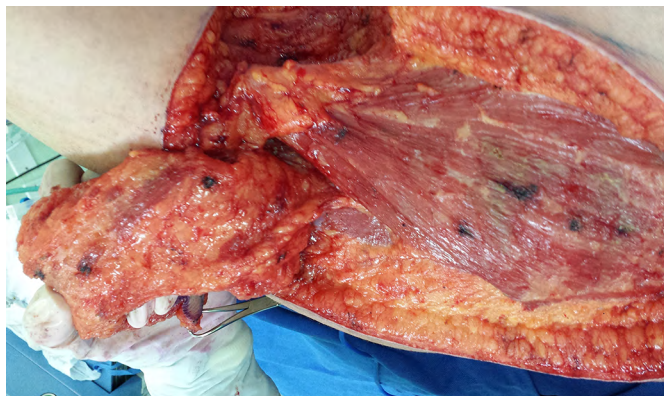

Figura 8. Vista do pedículo do retalho paraescapular direito.

CONCLUSÃO

O tratamento da HS crônica axilar estágio III baseado na ressecção radical e reconstrução com retalho paraescapular mostrou-se uma opção segura e efetiva, com controle local da doença e baixa morbidade da área doadora.

COLABORAÇÕES

- LCVTJ** Análise e/ou interpretação dos dados; análise estatística; aprovação final do manuscrito; concepção e desenho do estudo; realização das operações e/ou experimento; redação do manuscrito ou revisão crítica de seu conteúdo.
- MSLO** Análise e/ou interpretação dos dados; análise estatística; aprovação final do manuscrito; concepção e desenho do estudo; realização das operações e/ou experimento; redação do manuscrito ou revisão crítica de seu conteúdo.
- RAS** Análise e/ou interpretação dos dados; análise estatística; aprovação final do manuscrito; concepção e desenho do estudo; realização das operações e/ou experimento; redação do manuscrito ou revisão crítica de seu conteúdo.
- DNP** Análise e/ou interpretação dos dados; análise estatística; aprovação final do manuscrito; concepção e desenho do estudo; realização das operações e/ou experimento; redação do manuscrito ou revisão crítica de seu conteúdo.
- LF** Análise e/ou interpretação dos dados; análise estatística; aprovação final do manuscrito; concepção e desenho do estudo; realização das operações e/ou experimento; redação do manuscrito ou revisão crítica de seu conteúdo.

REFERÊNCIAS

- Balik E, Eren T, Bulut T, Büyükcü Y, Bugra D, Yamaner S. Surgical approach to extensive hidradenitis suppurativa in the perineal/perianal and gluteal regions. *World J Surg.* 2009;33(3):481-7. PMID: 19067039 DOI: <http://dx.doi.org/10.1007/s00268-008-9845-9>
- Ather S, Chan DS, Leaper DJ, Harding KG. Surgical treatment of hidradenitis suppurativa: case series and review of the literature. *Int Wound J.* 2006;3(3):159-69. DOI: <http://dx.doi.org/10.1111/j.1742-481X.2006.00235.x>
- Belda Junior W, Chiacchio ND, Criado PR. *Tratado de Dermatologia.* São Paulo: Atheneu; 2010. p. 1144-52.
- Sartorius K, Emtestam L, Jemec GB, Lapins J. Objective scoring of hidradenitis suppurativa reflecting the role of tobacco smoking and obesity. *Br J Dermatol.* 2009;161(4):831-9. PMID: 19438453 DOI: <http://dx.doi.org/10.1111/j.1365-2133.2009.09198.x>
- Lapins J, Ye W, Nyrén O, Emtestam L. Incidence of cancer among patients with hidradenitis suppurativa. *Arch Dermatol.* 2001;137(6):730-4. PMID: 11405761
- Parks RW, Parks TG. Pathogenesis, clinical features and management of hidradenitis suppurativa. *Ann R Coll Surg Engl.* 1997;79(2):83-9. PMID: 9135232
- Menderes A, Sunay O, Vayvada H, Yilmaz M. Surgical management of hidradenitis suppurativa. *Int J Med Sci.* 2010;7(4):240-7. DOI: <http://dx.doi.org/10.7150/ijms.7.240>
- Hurley HJ. Axillary hyperhidrosis, apocrine bromhidrosis, hidradenitis suppurativa, and familial benign pemphigus: surgical approach. In: Roenigk RK, Roenigk Jr. HH, eds. *Roenigk & Roenigk's Dermatologic Surgery: Principles and Practice.* 2nd ed. New York: Marcel Dekker; 1996. p. 623-45.
- Shuja F, Chan CS, Rosen T. Biologic drugs for the treatment of hidradenitis suppurativa: an evidence-based review. *Dermatol Clin.* 2010;28(3):511-21. DOI: <http://dx.doi.org/10.1016/j.det.2010.03.012>
- Soldin MG, Tulley P, Kaplan H, Hudson DA, Grobelaar AO. Chronic axillary hidradenitis--the efficacy of wide excision and flap coverage. *Br J Plast Surg.* 2000;53(5):434-6. DOI: <http://dx.doi.org/10.1054/bjps.1999.3285>
- Harrison BJ, Mudge M, Hughes LE. Recurrence after surgical treatment of hidradenitis suppurativa. *Br Med J (Clin Res Ed).* 1987;294(6570):487-9. DOI: <http://dx.doi.org/10.1136/bmj.294.6570.487>
- Nesmith RB, Merkel KL, Mast BA. Radical surgical resection combined with lymphadenectomy-directed antimicrobial therapy yielding cure of severe axillary hidradenitis. *Ann Plast Surg.* 2013;70(5):538-41. DOI: <http://dx.doi.org/10.1097/SAP0b013e31828ea7cb>
- Alharbi Z, Kauczok J, Pallua N. A review of wide surgical excision of hidradenitis suppurativa. *BMC Dermatol.* 2012;12:9. DOI: <http://dx.doi.org/10.1186/1471-5945-12-9>
- Ogawa R, Hyakusoku H, Murakami M, Koike S. Reconstruction of axillary scar contractures--retrospective study of 124 cases over 25 years. *Br J Plast Surg.* 2003;56(2):100-5. DOI: [http://dx.doi.org/10.1016/S0007-1226\(03\)00035-3](http://dx.doi.org/10.1016/S0007-1226(03)00035-3)
- Busnardo FF, Coltro PS, Oliván MV, Busnardo AP, Ferreira MC. The thoracodorsal artery perforator flap in the treatment of axillary hidradenitis suppurativa: effect on preservation of arm abduction. *Plast Reconstr Surg.* 2011;128(4):949-53. PMID: 21921770 DOI: <http://dx.doi.org/10.1097/PRS.0b013e3182268c38>
- Nassif TM, Vidal L, Bovet JL, Baudet J. The parascapular flap: a new cutaneous microsurgical free flap. *Plast Reconstr Surg.* 1982;69(4):591-600. PMID: 7071197 DOI: <http://dx.doi.org/10.1097/00006534-198204000-00001>

*Autor correspondente:

Luis Carlos Vieira Tavares Júnior

Rua Pedro de Toledo, 1800 - Vila Clementino - São Paulo, SP Brasil

CEP 04039-004

E-mail: lulinha_tavares@hotmail.com