



Uso do pedículo inferior não areolado na amputação mamária: aprimorando resultados

Use of the back-folded dermaglandular inferior pedicle in mammary amputation: improving results

WELLERSON MARCOS MATTIOLI^{1,2*}
SERGIO AUGUSTO PENAZZI JÚNIOR^{1,2}
DAVID SILVEIRA FARIAS DE MELO^{1,2}

■ RESUMO

Introdução: Pacientes com gigantomastia apresentam múltiplos sintomas físicos e psicossociais. Várias técnicas foram propostas para o seu tratamento. A amputação mamária, descrita por Torek em 1922, apresenta com excelente alternativa, porém com prejuízo na funcionalidade mamilar e no formato da mama. Liacyr Ribeiro, em 1975, descreveu o retalho inferior dermoglandular não areolado a fim de proporcionar tecido de segurança para ressecção mamária, facilitar a montagem da mama e melhorar sua projeção. Este trabalho propôs unir estas duas consagradas técnicas, visando aprimorar os resultados das amputações mamárias. **Métodos:** Foram operadas 11 pacientes com gigantomastia com prole definida, pela técnica de amputação mamária associada ao pedículo inferior não areolado. **Resultados:** Distância média da fúrcula esternal ao mamilo foi de 35,6 centímetros na mama direita e 35 centímetros na mama esquerda, variando de 30 a 44 centímetros. A ascensão do complexo areolomamilar foi em média de 16,9 centímetros na mama direita e 16,4 centímetros na mama esquerda, variando de 12 a 25 centímetros. A quantidade de ressecção média de tecido mamário por paciente foi de 3559,5 gramas, variando de 1600 a 5890 gramas. A hipopigmentação do complexo areolamamilar esteve presente em três (27%) pacientes. A deiscência do T foi observada em dois (18%) pacientes. A não integração parcial do enxerto ocorreu em três (27%) das pacientes, com perdas estimadas de 10%, 30% e 80% do enxerto. **Conclusão:** A associação da amputação mamária com o pedículo dermoglandular inferior não areolado nos oferece um melhor remodelamento da mama, segurança na montagem desta, além de proporcionar uma adequada projeção da mesma.

Descritores: Mama/anormalidades; Mamoplastia; Hipertrofia; Amputação.

Instituição: Hospital Militar General Edson
Ramalho, João Pessoa, PB, Brasil.

Artigo submetido: 24/11/2016.
Artigo aceito: 9/7/2017.

Conflitos de interesse: não há.

DOI: 10.5935/2177-1235.2017RBCP0057

¹ Sociedade Brasileira de Cirurgia Plástica, São Paulo, SP, Brasil.

² Hospital Militar General Edson Ramalho, João Pessoa, PB, Brasil.

■ ABSTRACT

Introduction: Patients with gigantomastia have multiple physical and psychosocial symptoms. Various techniques have been proposed for their treatment. Described by Torek in 1922, mammary amputation was presented as a great alternative, but resulted in reduced mammillary functionality and loss of breast format. In 1975, Liacyr Ribeiro described the use of dermaglandular inferior pedicle as safety tissue to allow for mammary resection, to facilitate breast assembly and to improve projection. The author proposed to unite these two consolidated techniques with the intention of improving breast amputation outcomes. **Methods:** Eleven gigantomastia patients were operated on by means of the amputation technique using dermaglandular inferior pedicle. **Results:** The mean distance between the sternal notch and the nipple was 35.6 cm for the right breast and 35 cm for the left breast, with all measures ranging between 30 cm and 44 cm. Rise of the nipple-areola complex was in average 16.9 cm for the right breast and 16.4 cm for the left breast, varying from 12 to 25 cm. The amount of breast tissue resection per patient was, in average, 3559.5 grams, ranging from 1600 grams to 5890 grams. Hypopigmentation of the nipple-areola complex was present in three patients (27%). Dehiscence of the T was observed in two patients (18%). Partial non-integration of the graft occurred in three patients (27%), with loses estimated at 10%, 30% and 80% of the graft. **Conclusion:** Associating mammary amputation with an inferior dermaglandular pedicle provides good remodeling and safe assembling of the breast, in addition to providing proper projection.

Keywords: Breast/abnormalities; Mammoplasty; Hypertrophy; Amputation.

INTRODUÇÃO

A hipertrofia mamária é um distúrbio definido pelo hiperdesenvolvimento do tecido da mama. Quando este ultrapassa os volumes habituais, denomina-se gigantomastia. Não há consenso na sua definição, porém a mais comumente utilizada é baseada na retirada de mais de 1,5 kg de tecido mamário. Esta desordem ocasiona muitos sintomas físicos e psicossociais. Os sintomas incluem mastalgia, dores e lesões de pele na área de apoio da alça do sutiã, infecção submamária, como infecções fúngicas e dermatites, distúrbios posturais, cervicálgia, dorsalgia, além de injúria por tração crônica dos 4º, 5º e 6º nervos intercostais¹⁻⁵.

Foram descritas várias técnicas cirúrgicas com o objetivo principal de alívio dos sintomas com a redução do volume mamário, além do aspecto estético do resultado. Em vários trabalhos menciona-se Durstan^{6,7} como iniciador, em 1669, da primeira ressecção por gigantomastia. A primeira descrição cirúrgica de uma redução mamária estética por hipertrofia se encontra no livro de Dieffenbach em 1848 *apud* Pitanguy⁸.

Uma das técnicas mais relevantes para as grandes hipertrofias é a amputação mamária com enxerto de

aréola, descrita com fins estéticos por Torek em 1922. É uma técnica simples e efetiva, levando a grande redução do volume das mamas e melhora dos sintomas referentes ao peso destas. Em contraste com a sua eficácia, esta apresenta uma projeção insuficiente da mama e da região mamilo-areolar^{1,4,9-15}.

Em 1975, Liacyr Ribeiro descreveu o retalho de pedículo inferior não areolado, denominado com pedículo I. Este se tornou uma importante alternativa em cirurgias de mama, oferecendo seu conteúdo dermoglandular para preencher o polo superior da mama, comumente vazio em pacientes portadoras de ptose mamária. Além deste modelamento do polo superior, o retalho apresenta-se como um tecido de segurança nas ressecções mamárias, com diminuição do efeito de báscula, melhor projeção da mama recém-construída, forma mais harmoniosa e resultado mais duradouro¹⁶⁻¹⁸.

OBJETIVO

Este trabalho tem por objetivo descrever a utilização do pedículo inferior não areolado na amputação mamária como contribuição no aprimoramento dos resultados.

MÉTODOS

Foram incluídas neste estudo pacientes do sexo feminino submetidas à amputação mamária associada ao retalho dermoglandular de pedículo inferior, operadas no período de fevereiro de 2015 a setembro de 2016. Todas as pacientes assinaram Termo de Consentimento Livre e Esclarecido e este trabalho seguiu os princípios de Helsinque.

Selecionamos 11 pacientes com diagnóstico de gigantomastia, que utilizavam sutiã número 50 ou mais, com distância da fúrcula esternal ao mamilo superior a 30 centímetros, com ressecção de tecido mamário estimado superior a 1500 gramas, com prole definida, ou seja, submetidas a método contraceptivo definitivo ou idade avançada. E pacientes com cirurgias prévias nas mamas que impossibilitavam utilização de pedículo areolar vascular.

As 11 pacientes operadas apresentavam idade média de 44,2 anos (26 a 58 anos), sendo todas pacientes com prole definida. Duas apresentavam comorbidades, sendo uma paciente portadora de tireoidopatia controlada e outra de hipertensão arterial controlada. O tempo médio da cirurgia foi de 3 horas 27 minutos. As cirurgias foram realizadas no Hospital da Polícia Militar General Edson Ramalho, em João Pessoa, PB.

Técnica Cirúrgica

As marcações foram realizadas nas pacientes em posição ortostática. Iniciou-se com a marcação do ponto A (ponto de projeção do sulco inframamário). A marcação dos pontos B e C foram por meio de pinçamento bidigital vertical nas bordas medial e lateral do complexo areolomamilar. A distância AB e AC foram de 10 cm. A marcação do pedículo inferior foi realizada nas seguintes proporções: 10 cm de base, 10 cm de comprimento e 5 cm de espessura (Figura 1).

Após a anestesia peridural, foi realizada a antisepsia e colocação de campos estéreis. Infiltração das mamas com solução de soro fisiológico 0,9% e adrenalina na proporção de 1:250.000. Iniciada a ressecção pela aréola como enxerto fino, previamente medida com areolótomo de 3,5 cm.

Realizada incisão em marcação superior da mama até a fáscia do músculo peitoral maior. Ressecção de região lateral e medial da mama com confecção do retalho inferior dermoglandular. Feita a amputação mamária com a ressecção do tecido mamário em bloco (Figura 2). Fixado o pedículo I de Liacyr (Figura 3) à fáscia do músculo peitoral maior com mononylon 2-0 em cinco pontos.

Síntese da mama por planos, utilizando mononylon 3-0 e monocryl 4-0 e fixado o enxerto da aréola com MN-4-0 pontos simples em pontos cardinais e mononylon 5-0 contínuo. Feito curativo de Brown (Figura 4). Não foi

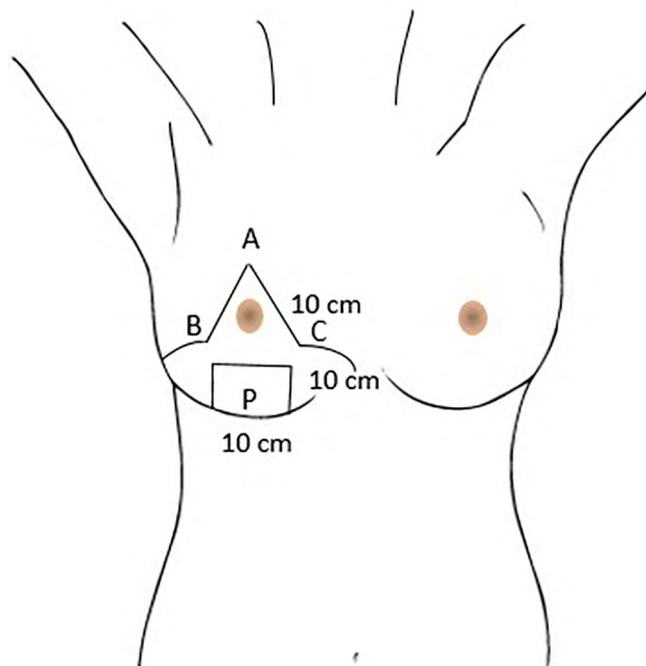


Figura 1. Marcação pré-operatória. A: Projeção do sulco inframamário; B e C: Pontos por pinçamento bidigital vertical nas bordas medial e lateral do complexo areolomamilar; P: Pedículo inferior dermoglandular não areolado.

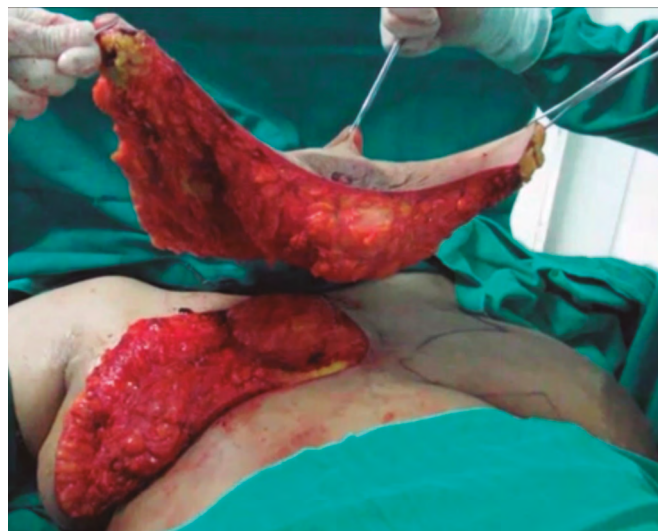

Figura 2. Amputação mamária em bloco.

utilizado dreno. Mantido paciente com antibioticoterapia profilática e analgésicos rotineiros. Dada alta hospitalar no primeiro dia de pós-operatório. Foi realizado acompanhamento semanal, com a retirada do curativo de Brown no sétimo dia de pós-operatório.

RESULTADOS

A distância média da fúrcula esternal ao mamilo foi de 35,6 centímetros na mama direita e 35 centímetros na mama esquerda, variando de 30 a 44 centímetros

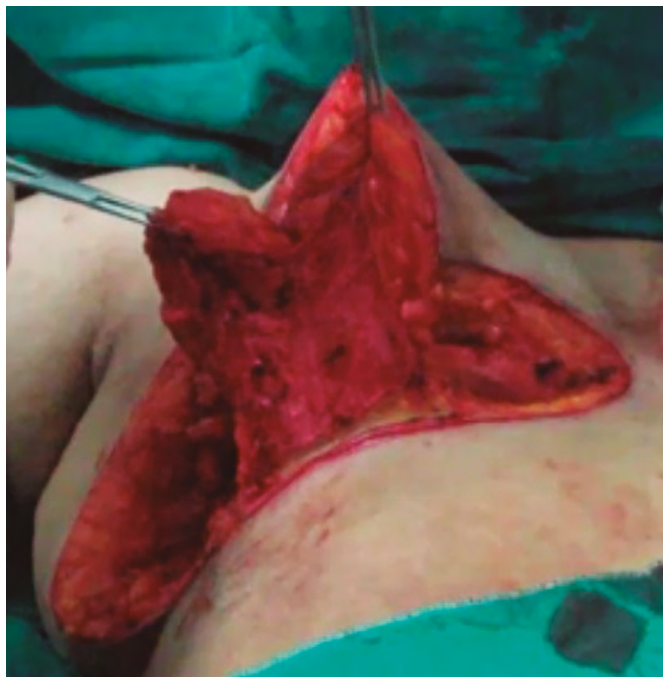


Figura 3. Pedículo inferior dermoglandular não areolado (Pedículo I de Liacyr Ribeiro).

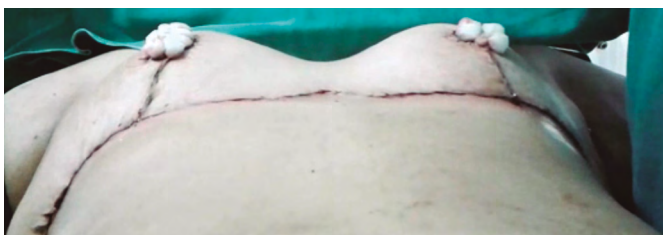

Figura 4. Aspecto final com curativo de Brown.

(Figura 5). A ascensão do complexo areolomamilar a sua posição desejada foi em média de 16,9 centímetros na mama direita e 16,4 centímetros na mama esquerda, variando de 12 a 25 centímetros (Figura 6). A quantidade de ressecção média de tecido mamário por paciente foi de 3559,5 gramas, variando de 1600 gramas a 5890 gramas (Figura 7).

O acompanhamento pós-operatório foi programado para 1, 2, 4, 12, 24, 48, 72 semanas (Figuras 8 a 11).

Como complicação mais comum foi observada a hipopigmentação do complexo areolomamilar, presente em três (27%) das pacientes. A deiscência do T foi observada em duas (18%) pacientes. A não integração parcial do enxerto ocorreu em três (27%) das pacientes, com perdas estimadas de 10%, 30% e 80% do enxerto. Não houve caso de perda completa do enxerto areolar.

Todas as pacientes apresentaram altos índices de satisfação estética e grandes melhoras nos sintomas álgicos prévios referente ao excesso do volume de mama.

Distância em centímetros da fúrcula esternal ao mamilo

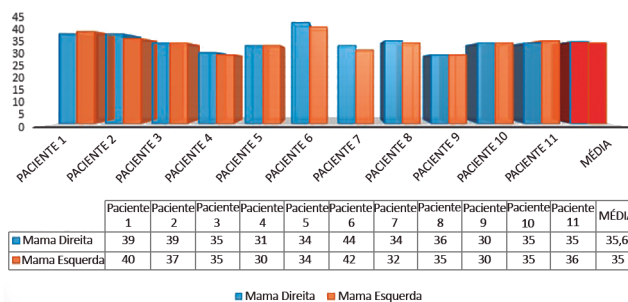


Figura 5. Distância em centímetros da fúrcula esternal ao mamilo.

Distância em centímetros do mamilo ao ponto de projeção do sulco infra mamário (Ponto A)

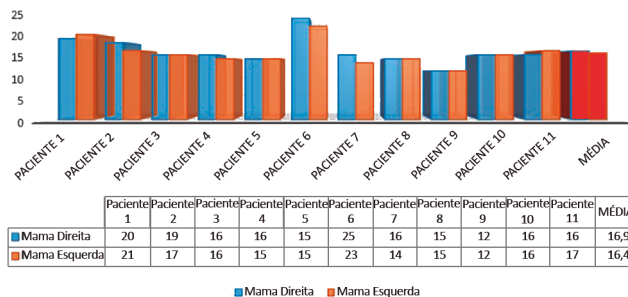


Figura 6. Distância em centímetros do mamilo ao ponto de projeção do sulco infra mamário (Ponto A).

Peso em gramas de tecido mamário por pacientes

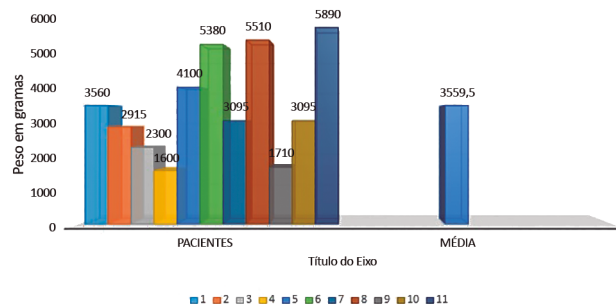


Figura 7. Peso em gramas de tecido mamário ressecado por paciente.

DISCUSSÃO

Pacientes portadoras de gigantomastia apresentam múltiplos sinais e sintomas decorrentes do excesso de peso das mamas. O principal objetivo da mastoplastia redutora nestes casos são as melhoras destas queixas. Neste trabalho em questão, foi relatada pelas pacientes grande melhora destes sintomas, principalmente nas queixas álgicas, além da melhora estética e de qualidade de vida.

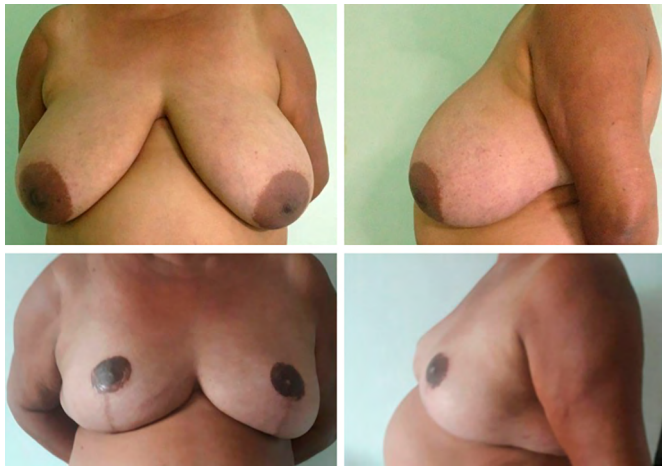

Figura 8. Superior: Pré-operatório. Inferior: Pós-operatório de 18 meses.

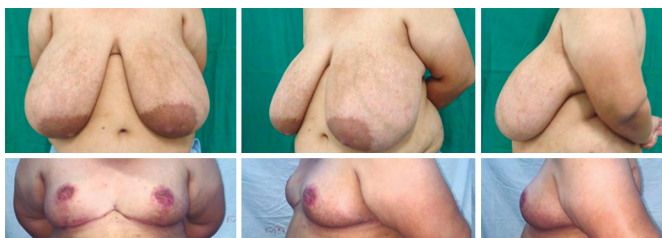

Figura 9. Superior: Pré-operatório. Inferior: Pós-operatório de 6 meses.

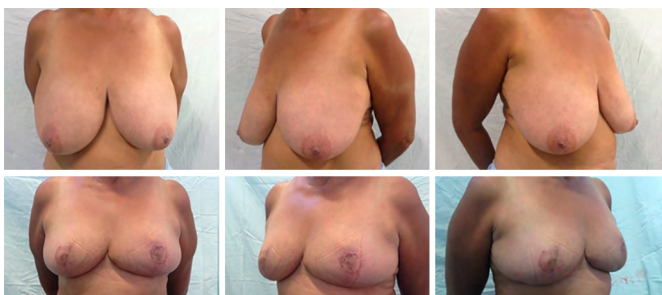

Figura 10. Superior: Pré-operatório. Inferior: Pós-operatório de 8 meses.

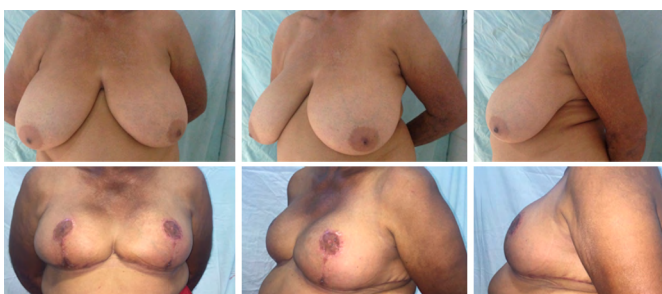

Figura 11. Superior: Pré-operatório. Inferior: Pós-operatório de 6 meses.

A amputação mamária é uma técnica simples, rápida e eficaz no tratamento das gigantomastias. É indicada para pacientes que apresentam mamas de volume exacerbados, com queixas importantes decorrente do volume mamário, pacientes com alto risco

de necrose do complexo areolopapilar, como grande distância da fúrcula esternal ao complexo areolomamilar, comorbidades que alteram a vascularização mamária e cirurgias prévias que impossibilitam a realização do pedículo vascular para o complexo aréolo-mamilar^{1-4,9,16}.

McKissock sugere considerar a amputação mamária quando se for ressecar mais de 1 quilo por mama e distância vertical do pedículo superior a 35 cm^{19,20}. Em contrapartida, esta técnica apresenta, além da impossibilidade da amamentação e da perda da sensibilidade no complexo areolomamilar, um resultado estético pobre devido pouca projeção da mama^{10,12-15}.

A fim de promover maior projeção e melhor remodelamento das mamas operadas por esta técnica, os autores utilizaram o retalho de pedículo inferior não areolado descrito por Liacyr Ribeiro em 1975. Esta se tornou uma alternativa de destaque nas mastoplastias, oferecendo conteúdo dermoglandular para preencher o polo superior da mama, comumente vazio em pacientes portadoras de ptose mamária e grandes hipertrofias.

Além deste remodelamento da parte superior da mama, o retalho apresenta-se como um tecido de segurança nas ressecções mamárias, além da diminuição do efeito bácia, melhor projeção da mama recém-reconstruída, forma mais harmoniosa e resultado mais duradouro¹⁶⁻¹⁸.

Nas pacientes portadoras de gigantomastia o grande excesso de tecido mamário é distribuído de modo desproporcional na mama. Apresenta mínimo tecido na metade superior (acima da projeção do sulco infra mamário) e enorme quantidade abaixo deste, devido ao alto grau de ptose e ao peso da mama (Figura 12). Esta observação levou o autor a associar as duas consagradas técnicas de mamoplastia, a amputação mamária e o retalho de pedículo inferior não areolado.

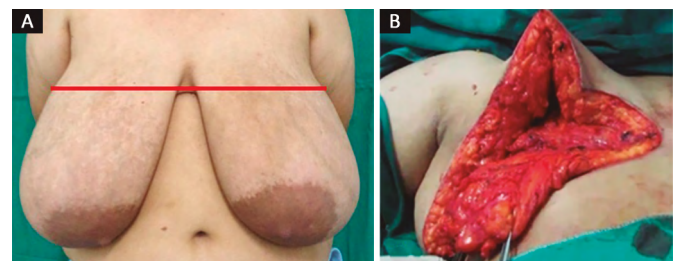


Figura 12. Distribuição desigual do tecido mamário nas gigantomastias. **A:** Observamos a predominância de tecido na região inferior à projeção do sulco inframamário (linha vermelha); **B:** Intraoperatório demonstrando escassez de tecido na região superior da mama.

Assim buscamos, com a amputação, maior facilidade na ressecção da grande quantidade de tecido mamário e grande liberdade na ascensão do complexo mamilar e no retalho de pedículo inferior não areolado, ofertar mais tecido para o polo superior, facilitando a montagem da mama operada, dando maior projeção

da mesma, melhorando o remodelamento do tecido mamário, e maior segurança na ressecção dos tecidos (Figura 13).

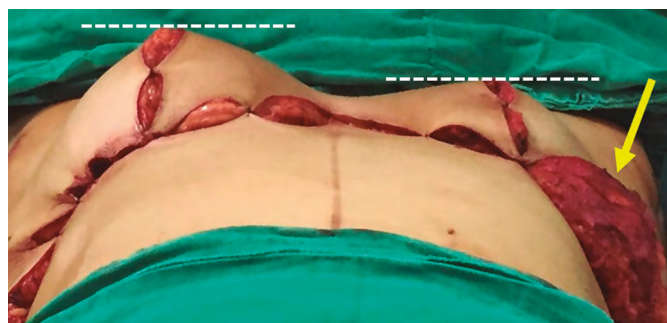

Figura 13. Diferença na projeção das mamas. Mama direita utilizado o pedículo inferior dermoglandular não areolado para sua montagem. Seta amarela destacando o pedículo tipo I de Liacyr não utilizado para montagem da mama.

CONCLUSÃO

Para pacientes com gigantomastia submetidas à amputação mamária, o pedículo dermoglandular inferior nos oferece um melhor remodelamento da mama, segurança e facilidade na montagem desta, além de proporcionar uma adequada projeção da mesma.

COLABORAÇÕES

WMM Análise e/ou interpretação dos dados; análise estatística; aprovação final do manuscrito; concepção e desenho do estudo; realização das operações e/ou experimentos; redação do manuscrito ou revisão crítica de seu conteúdo.

SAPJ Análise e/ou interpretação dos dados; aprovação final do manuscrito; redação do manuscrito ou revisão crítica de seu conteúdo.

DSFM Realização das operações e/ou experimentos; redação do manuscrito ou revisão crítica de seu conteúdo.

REFERÊNCIAS

1. Thorek M. Possibilities in the reconstruction of the human form 1922. *Aesthetic Plast Surg.* 1989;13(1):55-8. PMID: 2658498 DOI: <http://dx.doi.org/10.1007/BF01570326>
2. Rees TD. An historical review of mammoplasty. *Annals of Transact Fifth Intern Cong Plast S; Australia.*

3. Thorek M. Plastic reconstruction of the breast and free transplantation of the nipple. *J Int Coll Surg.* 1946;9:124-24.
4. Pitanguy I, Degand M, Pelle Ceravollo M. et al. Estudo crítico e evolução da técnica de Pitanguy para redução mamária baseados num estudo de 1903 casos. *Rev Bras Cir.* 1979;69(11-12):357-76.
5. Glatt BS, Sarwer DB, O'Hara DE, Hamori C, Bucky LF, LaRossa D. A retrospective study of changes in physical symptoms and body image after reduction mammoplasty. *Plast Reconstr Surg.* 1999;103(1):76-82. DOI: <http://dx.doi.org/10.1097/00006534-199901000-00013>
6. Ferreira LM, Castilho HT, Duarte IS, Andrews JM. Cirurgia estética. In: Ferreira LM, ed. *Manual de Cirurgia Plástica.* São Paulo: Atheneu; 1995. p. 287-91.
7. Avelar JM, Gameiro CA. Nuevos conceptos en la mastoplastia. In: Avelar JM, Malbec EF, eds. *Historia, ciência y arte en cirurgia estética.* São Paulo: Editora Hipócrates; 1990. P 550-9.
8. Pitanguy I. Mamoplastias: estudo de 245 casos consecutivos e apresentação de técnica pessoal. *Rev Bras Cir.* 1961;42(4):201-20.
9. Pitanguy I. Contribuição à técnica do enxerto livre para correção das grandes hipertrofias mamárias. *Plast. VII.* 1963;2:75.
10. Hinderer UT. Plástias mamarias de reducción. Principios básicos. *Técnicas personales.* In: Coiffman F, ed. *Cirurgia plástica, reconstructiva y estética.* 2ª ed. Barcelona: Nasson-Salvat; 1994. p. 3350-85.
11. Koger KE, Sunde D, Press BH, Hovey LM. Reduction mammoplasty for gigantomastia using inferiorly based pedicle and free nipple transplantation. *Ann Plast Surg.* 1994;33(5):561-4. PMID: 7857054 DOI: <http://dx.doi.org/10.1097/00006637-199411000-00017>
12. Misirlioglu A, Akoz T. Familial severe gigantomastia and reduction with the free nipple graft vertical mammoplasty technique: report of two cases. *Aesthetic Plast Surg.* 2005;29(3):205-9. DOI: <http://dx.doi.org/10.1007/s00266-004-0134-1>
13. Isken T, Sen C, Onyedi M, Izmirli H. A new application for increasing breast projection in free-nipple-graft reduction mammoplasty. *Aesthetic Plast Surg.* 2008;32(4):675-80. PMID: 18506509 DOI: <http://dx.doi.org/10.1007/s00266-008-9185-z>
14. Gorgu M, Ayhan M, Aytug Z, Aksungur E, Demirdover C. Maximizing breast projection with combined free nipple graft reduction mammoplasty and back-folded dermaglandular inferior pedicle. *Breast J.* 2007;13(3):226-32. DOI: <http://dx.doi.org/10.1111/j.1524-4741.2007.00414.x>
15. Casas LA, Byun MY, Depoli PA. Maximizing breast projection after free-nipple-graft reduction mammoplasty. *Plast Reconstr Surg.* 2001;107(4):955-60. DOI: <http://dx.doi.org/10.1097/00006534-200104010-00008>
16. Ribeiro L. *Cirurgia Plástica da Mama.* Rio de Janeiro: Medsi; 1989.
17. Ribeiro L. A new technique for reduction mammoplasty. *Plast Reconstr Surg.* 1975;55(3):330-4. DOI: <http://dx.doi.org/10.1097/00006534-197555030-00010>
18. Ribeiro L, Accorsi A Jr, Buss A, Marcal-Pessoa M. Creation and evolution of 30 years of the inferior pedicle in reduction mammoplasties. *Plast Reconstr Surg.* 2002;110(3):960-70. PMID: 12172167 DOI: <http://dx.doi.org/10.1097/00006534-200209010-00038>
19. McKissock P. *Color Atlas of Mammoplasty.* New York: Thieme Medical Publishers; 1991. p. 47-78.
20. McKissock PK. Reduction mammoplasty with a vertical dermal flap. *Plast Reconstr Surg.* 1972;49(3):245-52. PMID: 4551235 DOI: <http://dx.doi.org/10.1097/00006534-197203000-00001>

*Autor correspondente:

Wellerson Marcos Mattioli

Rua Eugênio Lucena Neiva, SN - Tambiá - João Pessoa, PB, Brasil

CEP 58020-782

E-mail: wmmattioli@gmail.com