



Versatilidade do retalho médio-frontal nas reconstruções faciais

Versatility of the mid-forehead flap in facial reconstruction

MAYRA JOAN MARINS DA COSTA ^{1*}

■ RESUMO

Introdução: A reconstrução de defeitos complexos faciais é um desafio ao cirurgião plástico. Diferentes unidades anatômicas ausentes devem ser acessadas de maneiras distintas e com objetivos próprios, sempre adequando as possibilidades ao paciente em questão. O objetivo é mostrar o papel do retalho médio-frontal na reconstrução de diferentes unidades anatômicas faciais. **Métodos:** Análise retrospectiva de pacientes operadas pela autora, no período de fevereiro de 2010 a junho de 2015. Os pacientes foram avaliados em relação à idade, sexo, etiologia da lesão, localização do defeito, número de tempos cirúrgicos realizados por paciente e complicações pós-operatórias. **Resultados:** Quinze pacientes foram submetidos à reconstrução facial com retalho médio-frontal, com média de idade de 69 anos. Treze pacientes necessitaram mais de um tempo cirúrgico para refinamento e transecção do pedículo. Houve um caso de necrose parcial do retalho na região da columela, com cicatrização satisfatória por segunda intenção. Não houve infecção ou hematoma. Todos os enxertos cartilagosos secundários se integraram ao leito receptor. **Conclusões:** O retalho médio-frontal permanece como importante ferramenta na reconstrução de grandes defeitos faciais. Permite a transferência de tecido frontal de forma eficiente e confiável com mínima deformidade na área doadora, possibilitando uma reconstrução esteticamente aceitável.

Descritores: Procedimentos cirúrgicos reconstrutivos; Neoplasias cutâneas; Nariz/cirurgia; Retalhos cirúrgicos.

Instituição: Hospital Federal da Lagoa,
Rio de Janeiro, RJ, Brasil.

Artigo submetido: 28/7/2015.
Artigo aceito: 29/9/2015.

Conflitos de interesse: não há.

DOI: 10.5935/2177-1235.2016RBCP0079

¹ Hospital Federal da Lagoa, Rio de Janeiro, RJ, Brasil.

■ ABSTRACT

Introduction: Reconstruction of complex facial defects is a challenge to the plastic surgeon. Different missing anatomical units must be accessed in different ways and with individualized goals, always tailoring the options to the patient's needs. The objective is to examine the role of the mid-forehead flap in the reconstruction of different anatomical facial units. **Methods:** Retrospective analysis of patients who were operated on by the author from February 2010 to June 2015. Patients were evaluated according to age, sex, lesion etiology, defect location, number of operations performed per patient, and postoperative complications. **Results:** Fifteen patients (mean age, 69 years) underwent facial reconstruction with a mid-forehead flap. Thirteen patients required more than one operation for pedicle refinement and transection. There was one case of partial necrosis of the flap in the columella region, with satisfactory healing by second intention. There was no infection or hematoma. All secondary cartilage grafts showed integration into the recipient bed. **Conclusions:** The mid-forehead flap remains an important tool for the reconstruction of major facial defects. It allows the transfer of frontal tissue in an efficient and reliable way with minimal deformity in the donor area, resulting in an esthetically acceptable reconstruction.

Keywords: Reconstructive Surgical Procedures; Skin neoplasms; Nose/surgery; Surgical Flaps.

INTRODUÇÃO

No texto sânscrito Sushruta Samhita, considerado um dos primeiros grandes tratados detalhados do estudo da Medicina e da cirurgia, datado de cerca de 600 A.D., tem-se a primeira descrição conhecida de reconstrução nasal utilizando o retalho médio-frontal¹. A cirurgia, praticada na Índia, foi disseminada por missionários budistas praticantes da medicina ayurvedica².

A primeira descrição em inglês do retalho frontal mediano apareceu no *Madras Gazette*, em 1793. Um ano depois, foi publicado na *Gentleman's Magazine of London*. O cirurgião inglês J.C. Carpué, em 1816, publicou dois casos de reconstruções nasais bem-sucedidas empregando o retalho frontal¹. O clássico retalho frontal mediano (de orientação vertical, na linha média da região frontal) foi popularizado nos EUA por Kazanjian, em 1946³.

O retalho frontal indiano eleva tecido da linha média e tem vascularização baseada nos vasos supraorbitais e supratrocleares bilateralmente. Sua base é desenhada na altura das sobrancelhas. Seu comprimento é limitado pela linha de implantação do cabelo. Para atingir a região nasal, sofre uma torção de 180°, o que pode comprometer o suprimento sanguíneo³.

Inicialmente, as modificações no desenho do retalho foram feitas com o objetivo de compensar tais limitações. Já que a altura da frente não pode ser mudada, o retalho

pode ser efetivamente alongado modificando-se sua angulação (Auvert em 1850 inclinou o retalho em 45°¹ e baixando o seu ponto de rotação. Essas modificações reduziram a torção na base do pedículo e trouxeram o retalho mais próximo da área receptora³.

A análise da vascularização facial encorajou os cirurgiões a identificarem as bases anatômicas do retalho médio-frontal. Millard, entre outros, citou o fluxo sanguíneo axial, a confiabilidade e o desenho do retalho abaixo da rima orbital como vantagens do retalho paramediano².

Mangold et al. *apud* Reece et al.² mostraram que a artéria supratroclear percorre a linha paramediana e faz anastomoses com o ramo medial da artéria dorsal nasal. McCarthy et al. *apud* Reece et al.² demonstraram que a região frontal é perfundida por uma arcada de ramos supraorbitais, supratrocleares, infraorbitais, dorsonasais, além de ramos angulares da artéria facial e temporal superficial. Um rico plexo anastomótico na área do canto medial permite a viabilidade de um retalho unilateral, mesmo após a divisão dos vasos supraorbitais, supratrocleares e infratrocleares.

OBJETIVO

O objetivo deste trabalho é demonstrar a versatilidade do retalho médio-frontal na reconstrução de diferentes unidades anatômicas faciais. É importante

ressaltar a necessidade de repetidos procedimentos cirúrgicos de refinamento até o alcance do contorno e definição satisfatórios.

MÉTODOS

O estudo foi realizado pela análise retrospectiva de pacientes operados pela autora no período de fevereiro de 2010 a junho de 2015. Foram selecionados os pacientes que foram submetidos à reconstrução facial com retalho médio-frontal, independentemente da localização e tamanho do defeito ou do uso de outros retalhos/técnicas reconstrutivas associadas, necessárias nos reparos mais complexos.

Os pacientes foram avaliados em relação à idade, sexo, etiologia da lesão, localização do defeito, número de tempos cirúrgicos realizados por paciente e complicações pós-operatórias.

Técnica Cirúrgica

No primeiro tempo cirúrgico, que envolvia a transferência do tecido frontal para a área receptora e, na quase totalidade dos casos, a ressecção tumoral, os pacientes foram submetidos à anestesia geral. Nos demais estágios operatórios, quando existentes, a escolha pela anestesia geral ou anestesia local + sedação variou com a programação cirúrgica definida e com o paciente propriamente dito; isto é, no caso de reparos mais complexos envolvendo enxertos cartilagosos em pacientes idosos ou com comorbidades, a anestesia geral foi preferida. No caso de pacientes jovens, com defeitos somente de cobertura ou sendo submetidos apenas à ressecção do pedículo, optou-se por anestesia local + sedação.

Anatomicamente, as camadas da região frontal consistem em pele, tecido subcutâneo, músculo frontal e uma fina camada areolar. Os vasos supratrocleares passam profundamente sobre o periósteo e margem supraorbital em direção ascendente no músculo até assumir uma posição quase subdérmica abaixo da pele na altura da implantação do cabelo³.

Tradicionalmente, durante a primeira etapa de transferência do retalho, o músculo frontal e o tecido subcutâneo são excisados distalmente, afinando o retalho a ser posicionado na área doadora. Entretanto, conforme proposto por Menick, a ressecção do músculo frontal e da camada subcutânea remove o componente miocutâneo do suprimento sanguíneo e expõe a superfície subdérmica, a qual é mais susceptível à fibrose e contração, causando deformidades tardias de contorno.

Esse incremento no suprimento vascular do retalho é particularmente importante no caso de pacientes fumantes e naqueles submetidos a grandes reconstruções. Por esse motivo, optou-se por elevar os

retalhos em plano total, incluindo músculo e subcutâneo em todos os pacientes do estudo⁴.

No caso de defeitos nasais em plano total, quando situados na asa nasal, a principal técnica de reparo do forro utilizada foi a confecção de uma extensão distal no retalho para que ele fosse dobrado em sua ponta. Quando o defeito localizava-se em parede lateral nasal, habitualmente, optamos pelos retalhos mucosos de septo nasal.

Na segunda etapa cirúrgica, o retalho é completamente elevado novamente e afinado a uma espessura de 3-4 mm. Enxertos cartilagosos para suporte, quando necessários, são posicionados. A principal área doadora de enxertos para a ponta nasal foi a concha auricular, por ser de fácil acesso, apresentar uma conformação similar à asa nasal e apresentar morbidade mínima na área doadora.

Em caso de defeitos de região alar ou ponta, com suporte e forro intactos e/ou em pacientes idosos com doenças graves associadas, o retalho pode ser afinado e o pedículo dividido nesse segundo estágio, evitando novos tempos cirúrgicos adicionais.

O terceiro estágio envolve a transecção do pedículo e reposicionamento dos supercílios. Revisões cirúrgicas adicionais são utilizadas para pequenos refinamentos, como retoques de cicatrizes, definição de prega alar e retoques na rima narinária.

RESULTADOS

Catorze pacientes foram selecionados para análise, sendo dez do sexo masculino e cinco do sexo feminino. Em 14 pacientes, a etiologia era carcinoma basocelular e, em apenas um caso, o paciente relatava já ter nascido com aquela deformidade nasal. A idade dos pacientes variou entre 42 e 85 anos de idade (média: 69 anos). O acompanhamento pós-operatório variou de 3 meses a 1 ano.

O número de tempos cirúrgicos realizados variou de 1 a 4, sendo fatores determinantes desse número: a localização da lesão, o estágio da doença, a idade do paciente e seu desejo por novos refinamentos na região operada.

Excetuando-se o paciente com a deformidade congênita (Figuras 1 a 3), todos os pacientes foram submetidos à exérese do tumor pela equipe de cirurgia de cabeça e pescoço. Foram realizados exames de congelação perioperatórios para assegurar a remoção completa das lesões.

Em vários pacientes, os defeitos resultantes da ressecção oncológica englobavam diversas unidades anatômicas (Figuras 4 a 6), sendo necessárias, portanto, diferentes técnicas reconstrutivas associadas, incluindo outros retalhos locais e enxertia cutânea, porém, o uso do retalho médio-frontal como parte do reparo foi o denominador comum em todos os pacientes selecionados para o levantamento.

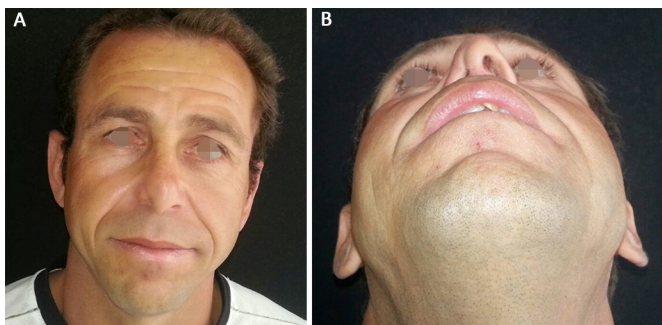


Figura 1. Paciente de 42 anos apresentando queixa de obstrução nasal e atresia congênita de narina direita. **A:** Visão Anterior; **B:** Visão Basal.

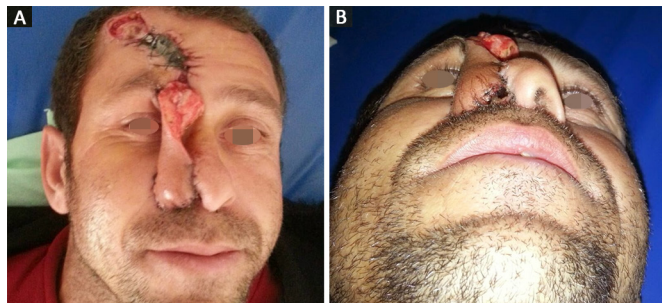

Figura 2. Fase intermediária de transferência do retalho médio-frontal. **A:** Visão frontal; **B:** Visão basal.

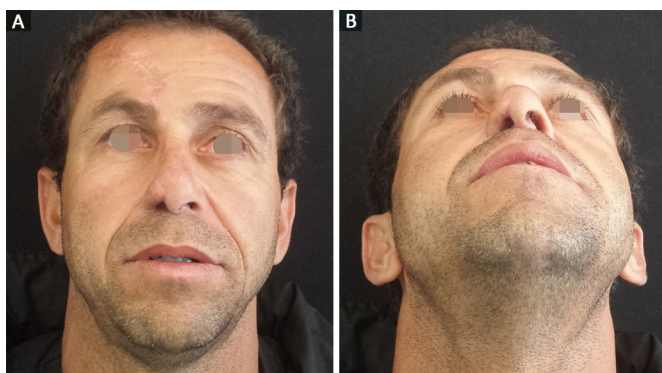

Figura 3. Resultado tardio com desobstrução nasal e paciente apresentando melhora no padrão respiratório. **A:** Visão anterior; **B:** Visão basal.

Todos os enxertos cartilagosos secundários se integraram ao leito receptor. Não houve casos de extrusão ou reabsorção cartilaginosa. Não houve nenhum caso de infecção ou hematoma. Houve um caso de necrose cutânea parcial junto à reconstrução da columela, com cicatrização completa por segunda intenção após cuidados locais e curativo diário. Uma paciente apresentou recidiva do tumor, alcançando assoalho de órbita (apesar de exame de congelação realizado durante a exérese mostrar margens cirúrgicas livres) e recusou novo procedimento cirúrgico que envolveria exenteração de órbita.

A Tabela 1 resume os pacientes selecionados de acordo com idade, etiologia, localização anatômica do defeito e número de cirurgias realizadas.

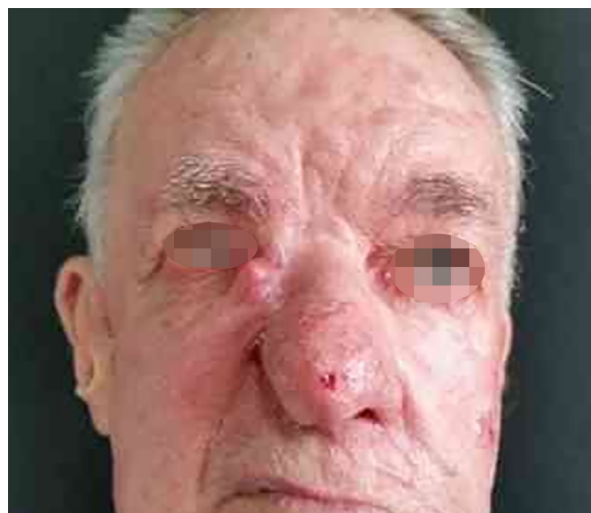

Figura 4. Carcinoma basocelular nasal - pré-operatório. Paciente com extensa lesão recidivada em parede nasal lateral, ponta nasal e região malar direita - aspecto da lesão no pré-operatório.

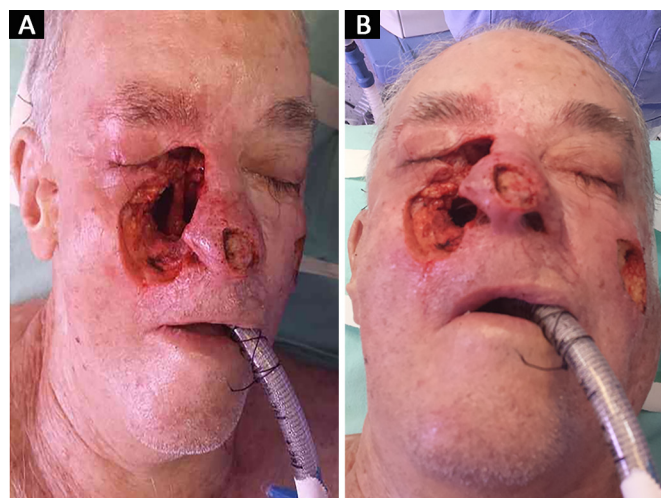

Figura 5. **A:** Carcinoma basocelular nasal - perioperatório. Visão perioperatória do defeito criado após exérese de extensa lesão comprometendo parede nasal lateral + ponta nasal em plano total + região malar direita até parede anterior de seio maxilar, comunicando esta cavidade com a cavidade nasal; **B:** Visão inferior.

DISCUSSÃO

Muitas pessoas acreditam que cirurgiões plásticos são capazes de restabelecer partes do corpo queimadas, cortadas, necrosadas ou perdidas para o câncer às suas características prévias à injúria. Uma ferida pode ser tratada por meio de cicatrização secundária, enxertos cutâneos ou diferentes tipos de retalhos, mas tais reparos não necessariamente restabelecem sutilezas capazes de definir características faciais³.

O pré-requisito para a reconstrução facial é o planejamento claro do objetivo e comprometimento para alcançá-lo. O reparo completo deve ser calculado intelectualmente, desenhado passo-a-passo e realizado em uma sequência de etapas coordenadas⁵.

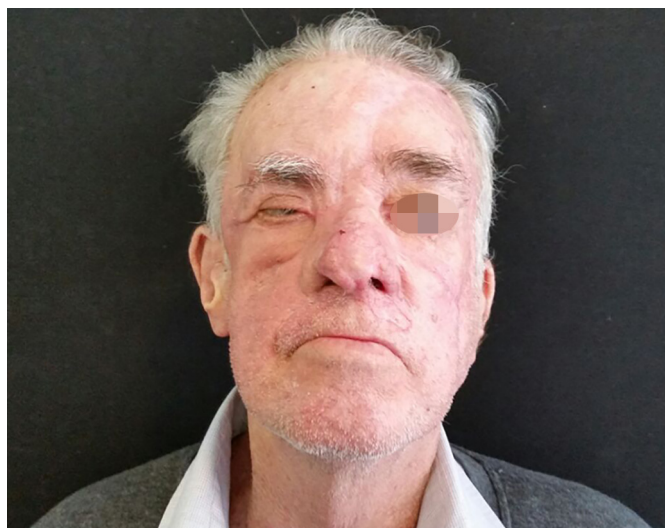

Figura 6. Carcinoma basocelular nasal - pós-operatório. Aspecto de 6 meses de pós-operatório após reconstrução nasal com retalho médio-frontal dobrado na ponta para forro em região alar. A cavidade nasal foi separada do seio maxilar por meio da confecção de retalho de septo nasal. A região malar foi fechada com um retalho local de avanço.

Alguns princípios gerais devem ser aplicados na reparação de defeitos faciais complexos⁶:

1. Moldes baseados na região anatômica contralateral não afetada permitem o correto posicionamento de estruturas, incisões e a reposição exata dos tecidos em falta;
2. Cicatrizes prévias habitualmente podem ser ignoradas. O determinante principal do que é normal é o contorno, e este que determina as incisões;
3. Alterações do defeito em tamanho, localização, forma e profundidade podem ser necessárias para recriar unidades anatômicas;
4. Evite a premissa “um defeito” e “um retalho” ao se tratar defeitos compostos englobando múltiplas unidades faciais;
5. Procure tecidos semelhantes à região afetada. Prefira tecidos locais para coberturas e tecidos à distância para forros/áreas não aparentes;
6. Especificamente em relação ao nariz, a subunidade alar deve ser precisamente posicionada sob uma plataforma estável;

Tabela 1. Idade do paciente, etiologia, localização anatômica do defeito e número de cirurgias realizadas.

Paciente	Idade	Sexo	Etiologia do Defeito	Localização Anatômica	Número de Cirurgias Realizadas
1	85	F	Carcinoma Basocelular Recidivado	Nariz Total + Malar Bilateral	1
2	60	M	Carcinoma Basocelular	Parede Nasal Lateral + Ponta Nasal + Malar + Lábio Superior	3
3	42	M	Congênito	Asa Nasal	4
4	71	M	Carcinoma Basocelular	Asa Nasal + Lábio Superior	3
5	80	M	Carcinoma Basocelular	Asa Nasal	3
6	73	M	Carcinoma Basocelular	Canto Interno + Pálpebra Inferior + Malar	2
7	78	M	Carcinoma Basocelular	Asa Nasal + Malar	3
8	52	M	Carcinoma Basocelular	Dorso Nasal + Ponta Nasal + Malar	2
9	66	F	Carcinoma Basocelular	Asa Nasal	2
10	67	M	Carcinoma Basocelular	Asa Nasal	3
11	82	M	Carcinoma Basocelular	Asa Nasal	2
12	66	F	Carcinoma Basocelular	Parede Lateral Órbita	1
13	60	M	Carcinoma Basocelular	Dorso Nasal + Ponta Nasal + Malar	3
14	84	F	Carcinoma Basocelular	Parede Lateral Nasal + Ponta Nasal + Malar	3
15	68	F	Carcinoma Basocelular	Ponta + Asas Nasais	3

M: Masculino; F: Feminino.

7. Use enxertos ósseos e cartilagosos primários e primários tardios para reconstrução tridimensional do suporte;
8. Reconstrua em unidades faciais;
9. Use estágios cirúrgicos intermediários como uma vantagem.

A teoria das subunidades é importante já que, apesar de não controlarmos nem a cicatrização nem prevenirmos cicatrizes, podemos selecionar a cor, textura e espessura do tecido doador; controlar o tamanho, formato e posição das incisões; e, criteriosamente, escolher e modificar tecidos doadores e receptores de forma a substituir de forma mais semelhante possível os defeitos, mantendo contornos e características esperadas para uma reconstrução bem sucedida³.

Durante centenas de anos, defeitos faciais foram reconstruídos com o uso do retalho frontal pediculado. Pelos estudos de Mangold, McCarthy e outros, as bases anatômicas do retalho foram descritas, permitindo modificações que foram responsáveis pelo aumento no seu alcance e na sua confiabilidade².

Em relação à sua vascularização, estudos recentes confirmam achados prévios de que a artéria supratrocLEAR é o suprimento axial do retalho, apesar de ramos menores como a artéria dorsal nasal (ramo da artéria angular) serem capaz de, isoladamente, garantir a perfusão do retalho².

A reconstrução de defeitos nasais complexos requer a reconstituição da mucosa nasal, do suporte osteocartilaginoso e da cobertura cutânea com cor, textura e contorno semelhantes à pele original, além da restauração da função respiratória nasal normal⁷.

O retalho frontal paramediano transfere tecido de forma confiável e eficiente, com mínima deformidade na área doadora, sendo a opção mais satisfatória esteticamente, tanto para o nariz como para a região frontal. A técnica permite que o cirurgião restabeleça uma cobertura fina e maleável a partir de um tecido frontal espesso em dois ou, preferencialmente, três estágios. O máximo de suprimento sanguíneo possível é mantido, ao se elevar o retalho em espessura total no primeiro tempo cirúrgico.

Refletindo-se a pele da cobertura, pode se criar todo um suporte cartilaginoso ou ósseo através de enxertos primários ou primários tardios (2º tempo cirúrgico). Nesse tempo intermediário, toda a cobertura é modificada de forma a definir as subunidades nasais. O forro deve ser fino, maleável e bem vascularizado. Geralmente, pode ser recriado através de retalhos mucosos intranasais, enxertos cutâneos ou o próprio retalho frontal dobrado na ponta. A técnica ainda permite a oportunidade de revisar imperfeições e maximizar o contorno das regiões distais mais estéticas do nariz antes da separação do pedículo vascular³.

O maior desafio na reconstrução de cavidades anoftálmicas é o desenho tridimensional que permita o posicionamento da prótese de forma natural e relativamente simétrica ao lado contralateral⁸. Existem diversos retalhos empregados para a reconstrução da região orbital (Figuras 7 a 10), entretanto, quando a perda de substância é praticamente total, as opções ficam mais restritas, e o retalho médio-frontal, mais uma vez, aparece como opção confiável⁹.

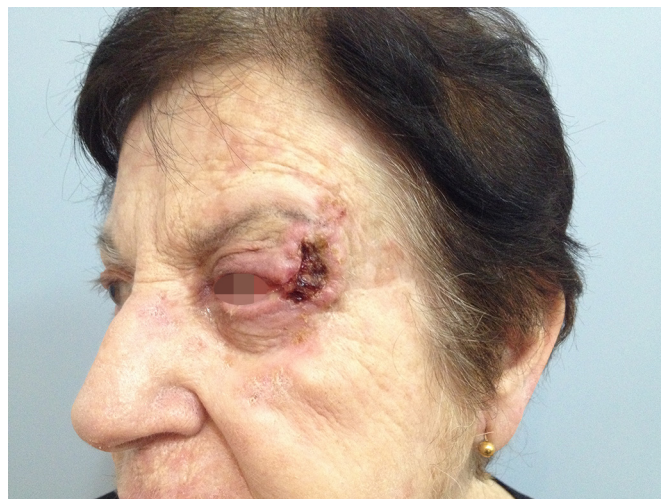

Figura 7. Carcinoma basocelular nasal orbital - pré-operatório. Aspecto pré-operatório de carcinoma basocelular nasal recidivado em região orbital com comprometimento de parede lateral de órbita e musculatura ocular extrínseca.

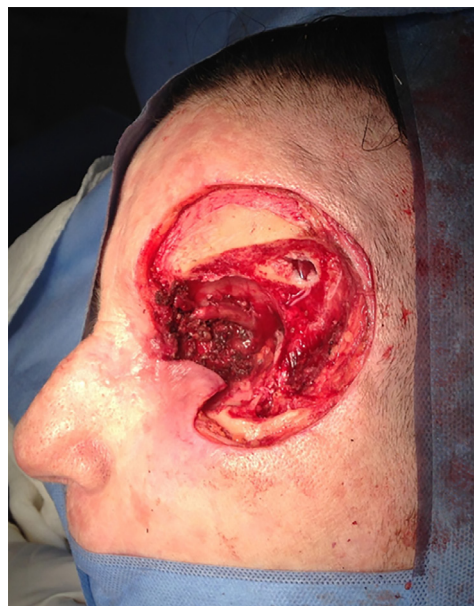

Figura 8. Carcinoma basocelular nasal orbital - defeito resultante.

Infelizmente, por questões oncológicas, o restabelecimento da cavidade anoftálmica permitindo o reparo protético não foi uma opção nos casos apresentados, sendo a preocupação principal apenas o fechamento dos defeitos cutâneos.

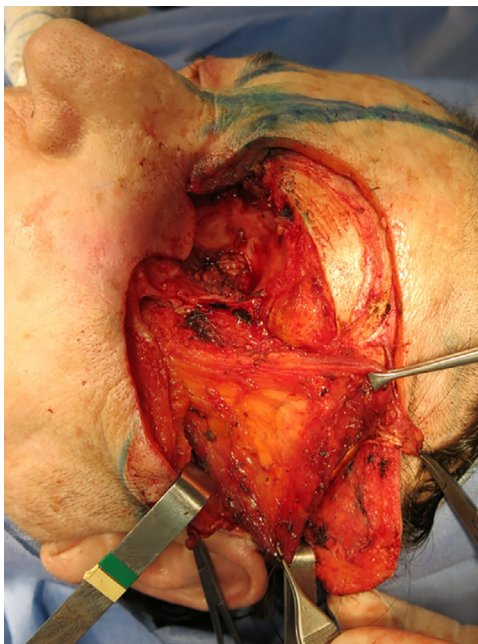


Figura 9. Carcinoma basocelular nasal orbital - retalho de músculo temporal para preenchimento da cavidade orbitária.

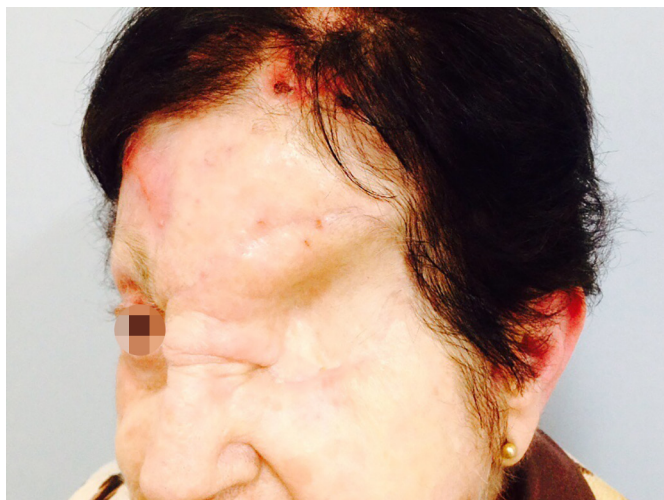

Figura 10. Carcinoma basocelular nasal orbital - pós-operatório. Pós-operatório de 1 ano após exérese de carcinoma basocelular nasal em região orbital que necessitou de exenteração de órbita por comprometimento de parede lateral orbital e musculatura ocular extrínseca.

CONCLUSÃO

As cirurgias de reconstrução facial necessitam de um planejamento pré-operatório meticuloso. Nesse sentido, algumas questões devem ser respondidas, incluindo o objetivo cirúrgico (simplesmente o fechamento do defeito ou restabelecimento próximo do inicial), a real deficiência de tecidos, se há necessidade de alterar

o defeito em tamanho, localização ou profundidade (conceito de subunidades), quantas etapas cirúrgicas provavelmente serão necessárias, quais áreas doadoras estão disponíveis e, principalmente, como modificá-las para o restabelecimento de cada camada anatômica deficiente o mais próximo possível do original¹⁰.

O retalho médio-frontal paramediano permite a transferência de tecido frontal de forma eficiente e confiável, com mínima deformidade na área doadora, possibilitando uma reconstrução esteticamente aceitável³.

Especificamente em relação à reconstrução nasal, apesar da disponibilidade de outros métodos, o retalho médio-frontal permanece como a melhor opção. Permite ao cirurgião o restabelecimento de uma cobertura maleável e semelhante ao tecido nasal em dois ou, preferencialmente, em três tempos cirúrgicos³.

COLABORAÇÕES

MJMC Análise e/ou interpretação dos dados; análise estatística; aprovação final do manuscrito; concepção e desenho do estudo; realização das operações e/ou experimentos; redação do manuscrito ou revisão crítica de seu conteúdo.

REFERÊNCIAS

1. Cintra HPL, Bouchama A, Holanda T, Jaimovich CA, Pitanguy I. Uso do retalho médio-frontal na reconstrução do nariz. *Rev Bras Cir Plást.* 2013;28(2):212-7.
2. Reece EM, Schaverien M, Rohrich RJ. The paramedian forehead flap: a dynamic anatomical vascular study verifying safety and clinical implications. *Plast Reconstr Surg.* 2008;121(6):1956-63.
3. Menick FJ. Nasal Reconstruction: Forehead Flap. *Plast Reconstr Surg.* 2004;113(6):100e-111e.
4. Menick FJ. A 10-year experience in nasal reconstruction with the three-stage forehead flap. *Plast Reconstr Surg.* 2002;109(6):1839-55.
5. Menick FJ. Defects of the nose, lip, and cheek: rebuilding the composite defect. *Plast Reconstr Surg.* 2007;120(4):887-98.
6. Menick FJ. Nasal Reconstruction. *Plast Reconstr Surg.* 2010;125(4):138e-150e.
7. Quintas RCS, Araújo GP, Medeiros Junior JHGM, Quintas LFFM, Kitamura MAP, Cavalcanti ELF, et al. Reconstrução nasal complexa: opções cirúrgicas numa série de casos. *Rev Bras Cir Plást.* 2013;28(2):218-22.
8. Yanaga H, Mori S. Eyelids and eye socket reconstruction using the expanded forehead flap and scapha composite grafting. *Plast Reconstr Surg.* 2001;108(1):8-16.
9. Passini AP, Agacy RO, Tissiani LAL, Albano AM. Reconstrução da pálpebra superior com retalho médio-frontal em tempo único associado a tarsorrafia lateral permanente. *Rev Bras Cir Plást.* 2009;24(2):252-5.
10. Menick FJ. Practical details of nasal reconstruction. *Plast Reconstr Surg.* 2013;131(4):613e-30e.

*Autor correspondente:

Mayra Joan Marins da Costa

Rua Real Grandeza, 108, sala 110 - Botafogo - Rio de Janeiro, RJ, Brasil

CEP 22281-034

E-mail: mayrajoan@uol.com.br