



Revisão da técnica de abdominoplastia com dissecação reduzida e fixação com pontos de Baroudi

A review of abdominoplasty technique with reduced dissection and fixation with Baroudi sutures

JULIO ALBERTO SONCINI ^{1*}
RICARDO BAROUDI ¹

■ RESUMO

Introdução: Um estudo retrospectivo foi realizado em 500 abdominoplastias tipo incisão transversal pubiana baixa, combinada com lipoaspiração de 2007 a 2014. Em todas, a dissecação do retalho cutâneo abdominal foi restrita, em que foram aplicados pontos de adesão em toda a extensão das regiões dissecadas. Foi ainda avaliado o uso ou não de drenos de sucção a vácuo. Em 33% dos casos não foram utilizados estes drenos e não foram também detectados sinais de seroma, comprovando a eficácia dos pontos de adesão. **Métodos:** Em todas as abdominoplastias a via de acesso foi da região pubiana transversal baixa estendida até o nível das espinhas ilíacas anterossuperiores bilateralmente, associada à lipoaspiração nas regiões dos flancos. Após a dissecação, plicatura dos músculos retos e ressecção dos excessos cutâneos, foram aplicados pontos de adesão em toda a extensão das regiões dissecadas. **Resultados:** A conduta com o uso sistemático dos pontos de adesão demonstrou ser eficaz, sem a necessidade do uso de drenos de qualquer natureza dada a inexistência de seroma em todos os casos operados. **Conclusão:** Nas abdominoplastias tipo pubiana transversal baixa, a dissecação limitada do retalho cutâneo estendida até o apêndice xifoide, associada a pontos de adesão e lipoaspiração concomitante, tem dispensado o uso de drenos a vácuo, sem a existência de seroma, além de determinar resultados gratificantes.

Descritores: Abdominoplastia; Lipoaspiração; Aderências teciduais; Drenagem por sucção; Seroma; Retalhos cirúrgicos.

Instituição: Hospital Nipo Brasileiro,
São Paulo, SP, Brasil.

Artigo submetido: 11/6/2012.
Artigo aceito: 15/4/2016.

Conflitos de interesse: não há

DOI: 10.5935/2177-1235.2016RBCP0027

¹ Sociedade Brasileira de Cirurgia Plástica, São Paulo, SP, Brasil.

■ ABSTRACT

Introduction: A retrospective study was carried out on 500 abdominoplasties with lower pubic transverse incision combined with liposuction, performed from 2007 to 2014. In all cases, the dissection of the abdominal skin flap was restricted, with adhesion sutures applied throughout the dissected regions. The use of vacuum suction drains was also evaluated. In 33% of cases, these drains were not used, but no signs of seroma were detected, proving the efficacy of adhesion sutures. **Methods:** In all abdominoplasties, the access route was the lower transverse pubic region extended up to the level of the anterior superior iliac spines bilaterally, combined with liposuction in the adjacent regions. After the dissection, plication of the rectus muscles, and resection of excess skin, adhesion sutures were applied throughout the dissected regions. **Results:** The systematic use of adhesion sutures was efficient, without the need to use drains, given the absence of seroma in all cases. **Conclusion:** In lower pubic transverse abdominoplasty, limited dissection of the cutaneous flap extended up to the xiphoid, combined with adhesion sutures and liposuction, avoided the use of vacuum drains; no seroma developed, and the results were good.

Keywords: Abdominoplasty; Liposuction; Tissue adherence; Suction drainage; Seroma; Surgical flaps.

INTRODUÇÃO

A região abdominal apresenta alterações estético-funcionais ao longo da vida, mais frequentes nas mulheres, decorrentes das gestações, variações de peso, sedentarismo, alimentação inadequada, hormônios, etc. Em particular durante a gestação, há o aumento do diâmetro abdominal pela báscula e flacidez dos músculos da bacia e dos músculos reto-abdominais e oblíquos, associados às alterações da elasticidade da pele¹.

A abdominoplastia é um procedimento efetivo e específico para a melhoria do contorno corporal. As técnicas têm sido aprimoradas pela associação da dissecação limitada do retalho cutâneo, dos pontos de adesão e da lipoaspiração no mesmo ato operatório, evitando-se ainda a deiscência de sutura, complicações como necroses de pele, hematoma e seroma.

O seroma é um problema ainda frequente e em algumas circunstâncias de difícil solução, com transtornos para o cirurgião e a paciente. O fator que leva ao aparecimento de seroma é o amplo espaço morto na área dissecada, com acúmulo de líquido serossanguinolento formando uma bolsa com uma pseudomembrana, apesar do uso de drenos e de curativos compressivos associado ao uso de cinta elástica.

O estudo retrospectivo está baseado em 501 abdominoplastias com lipoaspiração concomitante entre os anos de 2007 a 2014. Nas cirurgias foram utilizadas técnicas com pontos de adesão², dissecações cutâneas limitadas³, associadas à lipoaspiração no mesmo ato operatório²⁻⁵, além da utilização ou não de drenos de sucção a vácuo para prevenção de seroma.

OBJETIVO

O objetivo deste estudo é comparar o uso de drenos, dos pontos de adesão com a inexistência de hematoma e de seroma, além dos critérios de dissecação limitada no retalho cutâneo abdominal.

MÉTODOS

Foram avaliados pacientes, em sua maioria do sexo feminino, com faixa etária de 24 a 75 anos de idade, submetidas à abdominoplastia com dissecação limitada até a borda lateral da aponeurose dos músculos retos, pontos de adesão, além do uso ou não de drenos de sucção a vácuo, entre os anos de 2007 a 2014.

Foram registrados os dados referentes à identificação, datas das cirurgias, queixas pós-operatórias, presença de seroma diagnosticado por exame de ultra-sonografia^{6,7}. Os pacientes foram distribuídos em dois grupos, todos com dissecação cutânea econômica até os limites dos músculos retos: 1º com pontos de adesão e sem drenos e 2º com pontos de adesão com drenos.

Os pacientes foram avaliados inicialmente após o 4º dia pós-operatório e semanalmente. Os drenos, se utilizados, foram retirados quando o volume atingia menos de 30 ml/dia.

Técnica Cirúrgica

Demarcação cutânea das pacientes em posição ortostática e sem pré-anestésico (Figura 1). Sob condições

operatórias em decúbito ventral horizontal e anestesia geral com intubação endotraqueal, infiltração local dos flancos com Ringer Lactato a 38°C com adrenalina 1:500.000 nas áreas demarcadas. A lipoaspiração realizada com cânula de 3 a 4 mm tipo Mercedes⁸. A seguir, a paciente é posicionada em decúbito dorsal horizontal com a demarcação cutânea prévia na área para a abdominoplastia, tipo pubiana transversal baixa estendida até a espinha íliaca anterossuperior bilateralmente.

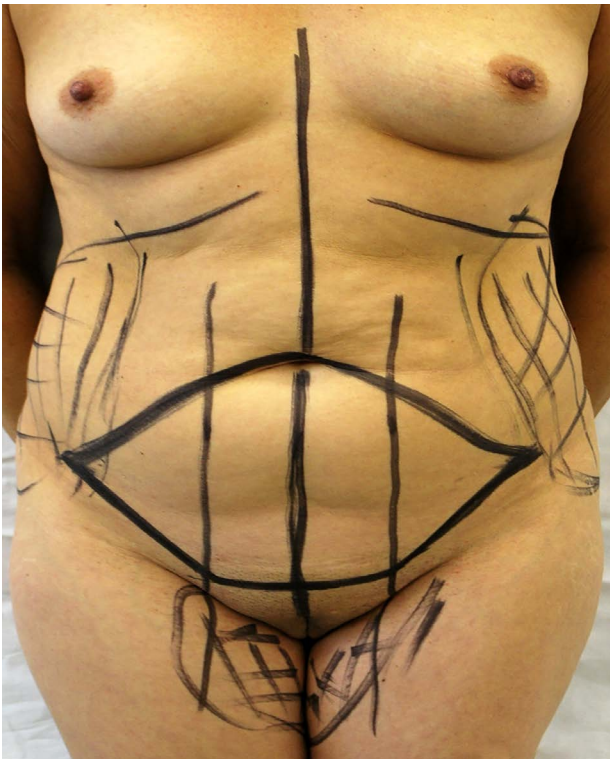


Figura 1. Demarcação cutânea em posição ortostática e sem pré-anestésico.

A dissecação do plano cutâneo desde o púbis até o xifoide é restrita à área da plicatura da aponeurose junto à borda externa dos músculos retos do abdome, com dissecação e liberação da cicatriz umbilical. Demarcação da linha xifopúbica com azul de metileno na linha média e plicatura com fio mononylon 2-0 da aponeurose dos músculos retos do abdome (Figuras 1 e 2). Esta sutura é realizada em único plano com pontos isolados.

Neste momento, a paciente em posição semifletida, tração caudal do retalho abdominal e avaliação da dissecação do retalho ser suficiente, se o orifício do umbigo atinge e o mesmo ultrapassa a região pubiana sem pregas ou afundamentos cutâneos. Ressecção dos excessos cutâneos e do tecido celular subcutâneo. Liberação e eversão do retalho cutâneo e aplicação dos pontos de adesão conforme a técnica descrita²⁻⁹.

Os pontos isolados de adesão fixam o retalho cutâneo na aponeurose do músculo reto-abdominal

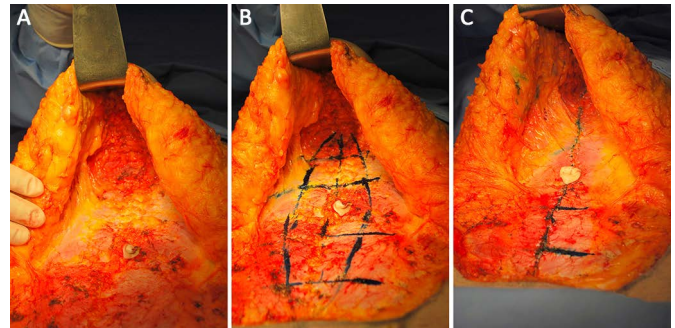


Figura 2. A: Dissecção do plano cutâneo do púbis até o xifoide. B: Demarcação da linha xifopúbica. C: Plicatura com fio mononylon 2-0.

com fio Vicryl 3-0, equidistantes 4 cm entre si, em linhas e colunas desde a apêndice xifoide até a região pubiana bilateralmente (Figura 3). A umbilicoplastia é realizada conforme técnica em estrela¹⁰, onde o coto cutâneo umbilical tem forma de triângulo e é fixado na aponeurose.

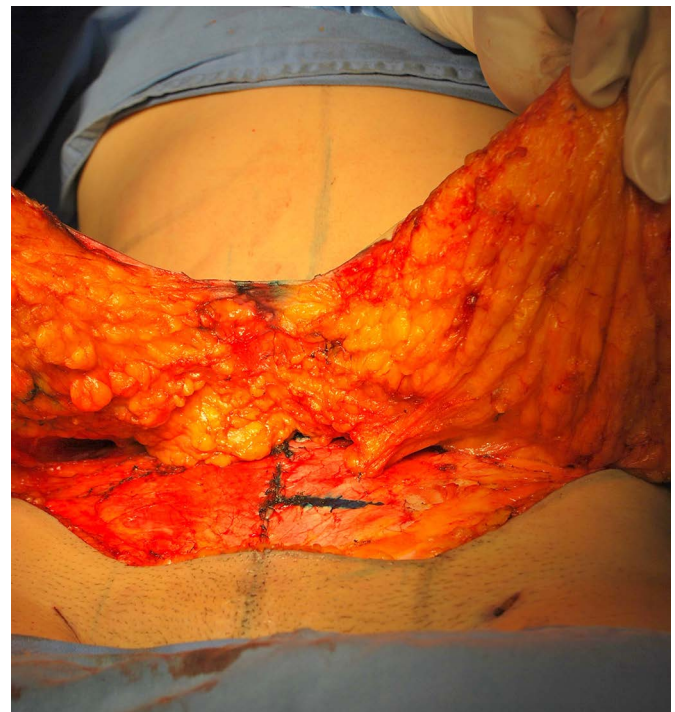


Figura 3. Retalho cutâneo na aponeurose do músculo reto-abdominal com fio Vicryl 3-0 equidistantes 4 cm.

A seguir, é realizada uma incisão no retalho cutâneo de descendo e também fixado na aponeurose, permitindo que a sutura fique na parte interna da cicatriz umbilical, evitando sua exposição. O ponto central do retalho é fixado na linha média do púbis e ressecção dos excessos cutâneos⁵.

Sutura por planos obedece todos os estratos da pele, inclusive a fáscia de Scarpa. Dreno a vácuo quando utilizado, é retirado quando o volume for menor que 30 ml/dia (Figura 4). Curativo com adesivo poroso

sobre a linha de sutura, chumaço de algodão e cinta elástica cobrindo toda a área operada desde o xifoide até o terço médio das coxas.

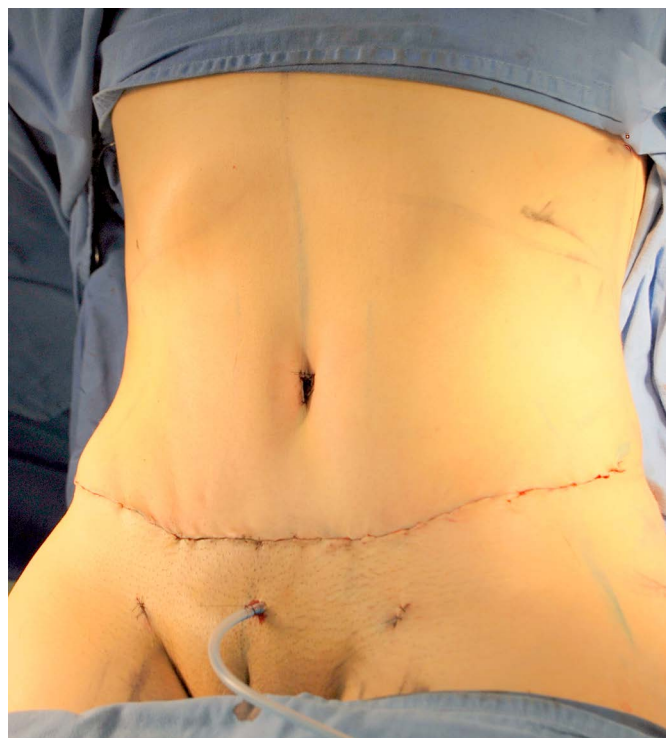

Figura 4. Dreno a vácuo quando for menor de 30 ml/dia.

RESULTADOS

Os pacientes foram divididos por ano em que foram submetidos a cirurgia, com dissecação reduzida do retalho cutâneo³, fixação do retalho², lipoaspiração e com utilização ou não de drenos. Todas as cirurgias foram realizadas pela mesma equipe, no Hospital Nipo-Brasileiro, em São Paulo, SP (Figuras 5 a 8).

2007 - 56 pacientes

Abdominoplastia + lipoaspiração - 56 sexo feminino

Utilizado pontos de fixação, dissecação reduzida.

Ausência de seroma: 27% com dreno 52% sem dreno

Presença de seroma: 10% com dreno 11% sem dreno

2008 - 64 pacientes

Abdominoplastia + lipoaspiração - 63 sexo feminino e 1 sexo masculino

Utilizados pontos de fixação, dissecação reduzida.

Ausência de seroma: 17% com dreno 31% sem dreno

Presença de seroma: 34% com dreno 18% sem dreno

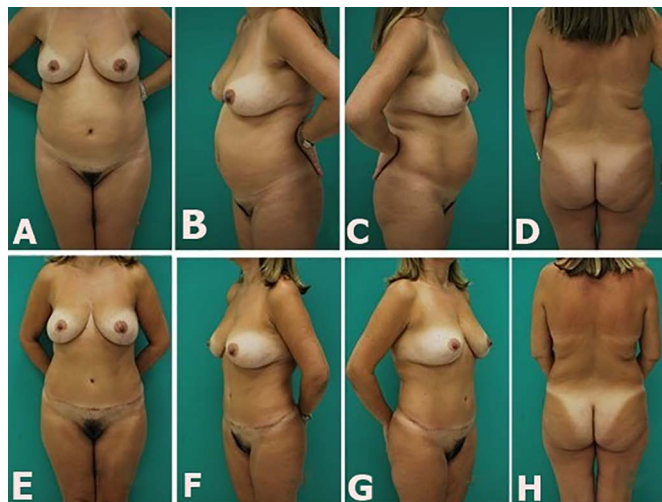


Figura 5. Abdominoplastia - (A, B, C e D) pré-operatório; (E, F, G e H) pós-operatório.

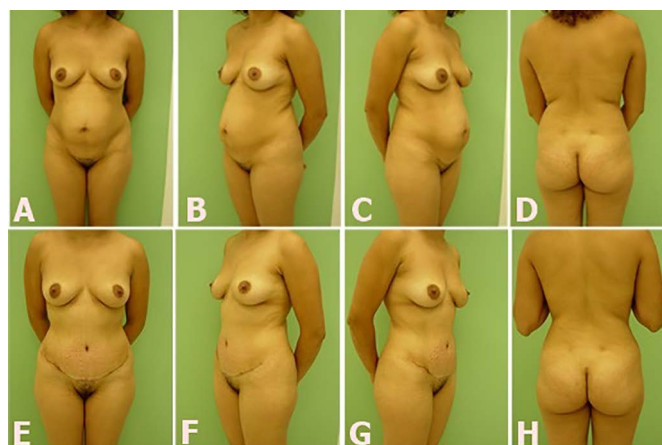


Figura 6. C.L., 30 anos, abdominoplastia e lipoaspiração. (A, B, C e D) pré-operatório; (E, F, G e H) pós-operatório 14 meses.

2009 - 60 pacientes

Abdominoplastia + Lipoaspiração - 58 sexo feminino e 2 do sexo masculino

Utilizado pontos de fixação, dissecação reduzida.

Ausência de seroma: 43% com dreno 29% sem dreno.

Presença de seroma: 18% com dreno 10% sem dreno

2010- 72 pacientes

Abdominoplastia + lipoaspiração - 72 sexo feminino

Utilizado pontos de fixação, dissecação reduzida.

Ausência de seroma: 42,2% com dreno 25,9% sem dreno

Presença de seroma: 21,9% com dreno 10% sem dreno

2011 - 74 pacientes

Abdominoplastia + lipoaspiração - 73 sexo feminino e 1 sexo masculino

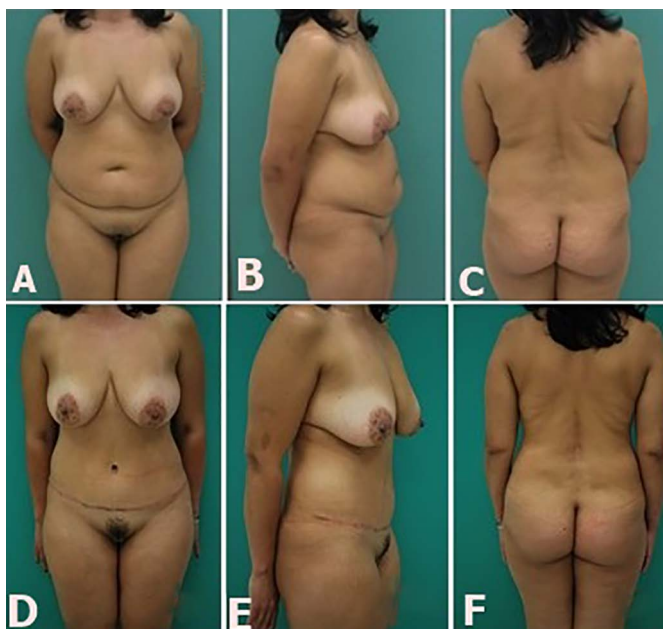


Figura 7. M.S., 38 anos, abdominoplastia e lipoaspiração. (A, B e C) pré-operatório; (D, E e F) pós-operatório 11 meses.

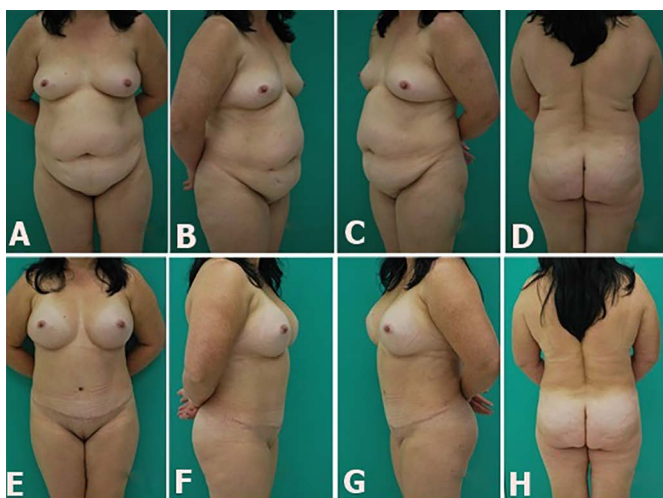


Figura 8. M.L., 40 anos, abdominoplastia e lipoaspiração com mamoplastia concomitante. (A, B, C e D) pré-operatório; (E, F, G e H) pós-operatório 7 meses.

Utilizado pontos de fixação, dissecação reduzida.
Ausência de seroma: 34,48% com dreno 49,29% sem dreno.
Presença de seroma: 16,23% com dreno 0% sem dreno

2012- 66 pacientes

Abdominoplastia + lipoaspiração - 66 sexo feminino
Utilizado pontos de fixação, dissecação reduzida.
Ausência de seroma: 60,60% com dreno 33,33% sem dreno.
Presença de seroma: 6,07% com dreno 0% sem dreno

2013 - 53 pacientes

Abdominoplastia+ lipoaspiração - 52 sexo feminino e 1 sexo masculino
Utilizado pontos de fixação, dissecação reduzida.
Ausência de seroma: 82% com dreno 15% sem dreno
Presença de seroma: 3% com dreno 0% sem dreno

2014 - 55 pacientes

Abdominoplastia+ lipoaspiração- 50 sexo feminino e 5 sexo masculino
Utilizado pontos de fixação, dissecação reduzida.
Ausência de seroma: 80% com dreno 20% sem dreno
Presença de seroma: 0% com dreno 0% sem dreno

CONCLUSÃO

Os pontos de fixação no retalho provaram ser eficientes para a prevenção de seroma. A utilização de dreno de aspiração não diminuiu a incidência de seroma no presente estudo. A associação das técnicas de abdominoplastia com dissecação reduzida e lipoaspiração auxiliou no refinamento dos resultados.

COLABORAÇÕES

JAC Concepção do projeto; execução da pesquisa; análise e/ou interpretação dos dados; realização das operações e/ou experimentos e aprovação; redação do manuscrito; final da versão a ser publicada.

RB Redação do manuscrito e revisão crítica de seu conteúdo; aprovação final do manuscrito.

AGRADECIMENTOS

Lilian R Nóbrega Marques; Angela Kuninari; Dr. Heitor Yassuda; Dr. Masashi Munechika.

REFERÊNCIAS

- Montenegro CAB, Rezende Filho J. O Mecanismo do parto. In: Montenegro CAB, Rezende Filho J. Obstetrícia Fundamental. 3º Ed. Rio de Janeiro: Guanabara Koogan; 1980. p.183-9.
- Baroudi R, Ferreira CA. Seroma: how to avoid it and how to treat it. *Aesthetic Surg J.* 1998;18(6):439-41.
- Saldanha OR, De Souza Pinto EB, Mattos WN Jr, Pazetti CE, Lopes Bello EM, Rojas Y, et al. Lipoabdominoplasty with selective and safe undermining. *Aesth Plastic Surg.* 2003;27(4):322-7. PMID: 15058559
- Saldanha O. Lipoabdominoplastia. Rio de Janeiro: Di-Livros; 2004.
- Avelar J. Fat suction versus abdominoplasty. *Aesth Plast Surg.* 1985;9(4):265-75.
- Stocchero IN. Ultrasound and seromas. *Plastic Reconstr Surg.* 1993;91(1):198. PMID: 8416535

7. Nahas FX, Ferreira LM, Ghelfond C. Does quilting suture prevent seroma in abdominoplasty? *Plastic Reconstr Surg.* 2007;199(3):1060-6.
8. Pollock H, Pollock T, Progressive tension sutures: a technique to reduce local complications in abdominoplasty. *Plast Reconstr Surg.* 2000;105(7):2583-8.
9. Matarasso A. Liposuction as an adjunct to a full abdominoplasty revisited. *Plast Reconstr Surg.* 2000;106(5):1203-5.
10. Avelar J. Cicatriz umbilical: da sua importância e da técnica de confecção nas abdominoplastias. *Rev Bras Cir.* 1979;69(1/2):41-52.

***Autor correspondente:**

Julio Alberto Soncini

Rua Josefina Mandotti, 340 cj 54 - Jardim Maia-Guarulhos - São Paulo, SP, Brasil
CEP 07115-080

E-mail: jasoncini@uol.com.br