



Reparação da parede abdominal com tela dupla de polipropileno e poliglicaprone pós-retalho TRAM em reconstrução mamária

Abdominal wall repair with double-mesh polypropylene/polyglycaprone after TRAM flap surgery for breast reconstruction

EVELYNE GABRIELA SCHMALTZ
CHAVES MARQUES¹

JOÃO LUIS GIL JORGE²

CAMILA ZIRLIS NAIF DE ANDRADE³

MARCELO FELIX DA SILVA⁴

JAYME ADRIANO FARINA JUNIOR⁵

RESUMO

Introdução: A reparação da parede abdominal após reconstrução mamária com retalho TRAM representa um desafio para o cirurgião, ainda sem consenso na literatura em relação à melhor técnica. O objetivo deste estudo foi avaliar a eficiência da tela Ultrapro® em dois planos anatômicos distintos para reparação da parede abdominal pós-retalho TRAM. **Método:** Um estudo retrospectivo foi realizado por meio da revisão de prontuários de 24 pacientes submetidas à reconstrução de mama com retalho TRAM pediculado e reparo da área doadora abdominal com tela dupla de polipropileno e poliglicaprone - Ultrapro® pela Divisão de Cirurgia Plástica do HCFMRP-USP. Foram avaliados fatores de risco para hérnias ou abaulamentos abdominais, momento da reconstrução de mama; complicações pós-operatórias, incluindo hérnias ou abaulamentos abdominais, e tempo de seguimento pós-operatório. **Resultados:** Do total de 24 pacientes com idade média de 51 anos, 10 (41,6%) apresentavam alguma comorbidade. Em 95,8% das pacientes a reconstrução mamária foi tardia e o retalho TRAM foi unipediculado em 58,4% dos casos. As complicações pós-operatórias mais frequentes foram deiscência de sutura (25%) e seroma (21%). Duas pacientes (8,4%) tiveram diagnóstico de hérnia abdominal e três pacientes (12,5%) apresentaram abaulamento abdominal. O tempo de seguimento pós-operatório variou de 5 a 48 meses (média 23,4 meses, DP: 13,28). **Conclusão:** O uso da tela híbrida Ultrapro® em dois planos anatômicos demonstrou ser mais uma alternativa para o reparo da parede abdominal pós retalho TRAM em reconstrução mamária, com baixa morbidade da área doadora abdominal e índices de complicações semelhantes aos dados da literatura.

Descritores: Reconstrução mamária; Hérnia abdominal; Tela sintética; Retalho TRAM; Mastectomia.

Instituição: Hospital das Clínicas da
Faculdade de Medicina de Ribeirão Preto -
Universidade de São Paulo (HCFMRP-USP).

Artigo submetido: 2/1/2014.

Artigo aceito: 31/8/2014.

DOI: 10.5935/2177-1235.2014RBCP0095

¹Médica residente - Médica(o) residente do segundo ano de Cirurgia Plástica do Hospital das Clínicas da Faculdade de Medicina de Ribeirão Preto - Universidade de São Paulo (HCFMRP-USP).

²Médico residente - Médica(o) residente do segundo ano de Cirurgia Plástica do Hospital das Clínicas da Faculdade de Medicina de Ribeirão Preto - Universidade de São Paulo (HCFMRP-USP).

³Médica residente - Médica(o) residente do segundo ano de Cirurgia Plástica do Hospital das Clínicas da Faculdade de Medicina de Ribeirão Preto - Universidade de São Paulo (HCFMRP-USP).

⁴Médico assistente. - Médico assistente da Divisão de Cirurgia Plástica do Hospital das Clínicas da Faculdade de Medicina de Ribeirão Preto - Universidade de São Paulo (HCFMRP-USP).

⁵Doutor, Titular da SBCEP e SBQ - Chefe Da Divisão De Cirurgia Plástica HCFMRP-USP

■ ABSTRACT

Introduction: The repair of the abdominal wall after breast reconstruction with a transverse rectus myocutaneous (TRAM) flap is a challenge for the surgeon, and there is still no consensus in the literature about which is the best technique. The objective of this study is to evaluate the efficiency of the Ultrapro® mesh in two different anatomical planes for the repair of the abdominal wall after TRAM flap surgery. **Method:** This is a retrospective study conducted through a medical records review of 24 patients who underwent breast reconstruction with a pedicle TRAM flap, and repair of abdominal donor site with a dual mesh of polypropylene and polyglecaprone – Ultrapro, at the Plastic Surgery Division of the Clinics Hospital of the Medicine Faculty of Ribeirão Preto – University of São Paulo. We evaluated the risk factors for abdominal hernias or bulges, time of breast reconstruction, postoperative complications (including abdominal hernias or bulges), and postoperative follow-up. **Results:** Of the 24 patients with a mean age of 51 years, 10 (41.6%) had a comorbidity. In 95.8% of the patients, breast reconstruction was late; the TRAM flap was a single pedicle in 58.4% of cases. The most frequent postoperative complications were suture dehiscence (25%) and seroma (21%). Two patients (8.4%) were found to have abdominal hernia, and three patients (12.5%) had abdominal bulging. The postoperative follow-up ranged from 5 to 48 months (average, 23.4 months, SD = 13.28). **Conclusion:** The use of the Ultrapro hybrid mesh at two anatomical planes proved to be an alternative for the repair of the abdominal wall after TRAM flap surgery for breast reconstruction, with low morbidity of the abdominal donor site and complication rates similar to literature data.

Keywords: Breast reconstruction; Abdominal hernia; Synthetic mesh; TRAM flap; Mastectomy.

INTRODUÇÃO

Descrito inicialmente por Holmstron em 1979¹ e popularizado por Hartrampf et al. em 1982², o retalho miocutâneo transverso do reto abdominal (TRAM) difundiu-se amplamente ao longo das últimas décadas, sendo considerado padrão ouro para reconstrução de mama com tecidos autólogos devido seus excelentes e duradouros resultados estéticos.

A evolução das técnicas de reconstrução mamária não foi capaz de eliminar completamente a morbidade da área doadora, representada pelo desenvolvimento de hérnias, abaulamentos e assimetrias no contorno corporal. Neste contexto, a reparação da parede abdominal representa um desafio para o cirurgião, ainda sem consenso na literatura em relação à melhor técnica^{3,4}. As alternativas de tratamento da área doadora do retalho TRAM incluem a preservação de estruturas da parede abdominal, retalhos locais e uso de telas sintéticas em uma ou mais camadas⁵.

Atualmente, existem no mercado inúmeros tipos de tela, que diferem em relação ao material, textura, dimensão dos poros, peso, elasticidade, reação tecidual, biocompatibilidade e absorção⁶⁻⁸. Vários estudos foram desenvolvidos para avaliar a tela ideal e a melhor técnica de implantação⁹⁻¹¹. A tela ideal deve restaurar a função abdominal, integrar-se fisiologicamente à parede abdominal com o máximo de biocompatibilidade,

minimizando complicações tais como infecção, dor crônica, abaulamentos e hérnias, e ser facilmente manuseável.

As telas comercializadas podem ser classificadas em telas de alto peso, com poros reduzidos, e em telas de baixo peso, com poros largos, maiores que 1mm, elasticidade de 20-35% e força tênsil de no mínimo 16N/cm, além de telas híbridas, com componentes absorvíveis e inabsorvíveis.

Estudos recentes revelam que telas porosas de baixo peso foram projetadas para mimetizar a fisiologia da parede abdominal força tênsil adaptada para tecidos locais e menor superfície de contato, o que diminui reações de corpo estranho e permite formação de cicatrizes mais flexíveis a longo prazo. A elasticidade similar à parede abdominal garante melhor qualidade quanto ao reparo fisiológico da mesma, propiciando ainda maior conforto¹².

A tela de polipropileno e poliglecaprone - Ultrapro® consiste em uma tela de baixo peso e poros largos, maiores que 3mm, com componente absorvível - Monocryl® (poliglecaprone 25) e inabsorvível - Prolene® (Polipropileno). Estudos clínicos demonstram resultados satisfatórios e encorajadores para a utilização deste material no reparo de hérnias¹², porém após extensa pesquisa na base de dados do Pubmed- Medline, não encontramos na literatura relatos sobre o uso da tela dupla híbrida de polipropileno e poliglecaprone em reparação de parede abdominal pós-retalho TRAM.

OBJETIVO

O objetivo deste estudo foi avaliar a eficiência da tela dupla híbrida de polipropileno e poliglecaprone, em dois planos anatômicos distintos, para reparação da parede abdominal pós-retalho TRAM em pacientes submetidas à reconstrução mamária.

MÉTODO

Um estudo retrospectivo foi realizado por meio da revisão de prontuários de 24 pacientes submetidas à reconstrução de mama imediata ou tardia, com retalho TRAM pediculado e reparo da área doadora abdominal com tela dupla de polipropileno e poliglecaprone - Ultrapro®. As pacientes foram operadas pela Divisão de Cirurgia Plástica do Hospital das Clínicas da Faculdade de Medicina de Ribeirão Preto da Universidade de São Paulo (HCFMRP-USP) no período de março de 2008 a novembro de 2012. O estudo foi aprovado pelo Comitê de Ética e Pesquisa da referida instituição.

Foram avaliados os fatores de risco para hérnias ou abaulamentos abdominais tais como obesidade (Índice de Massa Corporal – IMC $>30\text{kg/m}^2$), comorbidades (Diabetes mellitus, tabagismo, Doença Pulmonar Obstrutiva Crônica - DPOC, constipação intestinal desnutrição) e cicatrizes cirúrgicas abdominais prévias. Ainda foram avaliados - o momento da reconstrução de mama (imediata ou tardia); presença ou não de tratamentos neoadjuvantes e adjuvantes; intercorrências ou complicações pós-operatórias, incluindo desenvolvimento de hérnias ou abaulamentos abdominais; tempo cirúrgico, período de permanência hospitalar e do dreno; tempo de seguimento pós-operatório e necessidade de procedimentos cirúrgicos adicionais na área doadora abdominal. Finalmente foi avaliada a documentação no prontuário quanto ao grau de satisfação manifestado pelas pacientes do ponto de vista estético e funcional, considerando o impacto ocasionado nas suas atividades cotidianas.

Ultrassonografia de parede abdominal foi utilizada para confirmar a presença de hérnia ou abaulamento diante da suspeição clínica.

Descrição Da Técnica Cirúrgica

A reparação da parede abdominal pós TRAM, padronizada pela Divisão de Cirurgia Plástica do HCFMRPUSP e realizada nas 24 pacientes deste estudo, consiste na aproximação da aponeurose anterior do músculo reto abdominal com pontos simples utilizando mononylon 2-0, restando somente o defeito para o posterior reforço da parede com a tela. Em seguida é realizada a fixação da tela de polipropileno e poliglecaprone (Ultrapro® -Ethicon, Bridgewater, NJ – Estados Unidos) em dois planos anatômicos.

A primeira tela, de formato retangular quando realizado o retalho TRAM monopediculado, é alocada na área doadora do músculo reto abdominal no sentido longitudinal, no espaço entre a aponeurose anterior e a posterior (Figura 2).

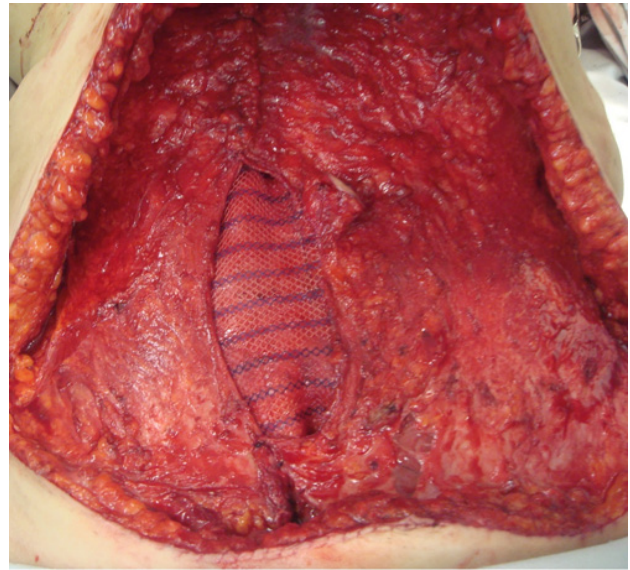


Figura 2. Foto do transoperatório demonstrando a primeira tela posicionada na área doadora do músculo reto abdominal direito.

Quando realizado o retalho TRAM bipediculado a tela colocada neste mesmo espaço tem o formato da letra “H”. Uma segunda tela, mais ampla, é posicionada no abdome inferior sobre a aponeurose anterior e a área de ausência da mesma (provocada pela sua inclusão no retalho), encobrin-do a primeira tela. Em seguida, é fixada com pontos simples de nylon 2-0 na linha Alba, lateralmente na área do tendão conjunto e na junção da borda lateral do reto abdominal, e o bordo medial do músculo oblíquo externo (Figura 3).

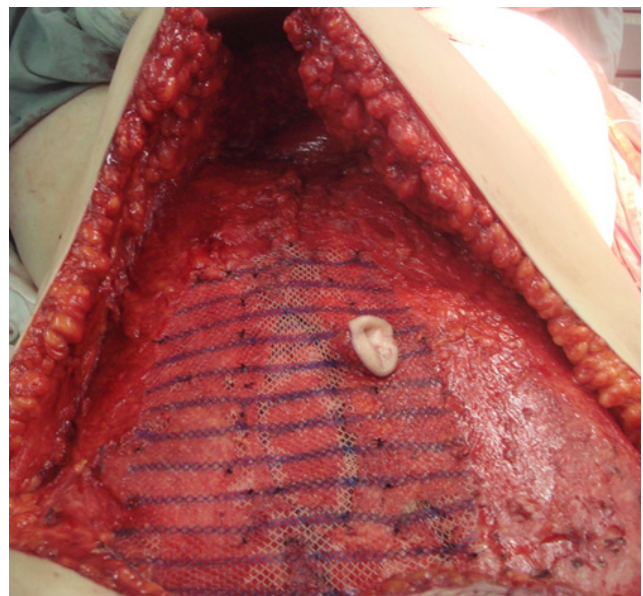


Figura 3. Foto do transoperatório demonstrando a segunda tela posicionada e fixada sobre a aponeurose anterior e a área do defeito.

RESULTADOS

Do total de 24 pacientes, com idade média de 51 anos, 10 (41,6%) apresentavam alguma comorbidade (Tabela 1), e 15 (62,5%) cicatrizes abdominais prévias (Pfannenstiel, Mc Burney e medianas). Nenhuma paciente era tabagista e/ou desnutrida. O Índice de Massa Corporal (IMC) variou de 21,6 a 33,8 kg/m², com média de 26,3 kg/m² ± 2,6. Duas pacientes (8,33%) apresentavam IMC superior a 30 kg/m². (Tabela 2).

Tabela 1 - Distribuição do número de pacientes conforme comorbidades e cirurgias abdominais prévias.

	N (%)
HAS	2(8,4)
DM	1(4,2)
Tabagismo	0(0)
Constipação intestinal	1(4,2)
Cirurgias abdominais prévias	15(62,5)
Outros	6(25)

HAS: Hipertensão Arterial Sistêmica, **DM:** Diabetes Mellitus, N: número de pacientes.

Tabela 2 - Distribuição do número de pacientes conforme o índice de massa corporal (IMC).

IMC (Kg/m ²)	Classificação segundo OMS	N (%)
< 18	Abaixo do normal	0
18,5 – 24,9	Normal	07 (29,17%)
25 – 29,9	Sobrepeso	15 (62,50%)
30-34,9	Obesidade grau I	02 (8,33%)
35-39,9	Obesidade grau II	0
≥ 40	Obesidade grau III	0
21,6 a 33,8		
Média 26,3		24 (100%)
3 (DP=2,6)		

OMS: Organização Mundial da Saúde; N: número de pacientes.

Em 15 pacientes (62,5%) a mastectomia foi à esquerda. Onze pacientes (45,8%) foram submetidas à hormonioterapia, 15 (62,5%) a quimioterapia e 17 (62,5%) a radioterapia em algum momento do tratamento.

Houve predomínio da reconstrução mamária tardia

(95,8%). Em quatro casos (16,7%) foi realizado o retalho TRAM unipediculado ipsilateral, em 10 (41,7%) o retalho TRAM unipediculado contralateral e em 10 (41,7%) o retalho TRAM bipediculado. Em 15 pacientes (62,5%) foram realizadas cirurgias prévias de autonomização do retalho.

O tempo cirúrgico médio foi de 4,6 horas, variando de 2,5 a 8h. O tempo de internação hospitalar variou de 2 a 8 dias, média de 4 dias e o período de permanência do dreno abdominal variou de 4 a 21 dias, tempo médio de 8 dias.

As complicações pós-operatórias mais frequentes foram deiscência de sutura (25%) e seroma (21%), conforme demonstrado na Figura 1.

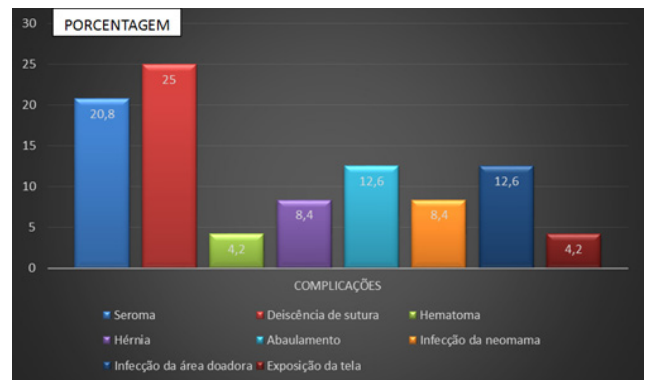

Figura 1 - Distribuição do percentual de complicações pós-operatórias.

Dois pacientes (8,4%) tiveram diagnóstico clínico e radiológico de hérnia abdominal, uma no quarto mês de pós-operatório e outra no décimo quarto mês; ambas submetidas à reconstrução mamária tardia com TRAM unipediculado contralateral. Três pacientes (12,5%) apresentaram abaulamento abdominal diagnosticado no quinto, décimo segundo e vigésimo mês pós-operatório. Uma delas foi submetida à reconstrução mamária com TRAM bipediculado e as demais com TRAM unipediculado contralateral.

Em quatro casos (16,7%) foram realizados procedimentos cirúrgicos complementares na área doadora abdominal, sendo duas hernioplastias (8,4%), uma correção do abaulamento abdominal e uma retirada parcial de tela infectada, com resutura de parede.

O tempo de seguimento pós-operatório variou de 5 a 48 meses (média: 23,4 meses, ± 13,28). Setenta e nove por cento das pacientes consideraram o resultado estético ótimo, sendo que 16% o consideraram bom, 4,2% regular e nenhuma o considerou ruim.

DISCUSSÃO

O retalho miocutâneo transverso do músculo reto abdominal (TRAM), na reconstrução mamária pós-mastectomia, é considerado padrão-ouro, e conquistou grande aceitação entre os cirurgiões por promover excelentes e duradouros

resultados estéticos em um único procedimento, sem a necessidade de implantes mamários. Entretanto, a morbidade que envolve a área doadora abdominal ainda é uma preocupação. Kroll e Marchi relataram uma incidência de fraqueza da parede abdominal superior a 40%¹³, e a incidência de alterações do contorno abdominal alcança 16,7% segundo Souto *et al*¹⁴.

A reconstrução da parede abdominal deve restabelecer seu componente estrutural e funcional de forma estável e sem tensão. O emprego da tela sintética no reforço da parede abdominal reduz a incidência de complicações como as hérnias e abaulamentos^{3, 15, 16}.

Várias telas sintéticas são comercializadas e diferem entre si em relação ao material, textura, dimensão de poros, elasticidade, reação tecidual, biocompatibilidade e absorção. A resposta individual a cada tipo de tela é variável, o que pode contribuir para complicações diversas tais como seromas, dor crônica ou infecções¹⁷.

As telas clássicas consideradas de primeira geração têm alta densidade e poros reduzidos. As telas de segunda geração, dentre elas a de polipropileno e poliglecaprone - Ultrapro®, apresentam melhor elasticidade, maior conforto na área doadora abdominal, menor reação de corpo estranho, cicatrizes mais flexíveis com impacto positivo na qualidade de vida do paciente, mimetizando as propriedades fisiológicas da parede abdominal. Além disso, estão relacionadas à menor resposta inflamatória, menor incidência de dor crônica e menores taxas de recorrência, em se tratando de hérnias. Há poucos estudos clínicos que abordam o uso deste material no tratamento das hérnias, apesar dos resultados satisfatórios descritos¹². Não encontramos relatos sobre o uso da tela dupla híbrida de polipropileno e poliglecaprone em reparação de parede abdominal pós-retalho TRAM.

Segundo a literatura, a incidência de hérnias e abaulamentos após reconstrução mamária com TRAM atinge cerca de 10% com o emprego de tela inabsorvível^{16, 19}, e 55% com o emprego da tela Parietex Progrid em plano anatômico único²⁰. Souto *et al* relataram redução das deformidades abdominais com o uso da tela dupla de polipropileno, obtendo incidência de hérnias e abaulamentos de 16,7%¹⁴. No presente estudo, com o uso da tela dupla híbrida de polipropileno e poliglecaprone - Ultrapro® para a reparação da parede abdominal pós TRAM, foi observada uma incidência de hérnia de 8,4% e de abaulamento de 12,5%.

Também a incidência de infecção (12,5%) e de exposição da tela (4,2%) encontrada neste estudo foi semelhante ao descrito na literatura científica, variando de 0 a 11,8% e 1,5 a 4%, respectivamente^{15, 16, 19}.

CONCLUSÃO

O uso da tela híbrida de polipropileno e poliglecaprone - Ultrapro® em dois planos anatômicos demonstrou ser mais uma alternativa para o reparo da parede abdominal pós-retalho TRAM em reconstrução mamária, com baixa

morbidade e maior conforto das pacientes na área doadora abdominal. Os índices de complicações foram semelhantes aos dados da literatura, e estudos posteriores poderão corroborar para a sua maior aplicabilidade no reforço da parede abdominal pós TRAM.

REFERÊNCIAS

- Holmström H. The free abdominoplasty flap and its use in breast reconstruction: an experimental study and clinical casereport. *Scand J Plast Reconstr Surg.* 1979; 13:423-7.
- Hartrampf CR Jr, Scheffan M, Black P. Breast reconstruction with a transverse abdominal island flap. *Plast Reconstr Surg.* 1982; 69:216-25.
- Kroll SS, Schusterman MA, Reece GP, Miler MJ, Geoffrey R, Evans G. Abdominal wall strength, bulging and hernia after TRAM flap breast reconstruction. *Plast Reconstr Surg.* 1995; 96(3):616-9.
- Rossetto LA, Ablá LEF, Vidal R, Garcia EB, Gonzalez RJ, Gebrim LH *et al*. Factors associated with hernia and bulge formation at the donor site of the pedicled TRAM flap. *Eur J Plast Surg.* 2010;33: 203-8.
- Oliveira Jr FC, Melega JM, Pinheiro AS, Destro C, Maciel PJ. Comparação entre a utilização da tela de Marlex em um e dois planos para a reconstrução da parede abdominal pós-TRAM. *Tórax e Tronco.* 2010; Suppl 25(3):49.
- Schug-Paß C, Tamme C, Sommerer F, Lippert H, Köckerling F. A lightweight, partially absorbable mesh (Ultrapro) for endoscopic hernia repair: experimental biocompatibility results obtained in porcine model. *Surg Endosc.* 2007;22:1100-6.
- Junge K, Rosch R, Krones CJ, Klinge U, Mertens PR, Lynen P, Schumpelick V, Klosterhalfen B. Influence of polyglecaprone 25 (Monocryl) supplementation on biocompatibility of a polypropylene mesh for hernia repair. *Hernia.* 2005;9:212-7.
- SchugPaß C, Tamme C, Köckerling F. A lightweight polypropylene mesh (TiMesh) for laparoscopic intraperitoneal repair of abdominal wall hernias: comparison of biocompatibility with the Dual mesh in an experimental study using the porcine model. *Surg Endosc.* 2006;20:402-9.
- Weyhe D, Belyaev O, Müller C, Meurer K, Bauer KH, Papapostolou G, Uhl W. Improving outcomes in hernia repair by the use of light meshes – a comparison of different implant constructions based on a critical appraisal of the literature. *World J Surg.* 2007;31:234-44.
- Klosterhalfen B, Klinge U, Schumpelick V. Functional and morphological evaluation of different polypropylene-mesh modifications for abdominal wall repair. *Biomaterials.* 1998;19:2235-46.
- Klosterhalfen B, Junge K, Klinge U. The lightweight and large porous mesh concept for hernia repair. *Expert Rev Med Device.* 2005;2:103-17.
- Holzheimer RG. First results of Lichtenstein hernia repair with Ultrapro-mesh as cost saving procedure-quality control combined with a modified quality of life questionnaire (SF-36) in a series of ambulatory operated patients. *Eur J Med Res.* 2004;9:323-7.

13. Kroll SS, Marchi M. Comparison of strategies for preventing abdominal-wall weakness after TRAM flap breast reconstruction. *Plast Reconstr Surg.* 1992; 89:1045.
14. Souto LRM, Cardoso LAA, Claro BM, Peres MAO. Double-mesh technique for correction of abdominal hernia following mammary reconstruction carried out with bipediced TRAM flap and the primary closing of the donor area by using a single polipropylene mesh. *Aesth Plast Surg.* 2001;35:184-191.
15. Zienowicz RJ, May JWJr. Hernia prevention and aesthetic contouring of the abdomen following TRAM flap breast reconstruction by the use of polypropylene mesh. *Plast Reconstr Surg.* 1995;96:1346.
16. Moscona RA, Ramon U, Toledano H, Barzilay G. Use of synthetic mesh for the entire abdominal wall after TRAM flap transfer. *Plast Reconstr Surg.* 1998; 101:706-10.
17. Seiler C, Baumann P, Kienle P, Kuthe A, Kuhlitz J, Engemann R et al. A randomised, multi-centre, prospective, double blind pilot-study to evaluate safety and efficacy of the non-absorbable Optilene® Mesh Elastic versus the partly absorbable Ultrapro® Mesh for incisional hernia repair. *BMC Surgery.* 2010; 10:21.
18. Ramirez OM, Ruas E, Dellon AL. **Components separation method** for closure of abdominal wall defects: an anatomic and clinical study. *Plast Reconstr Surg.* 1990; 86:519-26.
19. Kroll SS, Netscher DT. Complications of TRAM flap breast reconstruction in obese patients. *Plast Reconstr Surg.* 1989; 84(6): 886-92.
20. Svaerdborg M, Damsgaard TE. Donor-site morbidity after pedicled TRAM-Flap breast reconstruction: a comparison of two different types of mesh. *Ann Plast Surg.* 2013;71(5):476-80.

***Autor correspondente:**

Prof. Dr. Jayme Adriano Farina Jr

Avenida Bandeirantes, 3900 - 9º andar - Monte Alegre - Ribeirão Preto, SP, Brasil

CEP: 14048-900

E-mail: jafarinajr@fmrp.usp.br