



Melanoma Cutâneo: aspectos clínicos, epidemiológicos e anatomopatológicos de um centro de formação em Belo Horizonte

Cutaneous melanoma: clinical, epidemiological, and anatomopathological aspects of a training center in Belo Horizonte

IZABELLA COSTA ARAUJO¹
CLÊNIO MARTINS DE SOUZA COELHO²
GUSTAVO AUGUSTO MATOS SALIBA³
PATRÍCIA CORDEIRO LANA⁴
AUGUSTO CÉSAR DE MELO ALMEIDA⁵
NÂRLEI AMARANTE PEREIRA⁶
REBECA PAOHWA LIU DA FONSECA⁷
ALOÍSIO FERREIRA DA SILVA FILHO⁸

Instituição: Hospital Felício Rocho, Belo Horizonte, MG, Brasil.

Artigo submetido: 9/7/2014.
Artigo aceito: 14/11/2014.

DOI: 10.5935/2177-1235.2014RBCP0088

RESUMO

Introdução: O melanoma cutâneo maligno (MCM) constitui cerca de 5% dos tumores cutâneos malignos e apresenta crescente incidência e alta letalidade. O objetivo deste estudo é rever as características clínicas, epidemiológicas e anatomopatológicas do MCM em pacientes tratados nos serviços de Cirurgia Plástica e Anatomia Patológica de um hospital geral. **Método:** Dados de 45 pacientes, correspondendo a 47 lesões, tratados entre 2011 e 2013, foram revisados. Estudou-se: gênero e idade dos pacientes, localização e características histopatológicas das lesões. **Resultados:** Vinte e quatro pacientes eram do gênero masculino e 21 do feminino. A média de idade à consulta foi de 61,9 anos. Vinte e quatro neoplasias localizaram-se nas extremidades, 14 acometeram o tronco e nove a face. Quanto ao diagnóstico histológico, 34,0% dos tumores consistiu-se em melanoma in situ e 66,0% em melanoma invasor. Neste grupo, 14 lesões correspondiam ao tipo nodular, 12 ao extensivo superficial, três ao acral lentiginoso e dois ao lentigo maligno. A biópsia de linfonodo sentinela foi realizada em 14 melanomas invasores, com positividade em quatro procedimentos. Dentre as linfadenectomias realizadas, quatro mostraram-se positivas para metástase. No momento do diagnóstico, quatro pacientes apresentavam metástase em trânsito e três com metástase linfonodal. Recidiva tumoral local foi verificada em dois casos. Em relação ao estadiamento, 14 pacientes encontravam-se no estágio 0, 11 no I, 10 no II e 10 no III. **Conclusão:** Os dados deste estudo

¹Médico - Membro aspirante em treinamento da Sociedade Brasileira de Cirurgia Plástica (SBCP); médico residente do Serviço de Cirurgia Plástica do Hospital Felício Rocho, Belo Horizonte, MG, Brasil.

²Médico - Cirurgião plástico; membro especialista da SBCP; membro do corpo clínico do Instituto Biocor, Belo Horizonte, MG, Brasil.

³Médico - Cirurgião plástico; membro especialista da SBCP; membro do corpo clínico do Instituto Biocor e do Hospital Vera Cruz, Belo Horizonte, MG, Brasil; membro do corpo clínico do Hospital Unimed - Unidade Betim, Betim, MG, Brasil.

⁴Médico - Membro aspirante em treinamento da Sociedade Brasileira de Cirurgia Plástica (SBCP); médico residente do Serviço de Cirurgia Plástica do Hospital Felício Rocho, Belo Horizonte, MG, Brasil.

⁵Médico - Membro aspirante em treinamento da Sociedade Brasileira de Cirurgia Plástica (SBCP); médico residente do Serviço de Cirurgia Plástica do Hospital Felício Rocho, Belo Horizonte, MG, Brasil.

⁶Médico - Cirurgião plástico; membro titular da SBCP; membro do corpo clínico do Serviço de Cirurgia Plástica do Hospital Felício Rocho e do Instituto de Cirurgia Plástica Avançada, Belo Horizonte, MG, Brasil.

⁷Médico - Cirurgião plástico; membro especialista da SBCP; membro do corpo clínico do Serviço de Cirurgia Plástica do Hospital Felício Rocho e do Instituto de Cirurgia Plástica Avançada, Belo Horizonte, MG, Brasil.

⁸Médico - Cirurgião plástico; membro titular da SBCP; membro do corpo clínico do Serviço de Cirurgia Plástica do Hospital Felício Rocho e do Instituto de Cirurgia Plástica Avançada, Belo Horizonte, MG, Brasil.

corroboram os achados da literatura. O diagnóstico e tratamento cirúrgico precoce permanecem o melhor caminho para o aumento da sobrevida.

Descritores: Melanoma; Melanoma maligno; Epidemiologia.

■ABSTRACT

Introduction: Malignant cutaneous melanoma (MCM) comprises nearly 5% of all malignant cutaneous tumors and shows increasing incidence and a high mortality. The objective of this study is to review the clinical, epidemiological, and anatomopathological characteristics of MCM in patients treated at the plastic surgery and pathological anatomy services of a general hospital. **Method:** Data corresponding to 47 lesions from 45 patients treated between 2011 and 2013 were reviewed. We analyzed the sex and age of patients, as well as the site and histopathological characteristics of the lesions. **Results:** A total of 24 patients were men and 21 were women. Their average age at the medical appointment was 61.9 years. Twenty-four neoplasias were in the extremities, 14 in the torso, and 9 in the face. Concerning histological diagnosis, 34.0% of the tumors were *in situ* melanoma and 66.0% were invasive melanoma. In the latter group, 14 lesions corresponded to the nodular melanoma type, 12 to the superficial spreading, three to the acral lentiginous, and two to the malignant lentigo melanoma type. Sentinel node biopsy was performed in 14 invasive melanomas, with 4 being positive. Among the lymphadenectomies performed, four were positive for metastasis. At diagnosis, four patients showed in-transit metastasis, whereas three patients had lymph node metastasis. Local tumor relapse was observed in two cases. Concerning tumor staging, 14 patients were in stage 0, 11 in stage I, 10 in stage II, and 10 in stage III. **Conclusion:** The data from this study support the findings described in the literature. Early diagnosis and surgical treatment remain the best way to increase survival.

Keywords: Melanoma; Malignant melanoma; Epidemiology.

INTRODUÇÃO

Neoplasias ocorrem quando um grupo de células liberta-se dos mecanismos normais de controle do crescimento e cresce independente dos aspectos estruturais e normais de um tecido ou órgão¹. O melanoma resulta da transformação do melanócito, podendo ocorrer, portanto, em qualquer região onde esta célula esteja presente².

O melanoma cutâneo maligno (MCM) constitui cerca de 5% dos tumores cutâneos malignos e apresenta crescente incidência e alta letalidade³, sendo responsável pela vasta maioria das mortes por câncer de pele⁴. Para 2012, no Brasil, a estimativa do Instituto Nacional do Câncer foi de 3070 novos casos em homens, sendo 290 no estado de Minas Gerais, e 3060 em mulheres, sendo 240 no mesmo estado⁵.

A afecção ocorre com maior frequência em indivíduos fototipos I e II de Fitzpatrick, expostos à radiação ultravioleta e com maior predisposição genética, mostrando-se presente, principalmente, em adultos de 20 a 50 anos de idade. Abaixo dos 40 anos, verifica-se maior envolvimento de pacientes do gênero feminino e, acima dos 50 anos, em indivíduos do gênero masculino⁶.

A sobrevida do MCM tem aumentado gradativamente nos últimos anos. Para cada década, desde 1940, tem-se constatado uma elevação de 10% na taxa de sobrevida em 5 anos⁶. Tal fato pode ser atribuído ao diagnóstico precoce e

a ações educacionais de saúde pública, exemplificadas pelo mnemônico ABCDE (A: assimetria da lesão; B: bordas irregulares; C: cor variável; D: diâmetro maior que 6mm e E: evolução clínica da lesão) e uso de protetores solares. Nos últimos 20 anos, a proporção de tumores removidos em estágios iniciais foi maior⁶. Mesmo com o desenvolvimento de novas terapias, a detecção precoce e a prevenção permanecem como fatores-chave para a redução da mortalidade do MCM⁵.

OBJETIVO

O objetivo deste estudo retrospectivo é rever os aspectos clínicos, epidemiológicos e anatomopatológicos do melanoma cutâneo, em pacientes tratados nos Departamentos de Cirurgia Plástica e Anatomia Patológica de um hospital geral.

MÉTODO

Dados de 45 pacientes, correspondendo a 47 lesões, tratados entre fevereiro de 2011 e maio de 2013, foram revistos, de maneira retrospectiva, objetivando determinar aspectos clínicos, epidemiológicos e anatomopatológicos. Foram avaliados gênero, idade e estadiamento dos pacientes, localização, tipo e subtipo histológico, índice de Breslow e

nível de Clark dos tumores, assim como a quantidade de biópsias de linfonodo sentinela e linfadenectomias realizadas. Também foi analisada a existência de metástases em trânsito ou loco-regionais, acometimento linfonodal clínico e lesões múltiplas ou recidivadas.

Quarenta e quatro pacientes foram operados e acompanhados no pós-operatório na Clínica de Cirurgia Plástica do Hospital Felício Rocho (Belo Horizonte, MG, Brasil). Um paciente foi tratado em outra clínica do mesmo hospital, mas a peça cirúrgica foi examinada no Departamento de Anatomia Patológica da mesma instituição. O acompanhamento ambulatorial pós-operatório foi realizado com a seguinte frequência: trimestral nos primeiros dois anos, quadrimestral no terceiro ano, semestral no quarto e quinto anos e anual a partir do sexto ano. Em casos de pacientes portadores de melanoma invasor, os pacientes foram acompanhados a cada seis meses com dosagens de fosfatase alcalina, gama-glutamilttransferase e desidrogenase láctica e radiografia de tórax.

Todos os pacientes foram submetidos à ressecção cirúrgica das lesões, que foram enviadas para estudo histológico e submetidas à coloração de hematoxilina-eosina. As biópsias excisionais para definição de diagnóstico foram realizadas com margens cirúrgicas de 1 a 2mm. Para o tratamento cirúrgico da lesão primária do MCM, na excisão local para ampliação de margens laterais, foram usados os seguintes parâmetros, de acordo com a espessura da neoplasia (quadro 1)^{7,8}.

Quadro 1. Definição de margens cirúrgicas laterais para ampliação conforme a espessura do melanoma cutâneo maligno

| Espessura do tumor | Margem cirúrgica |
|--------------------|------------------|
| <i>In situ</i> | 0,5-1,0 cm |
| Até 1 cm | 1,0 cm |
| Acima de 1 cm | 2,0 cm |

A margem profunda foi determinada pela inclusão de toda a tela subcutânea subjacente.

Os dados foram inseridos em planilha do software Microsoft Office Excel (Microsoft, 2013). Os gráficos foram criados por meio do software Microsoft Office PowerPoint (Microsoft, 2013).

A literatura relacionada ao tema foi revista, empregando-se como palavras-chave e descritores, na base de dados Pubmed, os termos melanoma, melanoma maligno, epidemiologia, malignant melanoma e epidemiology.

RESULTADOS

Vinte e quatro pacientes (53,3%) correspondiam ao gênero masculino e 21 (46,7%) ao feminino. A relação masculino/feminino encontrada foi de 1,14 (Figura 1).

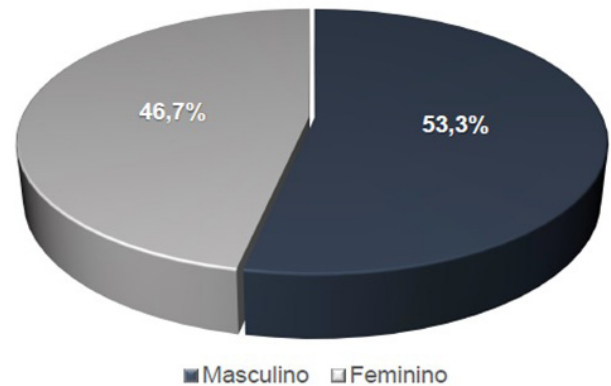


Figura 1. Distribuição dos pacientes quanto ao gênero no melanoma cutâneo maligno.

A idade dos pacientes à época da cirurgia variou de 24 a 93 anos, com média de 61,9 anos. Quase 70% das lesões ocorreram entre a quinta e oitava décadas de vida. A idade-pico de incidência ocorreu entre os 60 e 69 e 80 e 89 anos de idade (Figura 2).

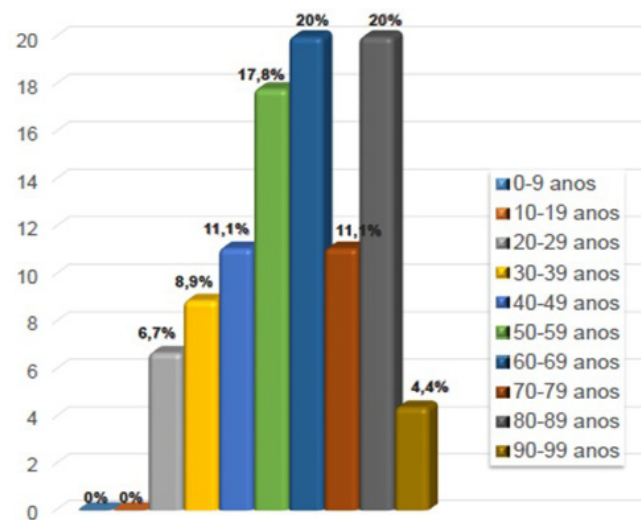


Figura 2. Distribuição dos pacientes quanto à faixa etária no melanoma cutâneo maligno.

Do total de 47 neoplasias, 24 (51,1%) acometeram as extremidades, 14 (29,8%) o tronco e nove (19,1%) a face (Figura 3).

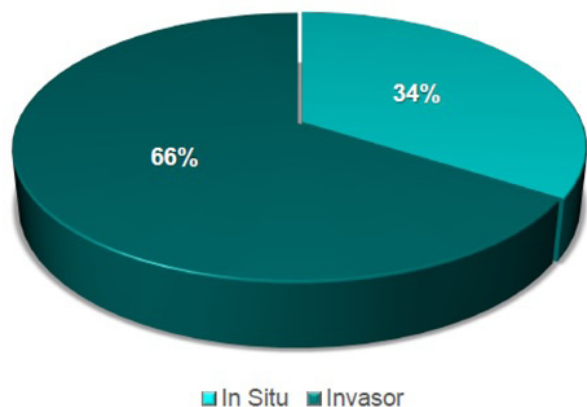


Figura 3. Distribuição dos pacientes quanto à localização das lesões no melanoma cutâneo maligno.

Em relação ao diagnóstico histológico, 16 lesões (34,0%) consistiram em melanoma in situ e 31 (66,0%) em melanoma invasor (Figura 4).

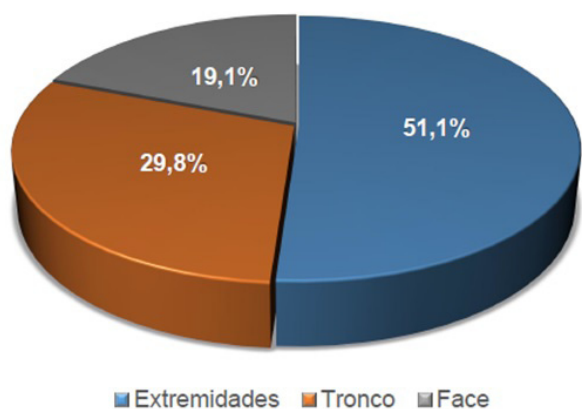


Figura 4. Distribuição das lesões quanto ao diagnóstico histológico no melanoma cutâneo maligno.

Os dados referentes ao grupo do melanoma in situ, composto por 15 pacientes e 16 tumores, revelam uma predominância do gênero masculino (66,7%), com uma relação masculino/feminino de 2,0, e média de idade de 61,3 anos. No momento do diagnóstico, 60% das mulheres encontravam-se na quinta década de vida e 40% dos homens na sexta década. As neoplasias localizavam-se nas extremidades (43,8%), tronco (37,5%) e face (18,7%) (Figura 5).

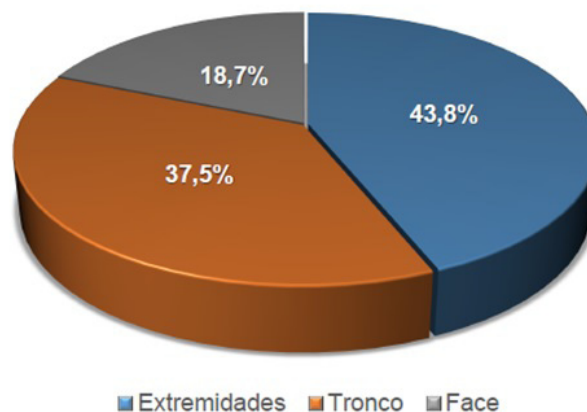


Figura 5. Distribuição das lesões quanto à localização no melanoma in situ.

Já no grupo dos melanomas invasores, formado por 30 pacientes e 31 lesões, não foi observada uma preponderância significativa no que se refere ao gênero, com uma relação masculino/feminino de 0,88, e a média de idade foi de 62,2 anos. A maioria das mulheres (56,1%) teve o seu diagnóstico realizado entre a quarta e sexta décadas de vida; em relação aos homens, um percentual de 64,3% foi diagnosticado entre a sexta e oitava décadas. No que tange à localização, 54,8% das neoplasias encontravam-se nas extremidades, 25,8% no tronco e 19,4% na face (Figura 6).

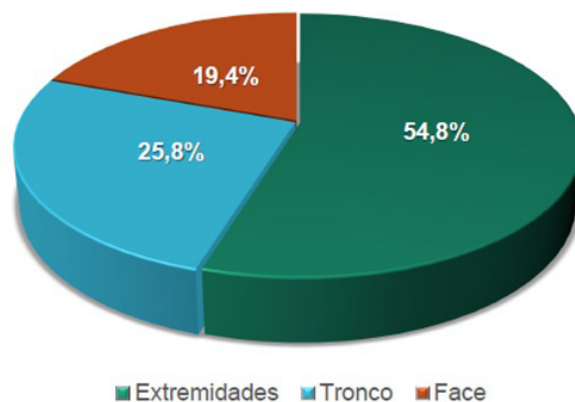


Figura 6. Distribuição das lesões quanto à localização no melanoma invasor.

Quanto ao subtipo histológico, 14 tumores (45,2%) correspondiam ao tipo nodular, 12 (38,7%) ao extensivo superficial, 3 (9,7%) ao acral lentiginoso e 2 (6,4%) ao lentigo maligno (Figura 7).

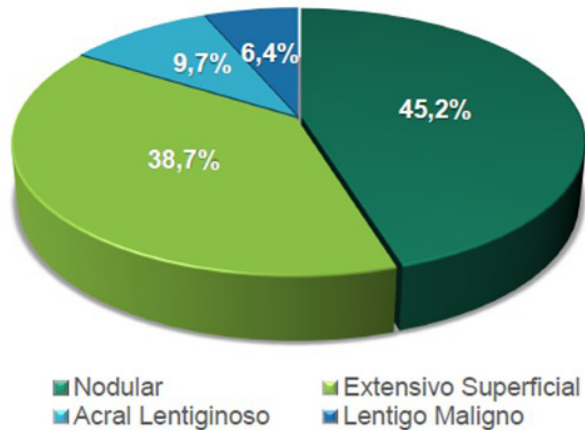


Figura 7. Distribuição das lesões quanto ao tipo histológico no melanoma invasor

A média de idade referente aos citados subgrupos foi de, respectivamente, 57,6, 64,7, 65,3 e 87,5 anos. Com relação às características histopatológicas dos melanomas estudados, o índice de Breslow apresentou uma variação de 0,1mm a 17mm, com média de 1,73mm. Um (3,3%) tumor foi classificado como nível I de Clark, nove (30,0%) como nível II, três (10,0%) como nível III, 11 (36,7%) como nível IV e seis (20,0%) como nível V (Figura 8).

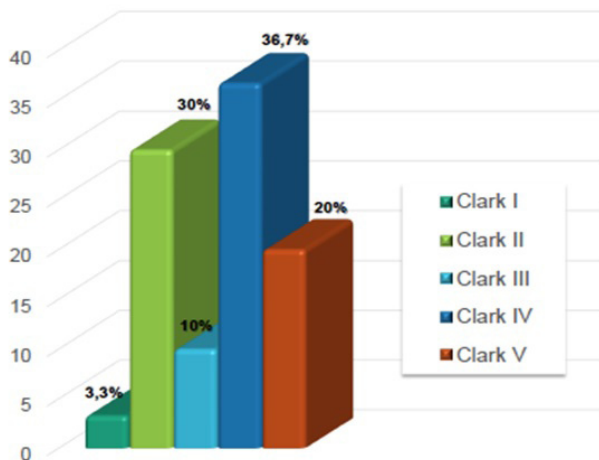


Figura 8. Distribuição das lesões quanto aos níveis de Clark no melanoma invasor

A biópsia do linfonodo sentinela (BLS) foi indicada no achado anatomopatológico de um índice de Breslow acima de 0,75mm, o que correspondeu a 14 das 31 neoplasias (45,2%) de melanoma invasor. Em um caso, caracterizado pela existência de um melanoma acral lentiginoso, tal

procedimento foi realizado em uma lesão com Breslow de 0,1mm. Dez (71,4%) linfonodos sentinela mostraram-se negativos e quatro (28,6%) positivos para metástase

(Figura 9), onde três (75,0%) implicaram em linfadenectomia.

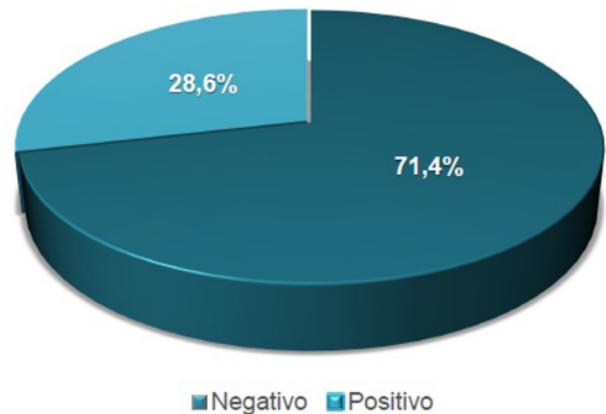


Figura 9. Distribuição das biópsias de linfonodo sentinela quanto à presença de metástase no melanoma invasor.

Sete linfadenectomias foram realizadas no período em questão. Destas, quatro (57,1%) resultaram de positividade em BLS prévio. As outras três (42,9%) restantes, que correspondem a 10% do total de pacientes portadores de melanoma invasor, decorreram de acometimento linfonodal clínico, não necessitando de BLS prévio. Das quatro linfadenectomias após BLS positivo, uma (25%) apresentou positividade dos linfonodos esvaziados. Nas linfadenectomias sem a necessidade de BLS prévio, todos os três pacientes apresentaram positividade no resultado anatomopatológico, correspondendo a 100% dos casos.

Ao diagnóstico, quatro (13,3%) pacientes apresentaram metástase em trânsito com positividade na BLS e três (10,0%) apresentaram metástase loco-regional acometendo a cadeia linfonodal do sítio de drenagem. Dois (4,4%) pacientes possuíam lesões múltiplas: uma com um melanoma nodular no couro cabeludo e outro no tórax posterior e um paciente com um melanoma extensivo superficial peitoral direito e outro in situ na perna esquerda. Em dois (4,4%) pacientes, verificou-se recidiva tumoral local. Um paciente apresentou recorrência de um melanoma in situ pré-esternal quatro meses após a cirurgia inicial, e uma paciente evoluiu com um melanoma in situ adjacente à cicatriz de ressecção de um melanoma nodular no braço esquerdo, realizada 3 anos antes.

No que se refere ao estadiamento do melanoma cutâneo, 14 pacientes (31,1%) encontravam-se no estágio 0; 11 (24,5%) no I, 10 (22,2%) no II e 10 (22,2%) no III. Nenhum paciente se encontrava no estágio IV (Figura 10).

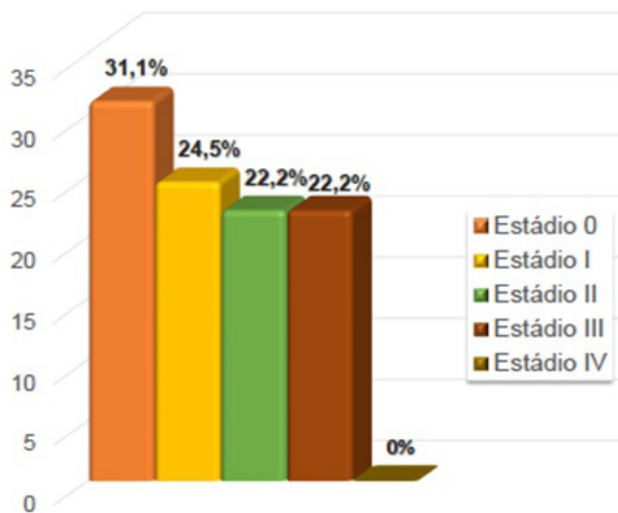


Figura 10. Distribuição dos pacientes quanto ao estadiamento no melanoma cutâneo maligno

DISCUSSÃO

O melanoma cutâneo maligno (MCM) constitui cerca de 5% dos tumores cutâneos e apresenta alta letalidade e crescente incidência³.

A neoplasia mostra-se predominante em homens, na raça branca e em residentes próximos à faixa do Equador⁹⁻¹¹.

Embora cada tipo histológico tenha o seu sítio de predominância, o tórax, nos homens, e as extremidades, nas mulheres, permanecem as áreas mais envolvidas pela neoplasia¹², dado corroborado por este artigo, uma vez que 48% dos tumores presentes no gênero masculino encontravam-se no tronco e 72,8% das lesões existentes no gênero feminino localizavam-se nas extremidades. Outros fatores de risco relevantes incluem nível socioeconômico, exposição solar como fator de risco modificável e latitude local de residência^{4,13}.

Em nosso estudo, 45,2% dos tumores correspondiam ao subtipo nodular, 38,7% ao extensivo superficial, 9,7% ao acral lentiginoso e 6,4% ao lentigo maligno, dados que reforçam os descritos na literatura^{4,14}, visto que o melanoma extensivo superficial consiste no subtipo mais comum, com até 70% de frequência, seguido do nodular, com 15%, do acral lentiginoso, com abrangência de 5 a 10% e, finalmente, do lentigo maligno, com 4 a 15%. Outras variações também são descritas de acordo com o tipo de tumor: o melanoma extensivo superficial apresenta acometimento anatômico diverso e faixa etária em torno da quarta década de vida; já o melanoma acral lentiginoso demonstrou predominância em palmas, plantas e região subungueal, com idade de abrangência maior na sexta década; o subtipo lentigo maligno, por sua vez, envolve principalmente a face, com faixa etária a partir da sétima década de vida e, o nodular, pode acometer qualquer região com idade predominante entre os 40 anos

e 50 anos. Excetuando-se o subtipo extensivo superficial, que obteve uma média etária de 64 anos, todos os outros subtipos obtiveram a faixa etária semelhante entre o nosso estudo e os artigos avaliados^{3,15}.

O Hospital Felício Rocho apresenta nível terciário de atenção à saúde e capacidade de abordagem global e multidisciplinar do paciente portador de melanoma cutâneo maligno, graças à existência das especialidades de Cirurgia Plástica, Medicina Nuclear, Radioterapia e Oncologia, tornando-se referência estadual no tratamento desta afecção. Assim, os pacientes encaminhados à Clínica de Cirurgia Plástica para avaliação de lesões cutâneas detêm perfil diverso dos da comunidade em geral, uma vez que possuem lesões de aspecto atípico e, portanto, de difícil diagnóstico clínico. Dentre tais lesões, incluem-se as do melanoma nodular, cujas características visuais não atendem aos requisitos constantes no método mnemônico do ABCDE, o que justifica a marcante diferença na prevalência do citado subtipo na presente casuística.

Em 1977, Donald Morton propôs pela primeira vez a biópsia do linfonodo sentinela (BLS) como um procedimento indispensável para a avaliação dos pacientes com melanoma invasor, com a finalidade de evitar linfadenectomias desnecessárias¹⁶. No presente artigo, a BLS foi indicada frente ao achado anatomopatológico de um índice de Breslow acima de 0,75mm, o que correspondeu a 45,2% das neoplasias cujo diagnóstico histológico revelou melanoma invasor. Ainda, 28,6% dos linfonodos mostraram-se positivos para metástase, resultado bastante similar ao de um estudo de 1999, que demonstrou uma taxa de 26% de linfonodos sentinela positivo^{16,17}.

Verifica-se estreita relação entre margens de ressecção tumoral e recorrência local no MCM. A recidiva local, caracterizada pelo desenvolvimento de nova lesão distando até 2cm da cicatriz inicial, está fortemente associada à excisão com margens estreitas. A definição da margem a ser ampliada é determinada pela espessura tumoral, conforme diretrizes do Grupo Brasileiro de Melanoma e do Ministério da Saúde, e sua correta adoção é fundamental para o tratamento bem-sucedido desta afecção^{7,8}. A presença de apenas duas (4,4%) recidivas locais nesta série demonstra a importância do emprego de tais critérios na abordagem do MCM.

Um aumento gradativo no diagnóstico do melanoma em todos os seus subtipos histológicos tem sido observado nos últimos anos^{4,13}. Uma parte desta elevação é justificada pela melhoria da educação populacional para a doença e outra parte pelo crescimento no valor absoluto das neoplasias de pele¹⁸. Nos Estados Unidos, foi verificado um aumento de 6,4:100.000 para 16:100.000 casos de MCM entre os anos de 1973 até 1996, o que equivale a um crescimento estimado de 120%, embora uma elevação anual de 4,3% tenha sido esperada¹⁹. Presume-se que 10% a 21% dos casos de MCM daquele país sejam subestimados todos os anos devido à ausência de notificação²⁰.

O melanoma cutâneo maligno detém o maior índice de letalidade entre as afecções da pele, sendo responsável por 3/4 de todas as mortes²⁰. Atualmente, observa-se uma

elevação de 40% na taxa de mortalidade, sendo 50% para os homens e 20% para as mulheres. Um fator relevante para a maior mortalidade no gênero masculino seria a maior tendência de surgimento de lesões no tórax, o que, por si só, já é considerado critério de pior prognóstico¹².

CONCLUSÃO

Este estudo confirma a tendência mundial de crescimento da incidência de melanomas cutâneos malignos, maior precocidade no diagnóstico e indicação correta do uso da linfocintilografia, BLS e linfadenectomia.

O subtipo nodular apresentou prevalência diversa à da literatura, em função do perfil epidemiológico dos pacientes do presente trabalho.

Por fim, o artigo ressalta que a presença de infraestrutura hospitalar adequada, caracterizada por um serviço de Anatomia Patológica e Medicina Nuclear adequados e uma equipe cirúrgica experiente, é fundamental para o tratamento bem sucedido do melanoma cutâneo maligno.

REFERÊNCIAS

1. Nussbaum LR, McInnes RR, Williard HF, Thompson & Thompson: genética médica. Rio de Janeiro: 7 ed. Elsevier; 2008. p. 640.
2. Grabb and Smith's plastic surgery. 6th ed. Philadelphia: Lippincott Williams & Wilkins; 2007. p.960.
3. Zacharias DPM, Santos IDAO. Melanoma cutâneo. In: Mélega JM. Cirurgia plástica fundamentos e arte: princípios gerais. Rio de Janeiro: Guanabara Koogan; 2009. p.361-370.
4. Chen ST, Geller AC, Tsao H. Update on the epidemiology of melanoma. *Curr Derm Rep*. 2013; 2(1):24-34.
5. Instituto Nacional de Câncer José Alencar Gomes da Silva. Coordenação Geral de Ações Estratégicas. Coordenação de Prevenção e Vigilância. Estimativa 2012: incidência de câncer no Brasil. Rio de Janeiro: Inca, 2011. p.118.
6. Pereira, SM. Melanoma: introdução e epidemiologia. Disponível em: <<http://www.gbm.org.br/GBM>>.
7. Grupo Brasileiro de Melanoma. Tratamento do melanoma cutâneo. Disponível em: <<http://www.gbm.org.br/GBM>>.
8. BRASIL. Ministério da Saúde. Diretrizes diagnósticas e terapêuticas do melanoma maligno cutâneo. Portaria no. 357, de 8 de abril de 2013.
9. Swerdlow AJ. International trends in cutaneous melanoma. *Ann N Y Acad Sci*. 1990;609:235-251.
10. Eide MJ, Weinstock MA. Association of UV index, latitude and melanoma incidence in nonwhite populations - US Surveillance, Epidemiology, and End Results (SEER) Program, 1992 to 2001. *Arch Dermatol*. 2005;141(4):477-481.
11. Chan V, Thompson I, Whitney D, Switzer M, Anderson AD, Smits S. Migration and melanoma incidence rates among Washington state counties. *Melanoma Res*. 2013;23(4):312-320.
12. Elder DE. Skin cancer: Melanoma and other specific nonmelanoma skin cancers. *Cancer*. 1995;75(1 Suppl):245-256.
13. Ries LAG, Kosary CL, Hankey BF, et al, editors. SEER Cancer Statistics Review, 1973-1994. Bethesda: National Cancer Institute., NIH Publication 1997;97(2789):305-318.
14. Schaffer JV, Rigel DS, Kopf AW, Bologna JL. Cutaneous melanoma--past, present, and future. *J Am Acad Dermatol*. 2004;51(1):S65-9.
15. Sober AJ, Haluska FG. Skin cancer. Hamilton: B. C. Decker Incorporated, 2001. 350 p.
16. Morton DL, Wen D, Wong JH, Economou JS, Cagle LA, Storm FK, Foshag LJ, Cochran AJ. Technical details of intraoperative lymphatic mapping for early stage melanoma. *Arch Surg*. 1992;127 (4):392-399.
17. Morton DL, Chan AD. Current status of intraoperative lymphatic mapping and sentinel lymphadenectomy for melanoma: is it standard of care? *J Am Coll Surg*. 1999;189 (2):214-223.
18. Hall HI, Miller DR, Rogers JD, Bewerse B. Update on the incidence and mortality from melanoma in the United States. *J Am Acad Dermatol*. 1999 Jan;40 (1):35-42.
19. Karagas MA, Thomas DB, Roth GJ, Johnson LK, Weiss NS. The effects of changes in health care delivery on the reported incidence of cutaneous melanoma in western Washington State. *Am J Epidemiol*. 1991;133(1):58-62.
20. Weinstock MA. Death from skin cancer among the elderly: epidemiologic patterns. *Arch Dermatol*. 1997;133(10):1207-1209.

*Autor correspondente:

Clênio Martins de Souza Coelho

Rua Ouro Preto, 1707/701 - Bairro Santo Agostinho - Belo Horizonte, MG, Brasil

CEP: 30170-041

E-mail: clenioimed@yahoo.com.br