

## SÍNDROME DA PÁLPEBRA SUPERIOR FLÁCIDA

MÁRCIA ROSA DE ARAUJO<sup>1</sup>, MARCELO DAHER<sup>2</sup>, LARISSA CEZAR DA SILVA LEITÃO<sup>3</sup>,  
ÂNGELA CRISTINA MESQUITA DE ALMEIDA<sup>4</sup>, ROMEU FERREIRA DARODA<sup>5</sup>

---

### RESUMO

A *Floppy eyelid syndrome* é uma desordem de etiologia desconhecida, pouco divulgada em nosso meio, sendo seu conhecimento importante para o diagnóstico diferencial de conjuntivites crônicas de difícil resolução. Afeta predominantemente homens obesos, sendo caracterizada por pálpebras superiores flácidas e facilmente eversíveis, associada à conjuntivite papilar crônica. O acometimento é geralmente assimétrico e mais grave no lado sobre o qual o paciente costuma dormir. O tratamento cirúrgico consiste no encurtamento horizontal da pálpebra ou na confecção de retalho tarsal.

O objetivo deste trabalho é fazer uma breve revisão dos dados da literatura existentes, ressaltando os aspectos clínicos, patológicos, diagnósticos e terapêuticos, demonstrando, por meio do relato de um caso clínico, o tratamento cirúrgico recomendado pelos autores.

**Descritores:** Conjuntivite, etiologia. Doenças palpebrais. Pálpebras, cirurgia.

1. Médica Assistente do Serviço de Cirurgia Plástica do Hospital da Lagoa - Rio de Janeiro - RJ; Membro Titular da Sociedade Brasileira de Cirurgia Plástica.
2. Chefe do Serviço de Cirurgia Plástica do Hospital da Lagoa - Rio de Janeiro - RJ; Membro Titular da Sociedade Brasileira de Cirurgia Plástica.
3. Membro Especialista da Sociedade Brasileira de Cirurgia Plástica.
4. Membro Especialista da Sociedade Brasileira de Cirurgia Plástica.
5. Médico Estagiário do Serviço de Cirurgia Plástica do Hospital da Lagoa - Rio de Janeiro - RJ; Membro Aspirante da Sociedade Brasileira de Cirurgia Plástica.

**Correspondência para:** Márcia Rosa de Araujo  
Rua Jardim Botânico, 164 - Rio de Janeiro, RJ - Brasil - CEP: 22461-000 - Tel: 0xx21 2539-5531 - Fax: 0xx21 2539-2793.

## INTRODUÇÃO

Em 1981, Culbertson e Ostler<sup>1</sup> descreveram uma desordem de etiologia desconhecida, que afeta predominantemente homens obesos, freqüentemente a partir da terceira década de vida<sup>2-5</sup>. É caracterizada pela presença de pálpebras superiores flácidas e facilmente eversíveis ao se elevar com os dedos ou quando o paciente se deita em decúbito ventral ou lateral, associada à conjuntivite papilar crônica<sup>2,5-7</sup>.

A *Floppy eyelid syndrome* (Síndrome da pálpebra superior flácida, termo referido por Morschbacher et al.<sup>4</sup> para a língua portuguesa) é uma entidade ainda pouco divulgada em nosso meio, sendo seu conhecimento importante para o diagnóstico diferencial de conjuntivites crônicas de difícil resolução, fato que nos motivou a relatar este caso.

## OBJETIVO

Este trabalho objetiva fazer uma breve revisão dos dados da literatura existente, ressaltando os aspectos clínicos, patológicos, diagnósticos e terapêuticos, demonstrando, por meio do relato de um caso clínico, o tratamento cirúrgico recomendado pelos autores.

## RELATO DO CASO

Paciente do sexo masculino, 26 anos, 145 kg de peso e 1,75m de altura (Figura 1), foi encaminhado por oftalmologista, após dois anos em tratamento clínico, sem resolução do quadro. Apresentava queixa de lacrimejamento, secreção matinal, irritação ocular e excesso de pele na pálpebra superior direita. Apresentava, ainda, eversão da pálpebra superior direita durante o sono. Referiu que dormia preferencialmente sobre a face direita.

Ao exame clínico, apresentava a pálpebra superior direita com alongamento de seu comprimento horizontal, ptose discreta e função do músculo elevador preservada, ptose ciliar à direita e facilidade de eversão tarsal, dermatocalase, ectrópio, queratinização da conjuntiva palpebral no seu terço lateral e hiperemia da conjuntiva bulbar nesta área de contato (Figura 2). À esquerda, apresentava dermatocalase e hiperemia conjuntival na porção lateral, na área de contato com a pálpebra espessada (Figura 3).

O exame oftalmológico descrito na chegada do paciente referia espessamento e queratinização da conjuntiva, e conjuntivite papilar com secreção ocular.

O preparo pré-operatório incluiu hemograma completo, coagulograma, bioquímica sanguínea, radiografia de tórax e risco cardiológico.

O paciente foi levado ao centro cirúrgico sob sedação e monitoramento por anestesiológico, recebendo infiltração local com lidocaina 0,5% e vasoconstritor a 1:200.000, sendo submetido à cirurgia de encurtamento horizontal de 1cm do terço lateral da pálpebra superior direita pela técnica de Kuhnt-Szymannowski. Foram realizados, também, blefaroplastia e tratamento das bolsas de gordura bilateralmente, com retirada de

Figura 1 – Vista frontal do paciente.



Figura 2 – Pré-operatório. Olho esquerdo.

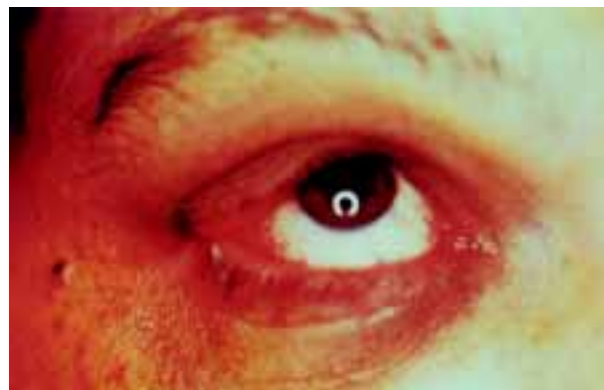
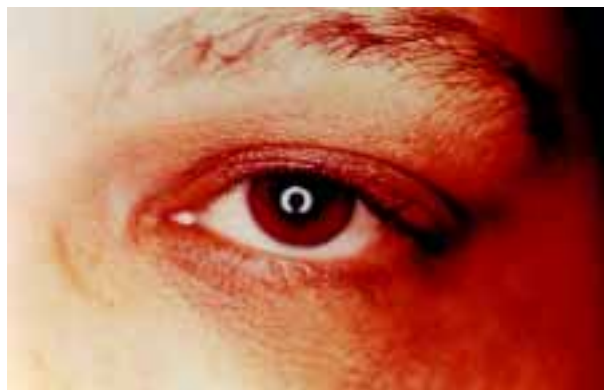
Figura 3 – Pré-operatório. Olho direito.



fuso de músculo orbicular de cerca de 3mm bilateralmente, e eletrocoagulação puntiforme da conjuntiva palpebral direita (canto lateral) - Figura 4.

No pós-operatório, foi mantido curativo aberto com pomada oftálmica, acompanhado de gaze gelada por 24 horas. Os pontos foram retirados em 5 dias. O paciente foi acompanhado semanalmente no consultório no primeiro mês, quinzenalmente no segundo e, após, mensalmente.

O resultado funcional foi satisfatório, obtendo-se remissão do lacrimejamento e irritação ocular, não se observando mais eversão palpebral espontânea ao dormir. Houve reposicionamento da borda palpebral superior à altura do limbo superior da íris bilateralmente. Observou-se um encoche no bordo ciliar superior direito por retração conseqüente à deiscência de um ponto na sutura, fato ocorrido por ter o paciente dormido sobre aquela área no 6º dia pós-operatório (Figuras 5 a 8).

## DISCUSSÃO

A queixa inicial é de irritação inespecífica, hiperemia e sensação de corpo estranho. São dados relevantes, a história de hábito de esfregar os olhos, atopia (asma e eczema), obesidade e observação pelos parentes de eversão palpebral espontânea durante o sono<sup>2,5-7</sup>. Ao exame físico, encontra-se flacidez tarsal, espessamento palpebral, irritação conjuntival e ptose ciliar, com ou sem ptose palpebral associada, porém com função normal do músculo elevador da pálpebra<sup>6,8</sup>. A pálpebra inferior também pode ser afetada, sendo encontrada a *floppy eyelid syndrome* associada a ectrópia da pálpebra inferior<sup>6</sup>.

O acometimento pode ser uni ou bilateral, sendo geralmente assimétrico e mais grave no lado sobre o qual o paciente costuma dormir. Embora os fatores mecânicos e a irritação tenham seu papel no estabelecimento dos sintomas, a causa da flacidez tarsal é desconhecida. Moore et al.<sup>3</sup> sugeriram que se trataria de uma doença metabólica hereditária de caráter autossômico recessivo ou ligado ao X. Esta afirmação é contestada por Netland et al.<sup>9</sup>, que verificaram por estudos imunohistoquímicos que a anormalidade está restrita às fibras elásticas do tarso.

Estudos histopatológicos e imunohistoquímicos das pálpebras afetadas mostram disfunção das glândulas meibomianas, com degeneração cística e metaplasia escamosa, queratinização anormal e formação de granulomas<sup>9</sup>. A ptose ciliar pode ser explicada pelo embaraçamento dos cílios, pela perda da estabilidade do tecido tarsal de ancoragem dos cílios ou, ainda, pela diminuição da elastina da musculatura orbicular pré-tarsal<sup>18</sup>.

São achados clínicos, relacionados à síndrome, a obesidade e suas desordens associadas, tais como apnéia do sono, diabetes e hipertensão<sup>7,10</sup>. As anormalidades oftalmológicas mais frequentemente encontradas são conjuntivite papilar crônica e ceratopatia puntiforme superficial difusa<sup>1,11</sup>. Ceratocone, erosão corneana recorrente e conjuntivite tóxica-medicamentosa também são achados freqüentes e explicados pelo atrito entre a conjuntiva e os lençóis ao dormir, levando à queratinização e ao espessamento da mesma e entre esta conjuntiva espessada e a córnea<sup>10,12,13</sup>.

Figura 4 – A: Região hachurada mostrando área de espessamento palpebral, onde foi realizada eletrocoagulação puntiforme; B: ressecção de pele e faixa de músculo orbicular e marcação de área a ser ressecada; C: segmento palpebral ressecado em plano total; D: técnica de Mustardé e sutura contínua da incisão em sulco palpebral superior.

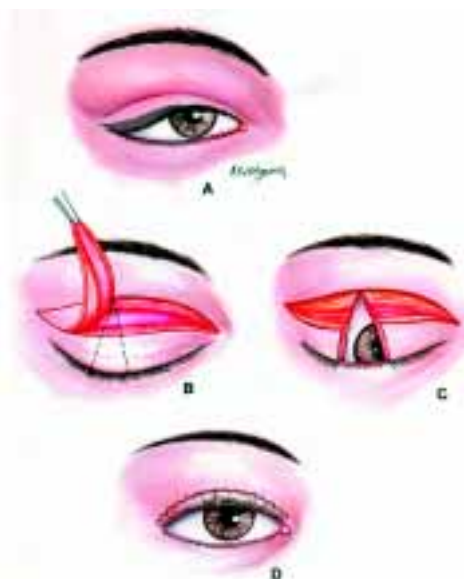


Figura 5 – A: Pré-operatório; B: Pós-operatório.

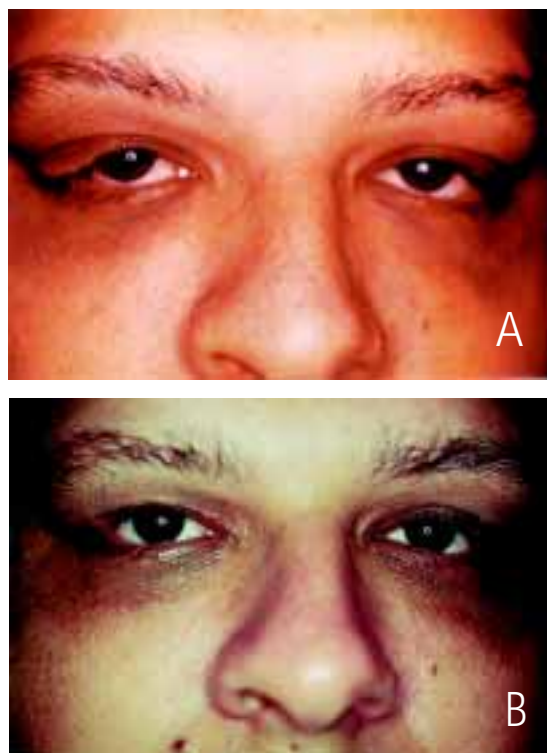

Figura 6 – Vista em closet.  
A: Pré-operatório; B: Pós-operatório.

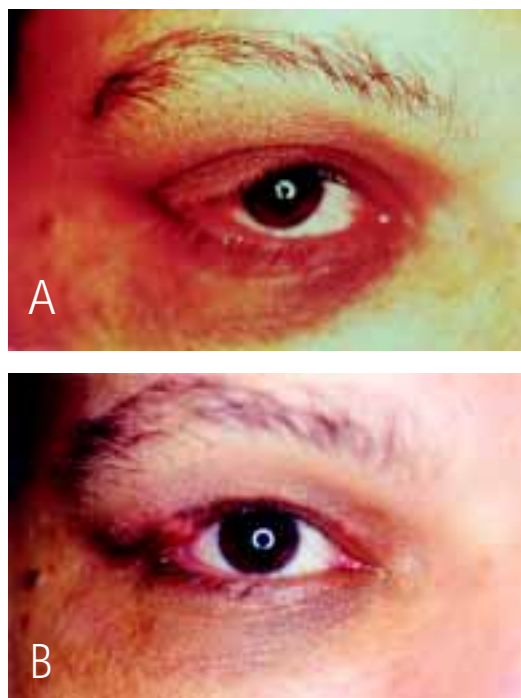


Figura 8 – Paciente de olhos fechados.  
A: Pré-operatório; B: Pós-operatório.

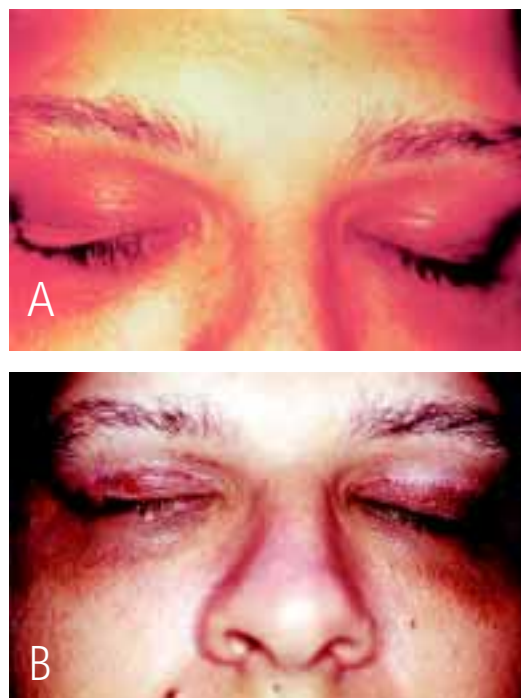
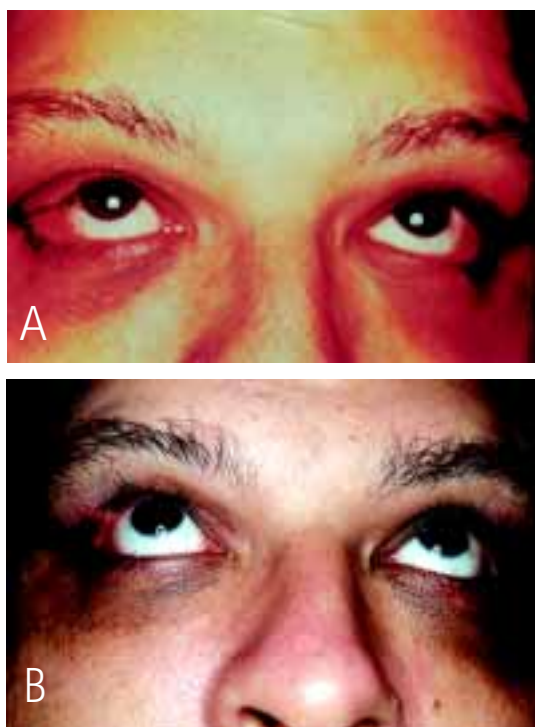


Figura 7 – Paciente olhando para cima.  
A: Pré-operatório; B: Pós-operatório.



O diagnóstico diferencial se faz com outras formas de conjuntivite e neoplasias palpebrais<sup>4</sup>.

O tratamento clínico consiste em proteção ocular ao dormir, evitando o atrito conjuntival, além do uso de lubrificantes tópicos, que, entretanto, podem levar à conjuntivite tóxica pelo uso prolongado<sup>1,4,5,7,9,10</sup>. O tratamento cirúrgico se impõe quando não se obtém alívio sintomático após tratamento clínico por período superior a 2 meses<sup>9</sup>, ainda que outros autores preconizem a cirurgia como terapêutica de escolha<sup>4</sup>. Preconiza-se o encurtamento horizontal da pálpebra ou a confecção de retalho tarsal<sup>9,14,15</sup>.

Em cerca de 50% dos casos, o tratamento clínico não conduz à regressão dos sinais e sintomas, sendo nesses casos o tratamento cirúrgico a única forma de alívio para o paciente, restaurando a anatomia palpebral alterada<sup>9</sup>.

As técnicas cirúrgicas aplicadas ao caso foram descritas na literatura e indicadas para correção das alterações apresentadas pelo paciente, havendo regressão total da sintomatologia<sup>4,14,15</sup>.

O caso relatado encaixa-se no perfil epidemiológico descrito na literatura, sendo indicado tratamento cirúrgico após 2 anos de manejo clínico sem resolução do quadro.

## SUMMARY

### *Floppy eyelid syndrome*

Floppy eyelid syndrome is a disorder of unknown etiology that has been rarely reported in the literature. An

understanding of this disease is important for the differential diagnosis of complex chronic conjunctivitis. It predominantly affects obese men and is characterized by flaccid and easily everted upper eyelids associated with chronic papillary conjunctivitis. The involvement is generally asymmetric and most severe on the side on which the patient sleeps. Surgical treatment consists in the horizontal shortening of the eyelid or the use of a tarsal flap.

The aim of this study is to briefly review published data, highlighting the clinical, pathologic, diagnostic and therapeutic aspects and demonstrating by a clinical case report, the surgical treatment recommended by the authors.

**Descriptors:** Conjunctivitis, etiology. Eyelid diseases. Eyelids, surgery.

### REFERÊNCIAS BIBLIOGRÁFICAS

1. Culbertson WW, Ostler HB. The floppy eyelid syndrome. *Am J Ophthalmol.* 1981; 92(4):568-75.
2. Gross RH, Mannis MJ. Floppy eyelid syndrome in a child with chronic unilateral conjunctivitis. *Am J Ophthalmol.* 1997;124(1):109-10.
3. Moore MB, Harrington J, McCulley JP. Floppy eyelid syndrome: management including surgery. *Ophthalmology.* 1986;93(2):184-8.
4. Mörschbacher R, Sant'Anna AE, Portellinha W. Síndrome da flacidez da pálpebra superior. *Arq Bras Oftalm.* 1993; 56(6):339-45.
5. Parunovic A. Floppy eyelid syndrome. *Br J Ophthalmol.* 1983;67(4):264-6.
6. McNab AA. Floppy eyelid syndrome and obstructive sleep apnea. *Ophthal Plast Reconstr Surg.* 1997;13(2):98-114.
7. Mojon DS, Goldblum D, Fleischhauer J, Chiou AG, Frueh BE, Hess CW et al. Eyelid, conjunctival and corneal findings in sleep apnea syndrome. *Ophthalmology.* 1999; 106(6):1182-5.
8. Langford JD, Linberg JV. A new physical finding in floppy eyelid syndrome. *Ophthalmology.* 1998;105(1):165-9.
9. Netland PA, Sugrue SP, Albert DN, Shore JW. Hystopathologic features of the floppy eyelid syndrome. *Ophthalmology.* 1994;101(1):174-81.
10. Culbertson WW, Tseng SC. Corneal disorders in floppy eyelid syndrome. *Cornea.* 1994;13(1):33-42.
11. Samaha AN, Farah NT, Maaluf R. Floppy eyelid syndrome in a child with vernal catarrh. *J Pediatr Ophthalmol Strabismus.* 1999;36(4):216-8.
12. Paciuć M, Mier ME. A woman with the floppy eyelid syndrome. *Am J Ophthalmol.* 1982;93(2):255-6.
13. Huber-Spitz V, Grabner G, Stur M. Das syndrom des schaffen oberlides (floppy eyelid syndrom). *Klin Monatsbl Augenheilkd.* 1984;185(4):289-91.
14. Tyers AG, Collin JRO. *Colour atlas of ophthalmic plastic surgery.* 2<sup>nd</sup> ed. Oxford: Butterworth-Heinemann; 2001.
15. Sbrissa R, Pitanguy I. *Atlas de cirurgia palpebral.* Rio de Janeiro: Colina; 1994.